

Intravitreal Ranibizumab Enjeksiyonunun Göz İçi Basıncına Etkisi*

Effect of Intravitreal Ranibizumab Injection on Intraocular Pressure

Esra AYHAN TUZCU¹, Hilal KAHRAMAN², Nilüfer İLHAN¹, Mutlu DAĞLIOĞLU¹, Mesut COSKUN¹, Özgür İLHAN¹, Emre AYINTAP³

ÖZ

Amaç: Vasküler endotelial büyüme faktör inhibitörü ranibizumabın göz içi basıncına etkisini incelemek.

Gereç ve Yöntem: Eksüdatif yaşa bağlı maküla dejenerasyonu nedeniyle intravitreal ranibizumab enjeksiyon tedavisi alan 56 olgunun 61 gözü retrospektif olarak incelendi. Olguların enjeksiyondan sonra 1. gün, 1. ay, 3. ay ve 6. aydaki göz içi basınç değişimleri değerlendirildi.

Bulgular: Olguların yaş ortalaması 72.6±7.5 idi. Intravitreal ranibizumab enjeksiyonu 61 göze uygulandı. Olguların takip süresi 6 aydı. Enjeksiyondan sonraki 1. günde olguların göz içi basınçları <21 mmHg, 1. ayda bir olguda >21 mmHg, 3. ayda bir olguda > 21 mmHg idi. Olguların enjeksiyon öncesi ile 1. gün, 1, 3 ve 6. ayda ölçülen ortalama göz içi basınç değerleri karşılaştırıldığında istatistiksel olarak anlamlı bir değişiklik olmadığı tespit edildi (p>0.05).

Sonuç: Eksüdatif yaşa bağlı maküla dejenerasyonu nedeniyle intravitreal ranibizumab enjeksiyonu göz içi basıncına etkisi olmamakla birlikte bazı olgularda göz içi basınç artışına neden olmaktadır.

Anahtar Kelimeler: Ranibizumab, yaşa bağlı maküla dejenerasyonu, intravitreal enjeksiyon, göz içi basıncı.

ABSTRACT

Purpose: To investigate the effect of ranibizumab a vascular endothelial growth factor inhibitor - on intraocular pressure.

Material and Methods: Records of sixty-one eyes of 56 patients received intravitreal ranibizumab injection due to exudative age-related macular degeneration were investigated, retrospectively. Intraocular pressures measured 1 day, 1, 3 and 6 months after the injection were evaluated. There was no significant difference among intraocular pressure values measured before and after the injections.

Results: The mean age of the patients was 72.6±7.5. Sixty one eye received intravitreal ranibizumab injection. The follow-up duration was 6 months. all the patients had intraocular pressure lower than 21 mmHg at first day after the injection. At first month and third month, there was only one patient having intraocular pressure higher than 21 mmHg. . There was no significant difference among intraocular pressure values measured before and after the injections.

Conclusion: Although intravitreal ranibizumab injection has no effect on intraocular pressure, few cases may have increased intraocular pressure.

Key Words: Ranibizumab, intravitreal enjection, age-related macular degeneration, intraocular pressure.

*Bu çalışma; (ön verileri) TOD 44. Ulusal Oftalmoloji Kongresi'nde poster olarak sunulmuştur.

- 1- M.D. Asistant Professor, Mustafa Kemal University Faculty of Medicine, Department of Ophthalmology, Hatay/TURKEY
TUZCU E.A., drayhant@hotmail.com
İLHAN N., niluferilhan@gmail.com
DAĞLIOĞLU M., mutluaysen@hotmail.com
COSKUN M., drmesutcoskun@hotmail.com
İLHAN O., drozgur9@yahoo.com
- 2- M.D. Asistant, Mustafa Kemal University Faculty of Medicine, Department of Ophthalmology, Hatay/TURKEY
KAHRAMAN H., hilalsemiz@hotmail.com
- 3- M.D. Asistant Professor, Bezmialem Vakif University Faculty of Medicine, Department of Ophthalmology, İstanbul/TURKEY
AYINTAP E., eayintap@yahoo.com

Geliş Tarihi - Received: 15.05.2013

Kabul Tarihi - Accepted: 07.12.2013

Glo-Kat 2014;9:173-176

Yazışma Adresi / Correspondence Adress: M.D., Asistant,
Esra Ayhan TUZCU
Mustafa Kemal University Faculty of Medicine, Department of Ophthalmology,
Hatay/TURKEY

Phone: +90 533 613 95 57

E-Mail: drayhant@hotmail.com

GİRİŞ

Eksüdatif yaşa bağlı maküler dejenerasyon (YBMD) çoğunlukla yaşlı popülasyonu etkileyen koroidal neovaskularizasyonla karakterize ciddi görme bozukluğuna yol açan bir hastalıktır.^{1,2} Neovasküler membranın gelişmesinde etkili olan vasküler endotelial faktörü (VEGF) inhibe eden ilaçlar son yıllarda intravitreal enjeksiyon şeklinde YBMD'nun tedavisinde kullanılmaya başlanmıştır.³⁻⁵

İntravitreal ranibizumab (Lucentis; Genentech, San Francisco, CA) anti-VEGF ajan olarak eksüdatif YBMD'nin tedavisinde kullanımı 2006 yılında Food and Drug Administration (FDA) tarafından onaylandı.⁶ Anti-VEGF ajanların kullanımı son yıllarda diabetik maküla ödemi ve retinal ven tıkanıklığına bağlı gelişen maküla ödeminin tedavisinde de kullanılmaya başlanmıştır.^{7,8}

İntravitreal enjeksiyon uygulamasının göz içi inflamasyon, göz içi basınç (GİB) artışı retinal yırtık, retinal dekolman, vitreus hemorajisi ve endoftalmi gibi oküler yan etkileri bilinmektedir.⁹ İntravitreal enjeksiyondan sonraki ilk 30 dakikada vitreustaki ani hacim artışına bağlı olarak geçici GİB artışı olur.^{10,11}

Eksüdatif YBMD hastalarına uygulanan anti-VEGF ajanların küçük vaka serilerinde kalıcı GİB artışına neden olduğu gösterilmiştir.⁹ Bu çalışmada eksüdatif YBMD nedeniyle intravitreal ranibizumab enjeksiyonu sonrasında GİB değerlerinin değişiminin araştırılması amaçlandı.

GEREÇ VE YÖNTEM

Ocak 2011-Aralık 2012 tarihleri arasında kliniğimizde eksüdatif YBMD tanısı almış ve birer ay aralıklarla 3 doz intravitreal ranibizumab enjeksiyonu uygulanmış 56 hastanın 61 gözünün 6 aylık GİB değişiklikleri retrospektif olarak incelendi.

Tüm hastaların demografik bilgileri, enjeksiyon öncesi ve sonrasında 1. gün, 1. ay, 3. ay ve 6. aydaki Goldmann applanasyon tonometrisi ile ölçülen GİB değerleri, enjeksiyon öncesinde ve sonrasında kullanılan GİB düşürücü ilaç kullanımları, enjeksiyon sayısı, incelendi. Çalışmaya ilk enjeksiyon sonrasında 6 aylık GİB takibi yapılmamış hastalar ve enjeksiyon sayısı 3'ten az ve/veya fazla olan olgular alınmadı.

Enjeksiyonlar ameliyathanede steril koşullarda uygulandı. Enjeksiyon sırasında %0.5'lik proparakain HCl ile topikal anestezi uygulandı.

Olguların göz çevresi temizliği %10'luk povidon-iyodin ile yapılarak steril örtü örtüldü. Olguların gözlerine blefarosta yerleştirilerek tekrar topikal anestetik damlatıldı. Enjeksiyon öncesi %5'lik povidon-iyodin ile konjonktiva yıkandı. Enjeksiyonlar üst temporalden fakik gözlerde limbusta 4 mm, psödo-fakiklerde 3.5 mm gerisinden 30 G iğne ucu ile yapıldı. Enjeksiyondan hemen sonra pamuk aplikatör ile 30 sn enjeksiyon alanına bası uygulandı. Göz antibiyotikli pomadla kapatılarak 1 hafta süreyle 6x1 lomefloksasin damla verildi. Tüm olgular enjeksiyon sonrası 1. gün, 1. aydan itibaren aylık GİB kontrolleri yapıldı.

İstatiksel analiz SPSS 15.1 versiyonu ile eşleştirilmiş t-testi yapıldı (paired t-testi) ve glokomlu olgular kendi arasında Ki-kare testi ile karşılaştırıldı. Değişkenlerin normal dağılım gösterdiği Kolmogorov-Smirnow testi ile gösterildi. p<0.05 değerleri anlamlı kabul edildi.

BULGULAR

Çalışmaya alınan 56 olgunun yaş ortalaması 72.6±7.5 (56-89), 37 (%66.07) erkek, 19 (33.9) kadındı. Çalışmada 56 olgunun 61 gözüne birer ay arayla 3 doz intravitreal anti-VEGF enjeksiyonu yapıldı ve 6 ay takip edildiler. Olguların demografik bilgileri tablo'da gösterildi.

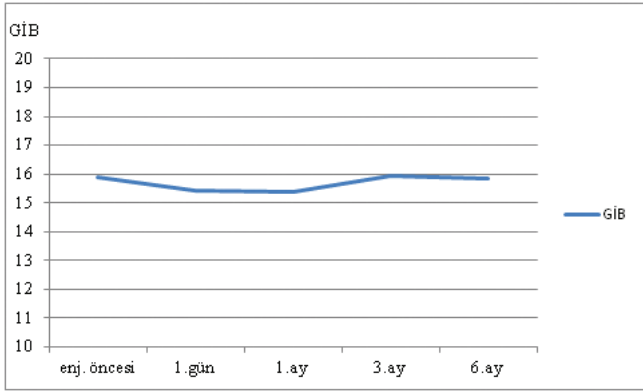
Olgularda enjeksiyon öncesi ölçülen ortalama GİB değeri ile 1. gün, 1, 3 ve 6. ay değerleri arasında anlamlı fark bulunmadı (sırasıyla p=0.081, p=0.177, p=0.903, p=0.848). Olguların enjeksiyondan sonra 1. gün ile 1, 3 ve 6. ay GİB değerleri arasında anlamlı fark bulunmadı (sırasıyla p=0.856, p=0.133 p=0.293). Enjeksiyondan sonra 1. ay ile 3 ve 6. ay GİB değerleri arasında anlamlı fark tespit edilmedi (sırasıyla p=0.072, p=0.171). Olguların enjeksiyondan sonraki 3. ay ile 6. ay GİB değerleri arasında anlamlı fark bulunmadı (p=0.610).

Olgularda enjeksiyon öncesi bazal GİB değeri ortalama 15.9±2.8, enjeksiyon sonrası 1. gün 15.4±3.1, 1. ay 15.3±3.3, 3. ay 15.9±3.9, 6. ay 15.8±4 idi (Grafik), (Tablo).

Olguların 1'inde enjeksiyondan 1 ay sonra GİB'nın >21 mmHg olduğu gözlemlendi. Bu olgunun enjeksiyon öncesi GİB basıncı 13 mmHg idi. Olguya antiglokomatöz tedavi başlandı ve GİB 17 mmHg'ya düştü. Olgunun açısı açık, glokom öyküsü ve aile öyküsü yoktu. Olgunun GİB'nı düştükten sonra 2 doz intravitreal ranibizumab enjeksiyonu yapıldı.

Tablo: Olguların demografik bilgileri.

Yaş	Cinsiyet (E/K)	Enj ön.	GİB ortalaması				GİB artışı (hasta sayısı)	Glokom hikayesi
			1.gün	1.ay	3.ay	6. ay		
72.6±7.5 (56-89)	(37/19)	15.9±2.8	15.4±3.1	15.3±3.3	15.9±3.9	15.8±4.0	2	5



Grafik: İntravitreal ranibizumab enjeksiyonundan önceki ve sonraki ortalama GİB değişimleri.

Bu 2 enjeksiyondan sonra GİB artışı gözlemlenmedi. Olgu antiglokomatöz tedavisini sürekli kullanmak zorunda kaldı. İntravitreal ranibizumab enjeksiyonu yapılan olguların 5'inde glokom mevcuttu ve bu olgulardan 1'inde (%20) 3. ayda GİB artışı görüldü. Glokomlu olgulardaki enjeksiyon sonrası GİB artışı istatistiksel olarak anlamlı değildi ($p=0.180$).

GİB artışı olan olgu primer açık açılı glokom nedeniyle ikili antiglokomatöz tedavi kullanıyordu ve enjeksiyon öncesi GİB 18 mmHg idi. Olgunun enjeksiyondan 3 ay sonra GİB'nı mevcut tedaviye rağmen 35 mmHg olarak tespit edildi. Olgunun mevcut tedavisine antiglokomatöz ilaç eklendi ve tedaviden sonra GİB'nı 19 mmHg'ya düşü. Olgu üçlü medikal tedavisini sürekli kullanmak mecburiyetinde kaldı.

TARTIŞMA

Göze uygulanacak ilaçların intravitreal yolla uygulanması sistemik yan etkilerden korunarak yüksek göz içi ilaç konsantrasyonlarının sağlanmasında oldukça etkili bir yöntemdir.¹² Ancak intravitreal enjeksiyon yöntemi çok masum değildir; lens hasarı, endoftalmi, vitre içi hemoraji, retina dekolmanı, katarakt ve GİB artışı gibi bazı komplikasyonları mevcuttur.⁹ İntravitreal enjeksiyon sonrası GİB artışı anti-VEGF uygulananlarda triamsinolon asetonoid (TA) uygulananlara göre daha az görülmektedir.¹³

İntravitreal ranibizumaba bağlı GİB artışı nadir olmakla birlikte görülmektedir. Minimally Classic/Oc-cult Trial of the Anti-VEGF Antibody Ranibizumab in the Treatment of Neovascular Age-Related Macular Degeneration (MARINA)¹⁴ ve Anti-VEGF Antibody for the Treatment of Predominantly Classic Choroidal Neovascularization in Age-Related Macular Degeneration (ANCHOR)¹⁵ çalışmalarında 2 yıllık takiplerde ranibizumaba bağlı GİB artışının olmadığını bildirilmişlerdir. Wehrli ve ark. intravitreal enjeksiyon yapılan olgularla kontrol grubunu karşılaştırmışlar ve iki grup arasında GİB artışı yönünden anlamlı fark bulamamışlardır.⁹

Çalışmamızda literatürle uyumlu olarak olgularımızdaki GİB artışı istatistiksel olarak anlamlı tespit edilmedi. Bakri ve ark.,⁶ intravitreal ranibizumab enjeksiyonu yapılan 4 olguda GİB artışı gözlemlenmişler ve GİB artışı olan tüm olgulara antiglokomatöz tedavi uygulamışlardır. Adelman ve ark. eksudatif YBMD nedeniyle ranibizumab veya bevacizumab tedavisi alan 116 olgunun 4'ünde kalıcı GİB artışı tespit etmişlerdir.¹⁶ Alkın ve ark.,¹⁷ intravitreal anti-VEGF enjeksiyon yapılan olgularda GİB artışının istatistiksel olarak anlamlı olmadığını rapor etmişlerdir.

Çalışmamızda intravitreal ranibizumab enjeksiyonu yapılan olguların 2'inde GİB artışı gözlenmiştir. Bu olgulardan 1'i enjeksiyon öncesinde glokomu bulunmaktaydı. Glokomlu olgudaki GİB artışı 3. enjeksiyondan sonra gözlendi. GİB artışı olan diğer olgumuzun glokomu yoktu ve GİB artışı 1. ayda gözlendi.

Anti-VEGF ile TA uygulamalarındaki GİB artışı farklı mekanizmalarla olmaktadır. İntravitreal anti-VEGF tedavisinin GİB artışını hangi mekanizmayla yaptığı tam olarak bilinmemekle birlikte birçok mekanizma neden olmaktadır. Bu ilaçlar direkt farmakolojik etkileri ile aköz hümanın trabeküler ağ, üveaskleral yol veya Schlemm kanalından dışa akımını etkileyebilir.^{18,19}

Tekrarlayan enjeksiyonlar trabekülit veya kronik inflamasyona neden olarak kalıcı GİB artışına neden olabilir.²⁰ Glokomlu olgumuzdaki GİB artışı tekrarlayan enjeksiyonlar sonucunda kronik inflamasyon veya trabekülitise bağlı geliştiği düşünülebilir.

Glokomlu olgularda intravitreal anti-VEGF enjeksiyon sonrası GİB artışına eğilimli olduğu Kahook ve ark.,²¹ tarafından rapor edilmiştir. Wehrli ve ark.,⁹ glokomlu olgularla kontrol grubu ve enjeksiyon grupları arasında anlamlı fark tespit etmemişlerdir. Çalışmamızda 61 olgunun 5'inde glokom mevcuttu. Glokomlu olguların sadece birinde kullandığı antiglokomatöz ilaçlara rağmen GİB artışı gözlendi.

Sonuçlarımıza göre glokom varlığı enjeksiyon sonrası GİB artışına etkisi olmadığını düşünmekteyiz. Bununla birlikte çalışmamızdaki glokomlu göz sayısının az olması sonucumuzu etkilemiş olabilir. Glokomun enjeksiyon sonrası GİB artışına etkisini araştıran geniş serili çalışmalara ihtiyaç vardır.

İntravitreal anti-VEGF enjeksiyonuna bağlı GİB artışının olası bir nedeni de enjeksiyon sayısı arttıkça ilacın kümülatif etkisinin artması olabilir. Tseng ve ark.,²² 20'den fazla enjeksiyon yapılan hastalarda GİB artış riskinin daha fazla olduğunu rapor etmişlerdir. Good ve ark.,²³ ise enjeksiyon sayısı ile GİB artışı arasında anlamlı fark tespit etmemişlerdir. Başka bir çalışmada GİB artışının ortalama 4-5 enjeksiyondan sonra geliştiği bildirilmiştir.²¹

Çalışmamızda enjeksiyon sayısı az olmasına rağmen 2 olguda kalıcı GİB artışı gözlemlendi. Ayrıca bir olgudaki GİB artışı birinci enjeksiyondan sonra gelişti. İntravitreal glukokortikoidlerin trabeküler ağda hücre dışı matriks depolanmasına, gen ekspresyonuna ve aközün proteomikslerini değiştirerek GİB artışına neden olduğu bilinirken anti-VEGF ajanların hangi mekanizmayla GİB artışına neden olduğu hala tam olarak bilinmemektedir.²⁴⁻²⁷

Günümüzde çok fazla kullanım alanı olan bu ajanların GİB artışına ne sıklıkta ve hangi mekanizmalarla olduğunu araştıran geniş serili çalışmalara ihtiyaç vardır. Her ne kadar intravitreal ranibizumab enjeksiyonunun GİB artışı açısından güvenilir olduğu düşünülse de hastaların GİB değişimleri yönünden uzun süreli takip edilmeleri gerekmektedir.

KAYNAKLAR/REFERENCES

1. Klein R, Peto T, Bird A, et al. The epidemiology of age-related macular degeneration. *Am J Ophthalmol* 2004;137:486-95.
2. Ferris FL III, Fine SL, Hyman L. Age-related macular degeneration and blindness due to neovascular maculopathy. *Arch Ophthalmol* 1984;102:1640-2.
3. Gragoudas ES, Adamis AP, Cunningham ET Jr, et al. VEGF Inhibition Study in Ocular Neovascularization Clinical Trial Group. Pegaptanib for neovascular age-related macular degeneration. *N Engl J Med* 2004;351:2805-16.
4. Rosenfeld PJ, Brown DM, Heier JS, et al. Ranibizumab for neovascular age-related macular degeneration. *N Engl J Med* 2006;355:1419-31.
5. Spaide RF, Laud K, Fine HF, et al. Intravitreal bevacizumab treatment of choroidal neovascularization secondary to age-related macular degeneration. *Retina* 2006;26:383-90.
6. Bakri SJ, McCannel CA, Edwards AO, et al. Persistent ocular hypertension following intravitreal ranibizumab. *Graefes Arch Clin Exp Ophthalmol* 2008;246:955-8.
7. Brown DM, Campochiaro PA, Singh RP, et al. Ranibizumab for macular edema following central retinal vein occlusion: six-month primary end point results of a phase III study. *Ophthalmology* 2010;117:1124-33.
8. Elman MJ, Aiello LP, Beck RW, et al. Randomized trial evaluating ranibizumab plus prompt or deferred laser or triamcinolone plus prompt laser for diabetic macular edema. *Ophthalmology* 2010;117:1064-77.
9. Wehrli SJ, Tawse K, Levin MH, et al. A lack of delayed intraocular pressure elevation in patients treated with intravitreal injection of bevacizumab and ranibizumab. *Retina* 2012;32:1295-301.
10. Kim JE, Mantravadi AV, Hur EY, et al. Short-term intraocular pressure changes immediately after intravitreal injections of anti-vascular endothelial growth factor agents. *Am J Ophthalmol* 2008;146:930-3.
11. Wu H, Chen TC. The effects of intravitreal ophthalmic medications on intraocular pressure. *Semin Ophthalmol* 2009;24:100-5.
12. Yang CS, Chen MJ, Chou CK, et al. Refractory severe ocular hypertension after intravitreal triamcinolone acetate injection. *Ophthalmologica* 2005;219:413-5.
13. Demirçelik G, Önen M, Yazar Z, ve ark. İntravitreal bevacizumab enjeksiyonu ile ilişkili göze ait ve sistemik komplikasyonlar. *Ret-Vit* 2009;17:269-72.
14. Rosenfeld PJ, Brown DM, Heier JS, et al. MARINA Study Group. Ranibizumab for neovascular age-related macular degeneration. *N Engl J Med* 2006;355:1419-31.
15. Brown DM, Kaiser PK, Michels M, et al. ANCHOR Study Group. Ranibizumab versus verteporfin for neovascular age-related macular degeneration. *N Engl J Med* 2006;355:1432-44.
16. Adelman RA, Zheng Q, Mayer HR. Persistent ocular hypertension following intravitreal bevacizumab and ranibizumab injections. *J Ocul Pharmacol Ther* 2010;26:105-10.
17. Alkın Z, Kapran Z, Sayın N. ve ark. İntravitreal enjeksiyonların göze ait ve sistemik komplikasyonları. *Ret-Vit* 2010;18:210-5.
18. Kernt M, Welge-Lüssen U, Yu A, et al. Bevacizumab is not toxic to human anterior- and posterior-segment cultured cells. *Ophthalmology* 2007;114:965-71.
19. Kahook MY, Ammar DA. In vitro effects of anti-vascular endothelial growth factors on cultured human trabecular meshwork cells. *J Glaucoma* 2010;19:437-41.
20. Sniegowski M, Mandava N, Kahook MY. Sustained intraocular pressure elevation after intravitreal injection of bevacizumab and ranibizumab associated with trabeculitis. *Open Ophthalmol J* 2010;4:28-9.
21. Kahook MY, Kimura AE, Wong LJ, et al. Sustained elevation in intraocular pressure associated with intravitreal bevacizumab injections. *Ophthalmic Surg Lasers Imaging*. 2009;40:293-5.
22. Tseng JJ, Vance SK, Della Torre KE, et al. Sustained increased intraocular pressure related to intravitreal anti-vascular endothelial growth factor therapy for neovascular age-related macular degeneration. *J Glaucoma* 2012;21:241-7.
23. Good TJ, Kimura AE, Mandava N, et al. Sustained elevation of intraocular pressure after intravitreal injections of anti-VEGF agents. *Br J Ophthalmol* 2011;95:1111-4.
24. Kubota T, Okabe H, Hisatomi T, et al. Ultrastructure of the trabecular meshwork in secondary glaucoma eyes after intravitreal triamcinolone acetate. *J Glaucoma* 2006;15:117-9.
25. Shinzato M, Yamashiro Y, Miyara N, et al. Proteomic analysis of the trabecular meshwork of rats in a steroid-induced ocular hypertension model: downregulation of type I collagen C-propeptides. *Ophthalmic Res* 2007;39:330-7.
26. Leung YF, Tam PO, Lee WS, et al. The dual role of dexamethasone on anti-inflammation and outflow resistance demonstrated in cultured human trabecular meshwork cells. *Mol Vis* 2003;9:425-39.
27. Rozsa FW, Reed DM, Scott KM, et al. Gene expression profile of human trabecular meshwork cells in response to long-term dexamethasone exposure. *Mol Vis* 2006;12:125-41.

Copyright of Glokom-Katarakt/Journal of Glaucoma-Cataract is the property of Glokom-Katarakt and its content may not be copied or emailed to multiple sites or posted to a listserv without the copyright holder's express written permission. However, users may print, download, or email articles for individual use.