

See discussions, stats, and author profiles for this publication at: <https://www.researchgate.net/publication/274308080>

Bir köpekte malign seminom

Article in *Veteriner Fakültesi dergisi* · January 2007

DOI: 10.1501/Vetfak_0000000246

CITATIONS

0

READS

34

1 author:



Sule Yurdagül Özsoy

Aydın Adnan Menderes University

53 PUBLICATIONS 328 CITATIONS

[SEE PROFILE](#)

Some of the authors of this publication are also working on these related projects:



BİR İNEK VAGİNASINDA FİBROSARKOM OLGUSU [View project](#)



This is case report [View project](#)

Kısa Bilimsel Çalışma / *Short Communication*

Bir köpekte malign seminom

Şule Yurdağül ÖZSOY¹, Osman KUTSAL²

¹ Mustafa Kemal Üniversitesi Veteriner Fakültesi, Patoloji Anabilim Dalı, Hatay. ² Ankara Üniversitesi Veteriner Fakültesi, Patoloji Anabilim Dalı, Ankara.

Özet: Çalışmada 13 yaşlı, erkek Terrier ırkı bir köpekte saptanan malign seminom olgusu makroskopik ve mikroskopik bulgularına göre tanımlandı. Makroskopik olarak; sol testis 7x5x3.2 cm boyutlarında ve 30 gr ağırlığında, sağ testis ise 2.5x1.5x1 cm boyutlarında ve 5 gr ağırlığındaydı. Her iki testiste elastiki kıvamda ve kesit yüzleri gri-beyaz renkli olup, yer yer nekroz ve kanama alanları içermektedir. Mikroskopik incelemede; sağ ve sol testis dokusu içerisinde diffuz dağılımlı, farklı büyüklüklerde, polihedral şekilli, veziküler çekirdekli, hafif bazofilik sitoplazmalı anaplastik hücreler ile az sayıda çok çekirdekli dev hücreleri ve mitotik figürler gözlemlendi. Bazı alanlarda bu hücrelerle beraber nekroz, kanama alanları ve fokal lenfosit infiltrasyonu fark edildi.

Anahtar sözcükler: Köpek, malign seminom

Malignant seminoma in a dog

Summary: In the case, malignant seminoma was described with macroscopical and microscopical findings in a 13 year-old, male Terrier dog. Macroscopically; left testicle was measured as 7x5x3.2 cm and weighted as 30 g, while right testicle was measured as 2.5x1.5x1 cm and weighted as 5 g. Both testicles were elastic in consistency and had a gray-white appearance with also necrosis and hemorrhage on cut surfaces. In microscopic examination; in right and left testicle tissue vesicular nucleated, different sized, polyhedral shaped, pale basophilic cytoplasmated, diffusely spread anaplastic cells with a few multinucleate giant cells and mitotic figures were observed. Also necrosis, hemorrhage and focal lymphocyt infiltrations were accompanying anaplastic cells.

Key words: Dog, malignant seminoma.

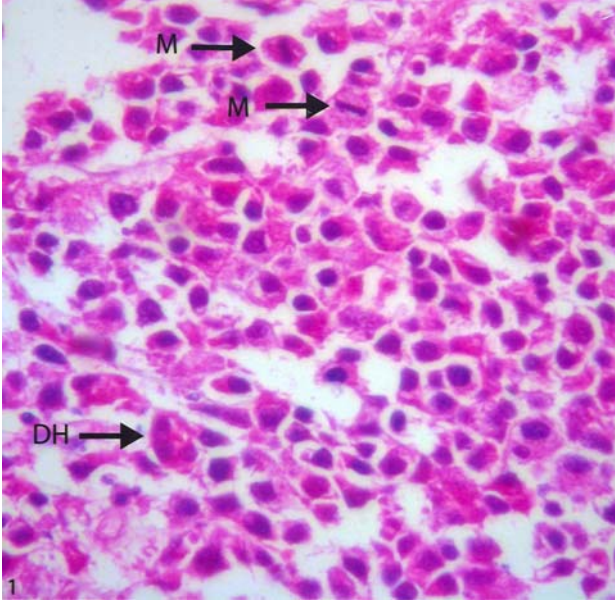
Seminomlara köpek testislerinde sık rastlanır ve testis tümörlerinin %33'ünü oluşturur (1,6). Bu tümöre ayrıca aygır (9), koç, teke ve boğalar ile diğer türlerde de az oranda rastlanır (4). Kriptorşidizm seminom oluşumunda predispoze bir faktördür. Sıklıkla yaşlı hayvanlarda ve Boxer ırkı köpeklerde dikkati çeker. Seminomlar çoğunlukla hormon üretmez ve benigndir (6). Çalışmada, benign forma göre köpeklerde nadiren görülen malign seminomun makroskopik ve mikroskopik bulgularının tanımlanması amaçlandı.

Çalışmanın materyalini, Ankara Üniversitesi Veteriner Fakültesi Patoloji Anabilim Dalı'na incelenmek üzere gönderilen 13 yaşlı, erkek Terrier ırkı bir köpeğe ait sağ ve sol testis oluşturdu. Doku örnekleri %10'luk tamponlu formaldehitte tespit edildi. Rutin yöntemlere göre alkol, ksilol serilerinden geçirildikten sonra parafinde bloklandı; 5 mikron kalınlığında kesilerek Hematoksilen-Eozin ile boyandı.

Makroskopik olarak sol testis 7x5x3.2 cm boyutlarında ve 30 gr ağırlığında, sağ testis ise 2.5x1.5x1 cm boyutlarında ve 5 gr ağırlığındaydı. Her iki testis de elastiki kıvamda ve kesit yüzleri gri-beyaz renkli olup, yer yer nekroz ve kanama alanları içermektedir.

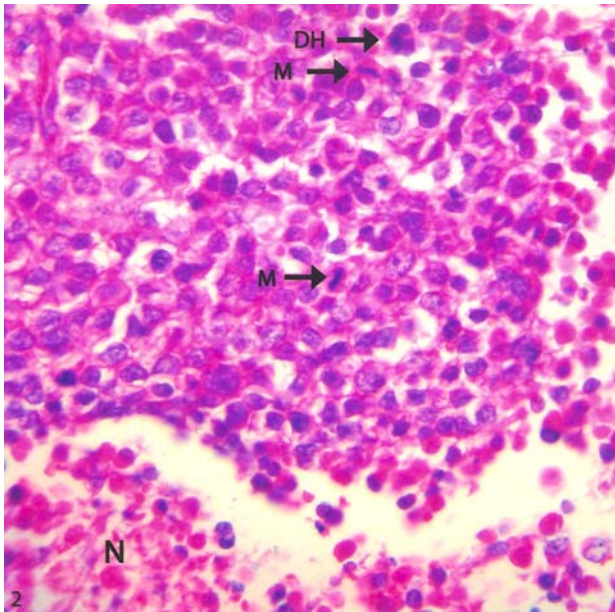
Mikroskopik incelemede; sağ ve sol testis dokusu içerisinde diffuz dağılımlı, farklı büyüklüklerde, polihedral şekilli, veziküler çekirdekli, hafif bazofilik sitoplazmalı anaplastik hücreler ile az sayıda çok çekirdekli dev hücreleri ve mitotik figürler gözlemlendi (Şekil 1, 2). Bazı alanlarda bu hücrelerle beraber nekroz, kanama alanları ve fokal lenfosit infiltrasyonu fark edildi.

Bu tümörlerin çoğunlukla unilateral yerleştiğinden ve genellikle sağ testiste görüldüğünden söz edilmiştir (7). Genellikle benign olduğundan bahsedilen tümörler ilgili ülkemizin çeşitli bölgelerinde incelenen tümörler arasında malign formuna rastlanmamıştır (2,5,10). Olguda her iki testiste de yerleşim gösteren seminomun malign formuna rastlandı. Yaşlı hayvanlarda ve kriptorşid testisler ile Boxer ırkı köpeklerde daha sık görüldüğü bildirilen tümör (6), olguda da 13 yaşlı ancak Terrier ırkı bir köpekte görüldü. Hayvanın verilen anamnezinde kriptorşidizme ilgili herhangi bir bilgi verilmedi. Değişik büyüklüklerde olan seminomlar görüldüğü testisin büyümesine neden olurlar. Malign formda testisin tamamında büyüme, kanama ve nekroz karakteristiktir. Tümörün kıvamı yumuşaktan serte değişir. Kesit



Şekil 1. Sol testiste anaplastik hücreler, mitotik figürler (M) ve çok çekirdekli dev hücresi (DH) HE X 400.

Figure 1. Anaplastic cells, mitotic figures (M) and multinucleate giant cell (GC) in left testicle HE X 400.



Şekil 2. Sağ testiste anaplastik hücreler, mitotik figürler (M), çok çekirdekli dev hücresi (DH) ve nekroz (N) HE X 400.

Figure 2. Anaplastic cells, mitotic figures (M), multinucleate giant cell (GC) and necrosis (N) in right testicle HE X 400.

yüzleri homojen parlak, gri-beyaz renklidir (6). Literatüre benzer şekilde her iki testisi de tutan, ancak sol testisin daha fazla büyümesine neden olan tümör, elastiki kıvamda, kesit yüzü gri-beyaz renkte ve yer yer nekroz ile kanama alanları içermekteydi. Mikroskopik olarak seminomların intratübüler ve diffuz formları vardır. Tümörün ilk gelişimi intratübülerdir ve kısa sürede tubuluslar yırtılır ve birbirleriyle birleşir. Çok az stroma ile sıkıca paketlenmiş hücreler geniş kordonlar yaparak

gelişmesine devam eder. Tümör hücreleri büyük, polihedral şekilli, veziküler çekirdekli ve az bazofilik ya da amfofilik sitoplazmalıdır. Birçok olguda çok çekirdekli dev hücreleri görülebilir (3). Lenfositlerin fokal ya da diffuz infiltrasyonu görülür ve tanıda önemli bir özelliktir (1, 8). Mitotik figürlere az rastlanır. Çok malign olan seminom formu ender olarak görülür ve tüm testiste yoğun neoplastik hücre infiltrasyonu vardır (3). Olgudaki tümörün histolojik görünümü literatürle uyumluydu. Sonuç olarak tümöre benign formuna göre nadiren rastlanan malign seminom tanısı kondu.

Kaynaklar

1. Grieco V, Rondena M, Romussi S, Stefanello D, Finazzi M (2004): *Immunohistochemical characterization of the leucocytic infiltrate associated with canine seminomas*. J Comp Path, **130**, 278-284.
2. Erer H, Kıran MM (1993): *Konya'da 1985-1992 yılları arasında köpeklerde görülen tümörler*. Selçuk Üniv Vet Fak Derg, **9**, 87-89
3. Hazıroğlu R (2001): *Erkek genital sistem*. 598-599. In: ÜH Milli, R Hazıroğlu (Ed) Veteriner Patoloji İkinci Baskı, Medipres Yayıncılık, Malatya.
4. Kim O, Kim KS (2005): *Seminoma with hyperestrogenemia in a Yorkshire terrier*. J Vet Med Sci, **67**, 121-123.
5. Kutsal O (2003): *1971-2001 yılları arasında incelenen köpek testis tümörleri*. Ankara Üniv Vet Fak Derg, **50**, 217-218
6. MacLachlan NJ, Kennedy PC (2002): *Tumours of the genital system*. 563-565 In: DJ Meuten (Ed), *Tumours of the Domestic Animals*. Fourth ed., Iowa State Pres, Iowa.
7. Maiolino P, Restucci B, Papparella S, Paciello O, Vico GD (2004): *Correlation of nuclear morphometric features with animal and human world health organization international histological classification of canine spontaneous seminomas*. Vet Pathol, **41**, 608-611.
8. Masserdotti C, Bon FU, Lorenzi DD, Trangquillo M, Zanetti O (2005): *Cytologic features of testicular tumours in dog*. J Vet Med Series A, **52**, 339-347.
9. Smith BL, Morton LD, Watkins JP., Taylor TS, Storts RW (1989): *Malignant seminoma in a cryptorchid stallion*. JAVMA, **195**, 775-776.
10. Sönmez G, Özmen Ö (1996): *Bursa'da 1988-1996 yılları arasında incelenen köpek tümörleri*. Uludağ Üniv Vet Fak Derg, **15**, 69-76

Geliş tarihi: 28.03.2006 / Kabul tarihi: 01.05.2006

Yazışma adresi:

Araş.Gör.Şule Yurdağül Özsoy
Ankara Üniversitesi
Veteriner Fakültesi
Patoloji Anabilim Dalı
Dışkapı/Ankara
e-mail: suleozsoy@gmail.com