

# Göz İçi Lens Opasifikasyonu Gelişen ve Lens Değişimi Yapılan Bir Olgu

## A Case of Intraocular Lens Surface Opacification in which Lens Exchange was Performed

Özgür İLHAN<sup>1</sup>, Uğurcan KESKİN<sup>1</sup>, Esra AYHAN TUZCU<sup>1</sup>, Emre AYINTAP<sup>2</sup>, Mesut COŞKUN<sup>1</sup>,  
Mutlu Cihan DAĞLIOĞLU<sup>1</sup>, Hüseyin ÖKSÜZ<sup>3</sup>

### ÖZ

Arka kapsül kesafeti tanısı nedeni ile daha önce Nd:YAG lazer kapsülotomi yapılan fakat başarı sağlanamayan 50 yaşındaki erkek hasta kliniğimize vitrektomi ve arka kapsülektomi yapılması için konsulte edilmiştir. Pars plana vitrektomi ve arka kapsülektomi denenmiş fakat ameliyat sırasında intraoküler lens opasifikasyonu olduğu fark edilerek lens değişimi yapılmıştır. Ameliyat sonrası 3. ayda yapılan muayenede görme seviyesi 0.2 seviyesine çıkmıştır. Çıkarılan lens mikroskop altında incelendiğinde arka yüz ile sınırlı kristalize yapıda bir opasifikasyon olduğu gözlemlenmiştir. Lens yüzeyinde meydana gelen kristalizasyon nadir görülen bir komplikasyondur ve genellikle yanlış tanı konularak Nd:YAG lazer kapsülotomi yapılmaya çalışılmaktadır. Yüksek güçte uygulanan lazer işlemi lazere bağlı komplikasyonların oluşmasına sebep olabilmektedir. Lazer kapsülotomi arka kapsüle hasar verebilmektedir ve lens değişimi yapılırken yeni lensin yerleştirilmesinde zorluğa sebebiyet verebilmektedir. Arka kapsül kesafeti tanısı konularak lazer kapsülotomi yapılan hastalarda kapsül açılmadığında güç artırılmadan önce bu komplikasyon akılda tutulmalıdır.

**Anahtar Kelimeler:** Göz içi lens kristalizasyonu, Nd:YAG lazer kapsülotomi.

### ABSTRACT

A 50-year-old patient was consulted to our clinic for capsulectomy and vitrectomy in which Nd:YAG laser was performed before due to the diagnosis of posterior capsule opacification. Pars plana vitrectomy and posterior capsulectomy was tried but intraocular lens surface opacification was recognized during surgery and lens was exchanged. At postoperative 3-months' follow up visual acuity was increased to 0.2. The explanted lens was examined under the microscope and crystallization limited to the posterior surface was observed. Intraocular lens surface crystallization is a rare complication and generally Nd:YAG laser capsulotomy is performed because of an erroneous diagnosis of posterior capsule opacification. Laser procedures with high power settings may cause laser related complications. Laser capsulotomy may damage the posterior capsule and this may cause difficulty in implantation of the new lens during lens exchange procedure. In patients with diagnosis of posterior capsule opacification in which posterior capsulotomy can not be achieved with Nd:YAG laser capsulotomy, this rare complication must be considered.

**Key Words:** Intraocular lens crystallization, Nd:YAG laser capsulotomy.

- 1- M.D. Asistant Professor, Mustafa Kemal University Faculty of Medicine, Department of Ophthalmology, Hatay/TURKEY  
İLHAN O., drozgur9@yahoo.com  
KESKİN U., ugurcankeskin@gmail.com  
TUZCU E.A., drayhant@hotmail.com  
COŞKUN M., drmesutcoskun@hotmail.com  
DAĞLIOĞLU M.C., mutluaysen@hotmail.com
- 2- M.D. Asistant Professor, Bezmialem Vakif University, Department of Ophthalmology, İstanbul/TURKEY  
AYINTAP E., eayintap@yahoo.com
- 3- M.D. Associate Professor, Mustafa Kemal University Faculty of Medicine, Department of Ophthalmology, Hatay/TURKEY  
OKSUZ H., huseyinoksuz1@yahoo.com

**Geliş Tarihi - Received:** 22.06.2012  
**Kabul Tarihi - Accepted:** 20.05.2013  
**Glo-Kat 2013;8:266-269**

**Yazışma Adresi / Correspondence Address:** Asistant Professor,  
Uğurcan KESKİN  
Mustafa Kemal University Faculty of Medicine, Department of Ophthalmology, Hatay/TURKEY

**Phone:** +90 545 893 33 93  
**E-Mail:** ugurcankeskin@gmail.com

## GİRİŞ

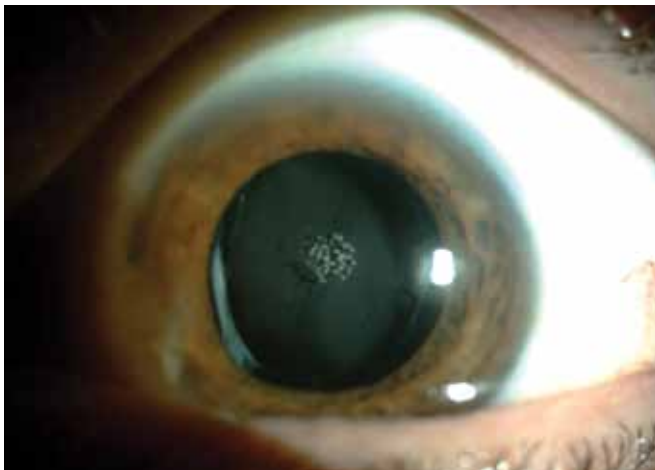
Göz içi lenslerde implantasyon sonrası meydana gelen opasifikasyon veya renk bozukluğu nadir görülen fakat görme keskinliğini önemli ölçüde etkileyebilen bir komplikasyondur. Fakoemülsifikasyon cerrahisinin gündeme girmesiyle ilk katlanabilir lens 1984 yılında Mazocco tarafından implante edilmiştir.<sup>1</sup> Bu tarihten sonra katlanabilir lens gelişmiş ülkelerde %95'e varan oranlarda kullanılmaya başlanmıştır.<sup>1</sup>

Yaygın kullanım nedeni ile lens üretimi artmış ve yaygınlaşarak az gelişmiş ülkelerde de üretilmeye başlanmıştır. Düşük teknoloji ve yeterli safıkta olmayan hammadde kullanımı nedeni ile de göz içi lenslerde opasifikasyonlar görülmeye başlanmıştır.<sup>1</sup>

Katarakt cerrahisi sonrası konulan göz içi lensin çıkarılmasını gerektirebilen bu komplikasyonun arka kapsül kesafeti ile karıştırılması neodmium:YAG (Nd:YAG) lazer veya vitrektomi ile arka kapsüle müdahale edilmesi gibi yanlış işlemlerin yapılmasına sebep olabilmektedir. Bu işlemler de kapsül bütünlüğünü bozarak yeni konulacak olan lensin kapsül kesesi içine konulmasını engelleyebilmektedir.<sup>2</sup>

Göz içi lenslerde renk bozulması ilk olarak 1991 yılında<sup>3</sup>, lens yüzeyinde kristalin birikintiler ise ilk olarak 1994 yılında bildirilmiştir<sup>4</sup>. Psödokatarakt olarak da adlandırılan GİL opasifikasyonu, GİL arasında, GİL yüzeyinde ve GİL içinde olmak üzere üç gruba ayrılmıştır<sup>1</sup>. Bu komplikasyon daha ziyade hidrofilik akrilik lenslerde görülmüş, en sık çıkarılan lenslerde hidrojel lensler olmuştur.<sup>1</sup>

Bu olgu sunumunda arka kapsül kesafeti tanısı ile Nd:YAG lazer kapsülektomi yapılan fakat başarı sağlanamayınca vitrektomi ve arka kapsülektomi planlanan, ameliyat sırasında göz içi lens opasifikasyonu olduğu anlaşıl原因 olarak lens eksplantasyonu yapılarak yeni lens konulan hastanın sunumu yapılmıştır.



**Resim 1:** Ameliyat öncesi görünüm. Nd:YAG lazere bağlı lens yüzeyinde meydana gelen hasar görülmektedir.

## OLGU SUNUMU

Bir yıl önce dış merkezde katarakt nedeni ile ameliyat olan ve ilk iki kontrolden sonra görmeye azalma şikayeti başladığını belirten 50 yaşındaki erkek hastaya gittiği merkezde Nd:YAG lazer ile kapsülotomi yapılmıştır.

Lazer kapsülotomi ile başarı sağlanamayan hastaya göz merceğinin arkasındaki zarda problem olduğu ve tekrar ameliyat olması gerektiği önerilmiş fakat hasta cerrahi kabul etmemiştir.

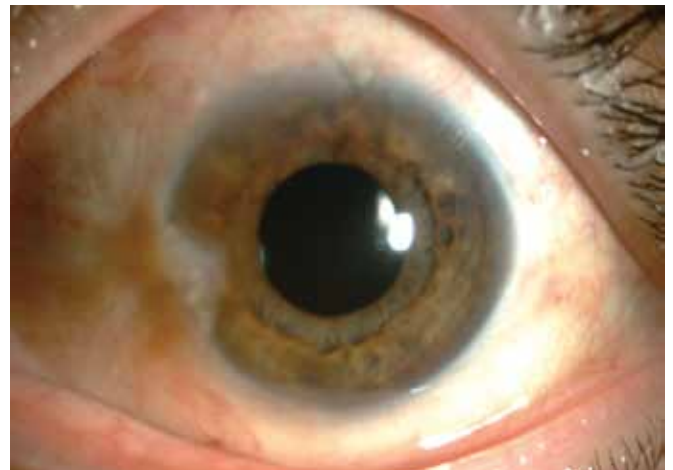Hastaya uzun bir süre sonra gittiği başka bir merkez tarafından yoğun arka kapsül kesafeti tanısı konulmuş, vitrektomi ile kapsülektomi yapılması için kliniğimize gönderilmiştir. Hastanın yapılan muayenesinde görme keskinliğinin sağ gözde 0.5 ve sol gözde 2mps seviyesinde olduğu görüldü.

Biomikroskopik muayenesinde sağ gözde arka subkapsüler kataraktı olan hastanın sol gözünün psödo-fak olduğu ve intraoküler lens santralinde Nd:YAG lasere bağlı hasarın olduğu görüldü (Resim 1).


İlk tanının da etkisinde kalınarak lens arkasındaki kesafetin yoğun arka kapsül kesafetine bağlı olduğu düşünülerek hastaya pars plana vitrektomi ile arka kapsülektomi yapılması planlandı.

Pars planadan girilerek arka kapsülektomi yapılmayınca kesafetin lens opasifikasyonuna bağlı olduğu düşünülerek saydam korneal kesi ile intraoküler lens değişimi yapıldı (Resim 2). Çıkarılan lens biyomikroskop altında incelendiğinde daha çok arka yüzü ile sınırlı opasifikasyon olduğu belirlendi (Resim 3, 4).

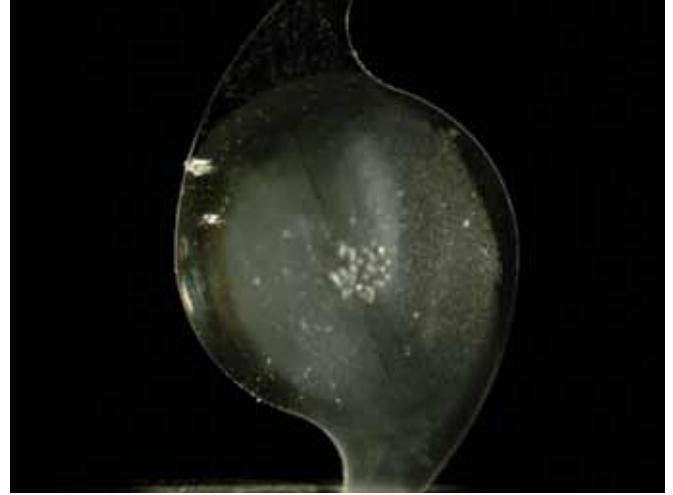
Hastanın ameliyat olduğu merkez ile irtibata geçildiğinde hastada hidrofilik, akrilik ve keskin kenar özelliğine sahip olmayan bir lens kullanıldığı öğrenilmiştir. Ameliyat sonrası 3. aydaki görme keskinliği 0.5 seviyesine çıkan hastanın fundus muayenesinde retina pigment epiteli atrofisi olduğu görüldü.



**Resim 2:** İntraoküler lens değişimi yapıldıktan sonraki görünüm.



**Resim 3:** Çıkarılan intraoküler lensin ön yüzünün görünümü.



**Resim 4:** Çıkarılan intraoküler lensin arka yüzünün görünümü.

### TARTIŞMA

Intraoküler lenslerde meydana gelen opasifikasyon ve renk bozukluğu ameliyat sırasında olabildiği gibi erken ve geç postoperatif dönemde meydana gelebilmektedir<sup>2</sup>. Ülkemizde yayınlanan bir çalışmada psödokatarakt gelişen beş olgu bildirilmiş bunların üçünde diyabet olduğu ve ortaya çıkış süresinin 1 ile 5 yıl arasında değiştiği belirtilmiştir.<sup>5</sup> Bizim vakamızda hasta ameliyat sonrası görme keskinliğinin iyi olduğunu sonra yavaş, yavaş azalma gösterdiğini belirtmiştir. Buda gelişen lens opasifikasyonun erken postoperatif dönemde meydana geldiğini düşündürmektedir. Ameliyatı yapan hekim ile irtibata geçildiğinde de hastanın dosyasında ilk iki kontrolde herhangi bir problem olmadığı belirtilmiştir. Hastanemize başvurmadan önce gittiği iki merkezde de hastaya arka kapsül kesafeti tanısı konulmuş ve Nd:YAG lazer ile tedavi edilmeye çalışılmış bu nedenle de GİL'de hasar meydana gelmiştir. Hastadaki media opasitesinin GİL kaynaklı olduğunu anlamamıza iki faktörün engel olduğunu düşünmekteyiz. Bunlardan birincisi kesafetin sadece GİL arka yüzeyi ile sınırlı olmasıdır. Diğer faktörde bu komplikasyonun nadir görülmesi nedeni ile ilk etapta tanı olarak akla gelmemesidir. Ameliyat sırasında meydana gelen lens yüzeyi üzerindeki kristalize madde birikimi ilk olarak Jensen ve ark. tarafından 1994'te bildirilmiştir.<sup>4</sup> Toplam 11 vakada meydana gelen bu komplikasyon görme keskinliğini orta derecede etkilemiş ve 6 ay kadar sürmüştür. Bu vakaların hepsinde viskoelastik madde olarak %1.4'lük sodium hyaluronat ve dengeli tuz solüsyonu kullanılmış bu nedenle viskoelastik madde içindeki fosfat içeriğinin irrigasyon sıvısındaki veya aköz hümedeki kalsiyum ile etkileşerek lens üzerinde kristalize madde oluşumuna sebep olduğu öne sürülmüştür.<sup>4</sup> İlk vakalarda kullanılan viskoelastik madde %1.4'lük sodyum hyaluronat (Healon GV) iken daha sonra başka viskoelastik madde kullanımında da aynı komplikasyona rastlanmıştır.

Lens yüzeyi üzerinde kristalize madde birikiminde üzerinde durulan noktalardan biri lens materyalidir. Şiddetli vakalar genellikle silikon lenslerde meydana geldiği için önceleri silikon materyalin bu duruma daha kolay yol açtığı düşünülse de hem polimetilmetakrilat (PMMA) hem de akrilik lenslerde bu komplikasyona rastlanmıştır. Lens kristalizasyonunun silikon lensler ile ilişkisi daha güçlü görünse de PMMA lenslerde meydana gelen kristalizasyon şiddetinin daha az olduğu ve fark edilemediği için bu lenslerde olduğundan daha az rapor edildiği öne sürülmüştür.

Olson ve ark.<sup>6</sup> göz doktorlarında yaptığı geniş anket çalışmasında 29.609 hastanın 22'sinde (%0.07) intraoperatif lens yüzey kristalizasyonu olduğu rapor edilmiştir. Lens yüzey kristalizasyonu oranı %0.07 olarak rapor edilmişse de tespit edilen 22 vakanın 15'i üç cerrahın yaptığı vakalar olduğu için bu vakaların oranı fazla gösterdiği ve gerçek oranın 1/10.000 civarında olduğu görüşü belirtilmiştir.<sup>6</sup> Bu çalışmada kristalizasyon görülme sıklığının BSS Plus ve silikon intraoküler lens kullanımında istatistiksel açıdan anlamlı olarak arttığı görülmüştür. Öne sürülen hipotez viskoelastik madde nedeni ile lens çevresinde oluşan osmotik basınç farkının silikon lensler üzerinde kalsiyum konsantrasyonunun artmasına ve lens yüzeyi üzerine çökmesine sebep olduğu görüşüdür.<sup>6</sup>

Lens yüzeyi üzerinde kristalizasyona sebep olan maddenin tespiti ile ilgili yapılan çalışmalarda üzerinde durulan madde kalsiyum olmuştur. Tarayıcı elektron mikroskop, sıvı kromatografi-kütle spektroskopisi ve X-ışını spektroskopisi gibi cihazlarla yapılan tetkiklerde bazı çalışmalarda kalsiyuma<sup>7</sup> rastlanırken bazı çalışmalarda ise viskoelastik maddelerde bulunan elementler<sup>8</sup> bazılarında ise hemoglobin ve albumin<sup>7</sup> gibi maddelere rastlanmıştır. Yapılan bir deneysel çalışmada enjektör sistemi ile enjekte edilen lenslerde, lens yüzeyinde enjektör kartuşuna ait olduğu düşünülen materyallere rastlanmıştır.<sup>9</sup>

Amerika (Laboratories for Ophthalmic Devices Research, John A. Moran Eye Center, University of Utah, Salt Lake City) ve Almanya'da (Berlin Eye Research Institute) intraoküler lensler ile ilgili detaylı araştırma yapan ve çıkarılan intraoküler lensleri alıp inceleyen iki merkez bulunmaktadır. Bizim vakamızda çıkarılan lens bu merkezlere gönderilmeye çalışıldı fakat gerekli irtibat sağlanamadığı için başarılı olunamadı. Elimizdeki teknik imkanların yeterli olması nedeni ile de maalesef lens ile ilgili laboratuvar çalışması yapılamadı.

Görme keskinliğinin düşüklüğü bu komplikasyonun geliştiği hastalardaki temel şikâyettir. Kristalizasyon genellikle belli bir süre sonra kendiliğinden çözülebile de 3 yıla kadar sebat ettiği vakalar da rapor edilmiştir. Nd:YAG kapsülotomi bu tip vakalarda uygulanabilirse kapsül açıldıktan sonra kristalizasyonun daha çabuk çözüldüğü belirtilmiştir. Ülkemizde günümüzde birçok çeşit ve markada intraoküler lens kullanılmaktadır. Bu nedenle arka kapsül kesafeti tanısı ile Nd:YAG lazer kapsülotomi yapılan hastalarda başarı sağlanamadığında güç arttırmadan veya başka bir işleme geçmeden önce göz içi lens opasifikasyonu akılda tutulmalıdır.

## KAYNAKLAR/REFERENCES

1. Özçetin H, Baykara M, Ertürk H, ve ark. Göz içi lens opasiteleri/psödokatarakt. Özçetin H: Katarakt ve Tedavisi. 2005;222-230.
2. Werner L. Causes of intraocular lens opacification or discoloration. J Cataract Refract Surg 2007; 33:713-26.
3. Milauskas AT. Silicone intraocular lens implant discoloration in humans. Arch Ophthalmol 1991; 109:913-5.
4. Jensen MK, Crandall AS, Mamalis N et al. Crystallization on intraocular lens surfaces associated with the use of Healon GV. Arch Ophthalmol 1994;112:1037-42.
5. Özçetin H, Akova B, Toprak A, ve ark. Psödokatarakt olgularımızda klinik. T Oft Gaz 2006;36:229-33.
6. Olson RJ, Caldwell KD, Crandall AS, et al. Intraoperative crystallization on the intraocular lens surface. Am J Ophthalmol 1998;126:177-84.
7. Guan X, Tang R, Nancollas GH. The potential calcification of octacalcium phosphate on intraocular lens surfaces. J Biomed Mater Res A 2004;71:488-96.
8. Hickman MS, Werner L, Mamalis N, et al. Intraoperative explantation of two single-piece hydrophobic acrylic intraocular lenses due to surface deposits. Eye (Lond) 2006;20:1054-60.
9. Faschinger CW. Plastic exfoliations from the cartridge after implantation of a hydrophilic acrylic lens without viscoelastic material. J Cataract Refract Surg 2002;28:8-9.

Copyright of Glukom-Katarakt/Journal of Glaucoma-Cataract is the property of Glukom-Katarakt and its content may not be copied or emailed to multiple sites or posted to a listserv without the copyright holder's express written permission. However, users may print, download, or email articles for individual use.