

**SVEUČILIŠTE U ZAGREBU  
MEDICINSKI FAKULTET**

**Željana Bolanča**

**Vrijednost trihoskopije u dijagnostici  
primarnih ožiljnih alopecija**

**DISERTACIJA**



**Zagreb, 2019.**

**SVEUČILIŠTE U ZAGREBU  
MEDICINSKI FAKULTET**

**Željana Bolanča**

**Vrijednost trihoskopije u dijagnostici  
primarnih ožiljnih alopecija**

**DISERTACIJA**

**Zagreb, 2019.**

Disertacija je izrađena na Klinici za kožne i spolne bolesti, KBC Sestre milosrdnice i Stomatološkog fakulteta Sveučilišta u Zagrebu

Voditeljica rada: akademkinja Mirna Šitum

Zahvaljujem se mentorici, akademkinji Šitum koja me uvela i još uvijek me vodi kroz prekrasan svijet dermatologije.

Zahvaljujem se prof. Trkulji na nesebičnoj pomoći i konstruktivnoj kritici.

Ovu disertaciju posvećujem suprugu Ivanu te sinovima Marinu i Luki.

## Sadržaj

1. Uvod i svrha rada .....	1
1.1. Struktura dlake i folikula dlake, ciklus rasta kose i čimbenici koji ga reguliraju .....	1
1.1.1. Embrionalni razvoj folikula dlake.....	1
1.1.2. Struktura dlake .....	2
1.1.3. Ciklus rasta kose.....	4
1.2. Bolesti vlasišta ili alopecije.....	6
1.3. Ožiljne alopecije (lat. alopeciae cicatricans).....	6
1.3.1. Incidencija i prevalencija ožiljnih alopecija.....	7
1.3.2. Etiopatogeneza bolesti.....	7
1.3.3. Klasifikacija primarnih ožiljnih alopecija.....	10
1.3.4. Klinička slika ožiljnih alopecija .....	11
1.3.5. Patohistološki kriteriji za dijagnozu ožiljnih alopecija .....	16
1.3.6. Značajke direktne imunoflorescencije kod primarnih ožiljnih alopecija .....	20
1.3.7. Liječenje primarnih ožiljnih alopecija.....	21
1.3.8. Klinički pristup bolesniku s ožiljnom alopecijom.....	24
1.4. Trihoskopija ili dermatoskopija vlasišta .....	26
1.4.1. Normalne vrijednosti u trihoskopiji .....	27
1.4.2. Trihoskopija – osnovne strukture.....	28
1.4.3. Trihoskopske karakteristike najčešćih ožiljnih alopecija.....	33
2. Hipoteza .....	43
3. Ciljevi rada .....	43
4. Ispitanici i metode .....	44
4.1. Opis uzorka .....	44
4.2. Plan rada i istraživačke metode.....	45
5. Rezultati .....	48
5.1. Ispitanici .....	48
5.2. Ima li pregled/biopsija pod dermatoskopom utjecaj na vjerojatnost točne patohistološke dijagnoze?.....	52

5.3. Utječe li uporaba dermatoskopa na podudarnost uputne kliničke i patohistološke dijagnoze?.....	53
5.4. Može li uporaba dermatoskopa u pregledu isključiti potrebu za biopsijom u slučaju najčešćih dijagnoza, tj. LPP i DLE?.....	55
6. Rasprava .....	56
7. Zaključak.....	62
8. Kratki sadržaj na hrvatskom jeziku .....	64
9. Kratki sadržaj na engleskom jeziku .....	65
10. Popis literature.....	67
11. Kratka biografija .....	80

### Popis oznaka i pokrata:

<b>AA</b>	alopecija areata ( <i>lat. alopecia areata</i> )
<b>ACTH</b>	adrenokortikotropni hormon ( <i>engl. adrenocorticotropic hormone</i> )
<b>AGA</b>	androgenetska alopecija
<b><math>\alpha</math>-MSH</b>	alfa stimulirajući hormon melanocita ( <i>engl. alpha-melanocyte stimulating hormone</i> )
<b>BCC</b>	bazocelularni karcinom ili karcinom bazalnih stanica kože ( <i>engl. basall cell carcinoma</i> )
<b>CCCA</b>	centralna centrifugalna ožiljna alopecija ( <i>lat. alopecia centralis centrifugalis cicatricialis</i> )
<b>CLA</b>	kožni limfocitni antigen ( <i>engl. cutaneous lymphocyte antigen</i> )
<b>DLE</b>	kronični diskoidni lupus kože ( <i>lat. lupus erythematosus chronicus discoides</i> )
<b>DIF</b>	direktna imunofluorescencija
<b>eHFSC</b>	matične stanice folikula dlake ( <i>engl. epithelial hair follicle stem cell</i> )
<b>HE</b>	hemalaun eozin bojenje
<b>HGF</b>	čimbenik rasta hepatocita ( <i>engl. hepatocyte growth factors</i> )
<b>HLA</b>	sustav glavnih leukocitnih antigena ( <i>engl. human leukocyte antigen</i> )
<b>HR</b>	HR gen ( <i>engl. hairless gen</i> )
<b>HS</b>	hidradenitis supurativa ( <i>lat. hidradenitis suppurativa</i> )
<b>FD</b>	folikulitis dekalvans ( <i>lat. folliculitis decalvans</i> )
<b>FFA</b>	frontalna fibrozirajuća alopecija ( <i>lat. alopecia frontalis fibrosans</i> )
<b>IP</b>	imunološka privilegiranost ( <i>engl. immune privilege</i> )
<b>IFN</b>	interferon

<b>IFs</b>	intermedijarni filamenti ( <i>engl. intermedite filaments</i> )
<b>Kap</b>	protein povezan s keratinom ( <i>engl. keratin-associated proteins</i> )
<b>KS</b>	kortikosteroidi
<b>LPP</b>	lihen planopilaris ( <i>lat. lichen planopillaris</i> )
<b>MHC</b>	glavni sustav tkivne snošljivosti ( <i>engl. major histocompatibility complex</i> )
<b>M</b>	( <i>lat. musculus</i> )
<b>NAHRS</b>	( <i>engl. North American Hair Research Society</i> )
<b>NGF</b>	neotropini ( <i>engl. nerve growth factor</i> )
<b>ORS</b>	vanjska ovojnica korijena dlake ( <i>engl. outer root sheath</i> )
<b>UV</b>	ultraljubičasto zračenje ( <i>engl. ultraviolet radiation</i> )
<b>PCA</b>	primarne ožiljne alopecije ( <i>engl. primary cicatricial alopecia</i> )
<b>PCAS</b>	( <i>lat. Perifolliculitis Capitis Abscedens et Suffodiens</i> )
<b>PCOS</b>	sindrom policističnih jajnika ( <i>engl. polycystic ovary syndrome</i> )
<b>PPAR</b>	receptori aktivacije proliferacije peroksisoma ( <i>engl. peroxisome proliferator activated receptor</i> )
<b>PRP</b>	plazma bogata eritrocitima ( <i>engl. platelet rich plasma</i> )
<b>RR</b>	relativan rizik
<b>S</b>	( <i>lat. Staphylococcus</i> )
<b>SD</b>	seboroični dermatitis ( <i>lat. dermatitis seborrhoica</i> )
<b>TGF beta</b>	transformirajući čimbenik rasta – beta ( <i>engl. Transforming Growth Factor-beta</i> )

## **1. Uvod i svrha rada**

Svi sisavci imaju kožu obraslu dlakama. Dlaka je na pojedinim dijelovima kože tanka, svjetla i jedva uočljiva dok je na pojedinim dijelovima jako izražena, čvrsta i velikog promjera, osobito u području obrva, vlasišta i na rubu vjeđa. Na površini tijela nalazi se oko 5 000 000 dlačnih folikula pri čemu se od oko 80 000 do 150 000 nalazi na koži kapilicija (1). Dlaka u ljudi jedino ne raste na dlanovima, tabanima, glansu penisa, unutarnjem listu prepucija i malim usnama. Duljina rasta dlake je određena duljinom trajanja anagene faze koja traje između 2 i 6 godina (1). U svakom trenutku od 85 do 95 % vlasišta je prekriveno dlakama koje se nalaze u anagenim folikulima (1). Dlaka raste u prosjeku od 0,3 do 0,5 mm/dan i ovisi o proliferaciji keratinocita matriksa u bulbusu dlake (1). Debljina dlake ovisi o širini bulbusa dlake, a koji pak ovisi o volumenu mezenhimalne komponente folikula dlake (1).

Uloga kose je višestruka. Fiziološka uloga kose je zaštita kože vrata i kapilicija od mehaničkog oštećenja, ultraljubičastog zračenja (UV), hladnoće i topline, a trepavice sprječavaju ulazak stranog tijela u oko. Osim mehaničke kosa ima i senzornu funkciju kojom zamjećujemo vrlo fini dodir (2,3). Međutim, odavno je estetska uloga kose nadvladala biološku ulogu. Kosa ima jednu od najvažnijih uloga u stvaranju slike o sebi i vlastitom tijelu. Ona je fizički atribut kojim pojedinac izražava vlastitu posebnost. Kosa može biti oznaka spola, dobi, socijalnog statusa, vrijednosti ili pripadnosti određenoj grupi, zanimanjima, vjerskoj pripadnosti, muževnosti ili seksualnosti. Stoga i ne čudi što bilo koja vrsta ispadanja kose, a osobito ožiljne alopecije, može imati značajan utjecaj na psihološki status pojedinca, njegovu kvalitetu života i društveni život (4–9).

### **1.1. Struktura dlake i folikula dlake, ciklus rasta kose i čimbenici koji ga reguliraju**

#### **1.1.1. Embrionalni razvoj folikula dlake**

Za rast i razvoj folikula dlake potrebna je međusobna interakcija epidermisa i dermisa te naslijeđeni mehanizmi koji kontroliraju razvoj. Formiranje folikula započinje signalom iz dermisa koji dovodi do mjestimičnog nakupljanja bazalnih stanica u epidermisu, formirajući folikularni plakod. Različiti mehanizmi lateralne inhibicije osiguravaju jednakomjernu udaljenost plakoda unutar epidermisa. Potom, stabilizirani ektodermalni plakodi potiču nakupljanje dermalnih stanica i započinje formiranje dermalne papile. Prekusorske stanice



dermalne papile odašilju signale natrag na stanice plakoda koji započinju proliferaciju te se spuštaju dublje u dermis formirajući zametnu osnovu dlake. Matične stanice dlake razvijaju se jako rano iz epitelnih progenitorskih stanica, ali ostaju smještene u gornjem dijelu folikula te opskrbljuju brzodijeleće stanice na vršku folikula. Zatim epitel razvojnog folikula, koji se proteže duboko u kožu, obuhvati stanice preteče dermalne papile. Procesom invaginacije nastaje bulbus dlake koji se sastoji od stanica dermalne papile i susjedne ovojnice vezivnog tkiva (10).

### **1.1.2. Struktura dlake**

Makroskopski gledano dlaka ima dvije odvojene strukture, folikul koji je smješten u koži i stabljiku dlake koja strši iz površine kože. Stabljika dlake sastoji se od korteksa ili kore i kutikule ili dlačne ovojnice, a u nekim slučajevima i medule ili srži. Srž je središnji dio dlake dok kora čini glavninu dlake i sastoji se od oko 50 do 60 % makrovlakana (1). Ovojnica dlaku obavija od korijena do epidermisa. U tom su sloju stanice do polovice duljine folikula kubične, a zatim postaju cilindrične. Prema površini prelaze iz vodoravnog u uspravni položaj i oblikuju sloj spljoštenih, jako orožnjelih stanica. To su posljednje stanice folikula dlake koje se diferenciraju. Svaka dlačna ovojnica debela je od oko 0,3 do 0,5 mm i sastoji se od 5 različitih sublamelarnih struktura (epikutikula, A sloj, egzokutikula, endokutikula i unutarnji sloj) i stanično-membranskog kompleksa (1). Cjelovitost i svojstva dlačne ovojnice imaju važnu ulogu u očuvanju kore od fizičkih i kemijskih oštećenja, ali i izgledu same dlake.

Folikul dlake je osnovna struktura za rast dlake i sastoji se od nekoliko različitih koncentričnih slojeva kože. Izvana prema unutra histološke strukture su:

**1. Vanjska ovojnica korijena dlake** (od engl. the outer root sheath - ORS) nastavlja se na stanice epidermisa i blizu površine sadrži sve slojeve epidermisa. Uz papilu dlake vanjska je ovojnica tanja i sastoji se od stanica koje odgovaraju zametnom ili bazalnom sloju epidermisa. Ona odjeljuje unutarnju ovojnicu i njene sadržaje od ostalih struktura dermisa te je izvor multipotentnih stanica koje sadrži keratinocite (11). Zbog stalnog kontakta s epidermisom i brojnih pluripotetnih matičnih stanica, vanjska ovojnica dlake može potaknuti i u potpunosti obnoviti epidermis. Glavna joj je funkcija skladištenje matičnih stanica, hranjivih tvari i metabolita koje prenosi u dlaku. Također, u ovom dijelu je pohranjena i velika količine energije (glikogen) i služi kao potpora unutarnjim strukturama dlake i njenim ovojnica. Na

mjestu kontakta s unutarnjom ovojnicom dlake nalazi se spoj koji ima neke svoje specifične karakteristike te ga pojedini opisuju i kao posebni entitet. Na tom spoju vidljivi su pramenovi intermedijalnih filamenata (IF) koji poput prstena okružuju folikul. Iako se ne zna točna uloga tog dijela u ciklusu rasta kose, zbog nedostatka dezmosoma, smatra se da je tijekom anagene faze lakše odvajanje i pomicanje unutarnje ovojnice dlake prilikom rasta dlake. Druga mogućnost je da se taj spoj pomiče s unutarnjom ovojnicom jer prolazi proces diferencijacije s dlakom (12). Ovaj sloj obiluje K6 i K16 proteinima koji nalikuju keratinu IF koji je u stanicama.

**2.** Na vanjskoj strani ovojnice korijena dlake se nalazi **staklasta membrana**. To je hijalini (staklasti) sloj bez stanica koji nastaje zadebljanjem bazalne lamine (13).

**3. Unutarnja ovojnica dlake** se sastoji od 3 sloja: a) Henlejeva ovojnica, b) Huxleyeva ovojnica, c) kutikula unutarnje ovojnice korijena (13).

Kutikula unutarnje ovojnice isprepliće se s kutikulom stabljike dlake, vežući tako stabljiku dlake za folikul dlake. Ona se raspada u trenutku kada dlaka napušta folikul. Stanice unutarnje ovojnice dlake stvaraju keratin i trihohijalin, koji služe kao intercelularni cement i odgovorni su za geometrijski oblik dlake. Osnivanje loze stanica unutarnje ovojnice dlake ovisi o aktivnosti nekoliko čimbenika, a glavnim se pokazao čimbenik transkripcije GATA-3. IF u stanicama unutarnje ovojnice dlake ne razlikuju se morfološki od filamenata korteksa, ali se razlikuju u sastavu proteina. Koji je točan razlog različitom sastavu proteina nije poznato, ali ono što se sigurno zna je da proteine unutarnje ovojnice lako razgrađuje proteaza i omogućuje lako odvajanje anagene dlake prilikom napuštanja folikula.

**4. Bulbus dlake** je dio folikula koji aktivno stvara kosu, obavija papilu dlake, stanice, stromu bogatu mukopolisaharidima, živčane ovojnice i kapilarnu petlju. Za bulbus dlake se vjeruje da je glavni signal koji potiče rast folikula i dlake. On je izvor različitih čimbenika rasta koji su kritični za rast dlake i melanogenezu (14–16). Bulbus dlake se može podijeliti na dvije regije: donji dio s nediferenciranim stanicama i gornji dio s diferenciranim stanicama. Linija koja razdvaja stanice zove se Auberova linija. Ispod zamišljene linije je matriks ili germinacijski centar folikula koji karakterizira visoka mitotska aktivnost stanica i dermalna papila. Mitotska aktivnost je usporediva s aktivnošću stanica koštane srži. Migracijom stanica u gornje dijelove bulbusa one postaju velike i vakuolizirane (16).

U uzdužnom rezu folikula mogu se razabrati tri anatomska segmenta gledajući od vrha prema dnu:

**1. Infundibulum** seže od otvora folikula na površini kože do mjesta gdje se sebacealna žlijezda ulijeva u folikul. Infundibulum je tunelasta struktura, ispunjena lojem koji proizvodi lojna (sebacealna) žlijezda. U gornjem dijelu, nazvanom akroinfundibulum, epitel je neprekinut i sastoji se od keratinocita, a na koji se naslanja nepropusni *stratum corneum*. Ova barijera se lako prekida i relativno je propusna u donjem dijelu.

**2. Istmus** je središnji dio koji seže od sebacealnog duktusa do hvatišta mišića *musculus arrector pili*. U istmusu se stanice unutrašnje ovojnice korijena rastvaraju (dezintegriraju) i vanjska ovojnica prestaje biti u kontaktu s unutrašnjom te se orožnjava. Gornji dijelovi, odnosno istmus i infundibulum su «trajni».

**3. Donji segment** se proteže od hvatišta mišića do baze folikula. U tom dijelu vidimo bulbus dlake koji okružuje papilu dlake (17). Čitav donji segment folikula je «privremen» jer se tijekom involutivnog stadija dlačnog ciklusa gubi i ponovno formira tijekom faze rasta.

Još jedna važna anatomska struktura je ulaz sebacealne žlijezde u folikularnu stijenkicu. Ovo je mjesto razgraničenja gornjeg dijela istmusa i donjeg dijela infundibuluma.

### 1.1.3. Ciklus rasta kose

Kosa raste kao posljedica međudjelovanja nekoliko slojeva keratinocita u dlačnom folikulu. Rast dlake je cikličan i ovisi o brojnim čimbenicima, kao što su hormoni, citokini, mjestu rasta, dob pojedinca, nutritivnom statusu pa čak i cirkadijarnom ritmu (1).

Dlaka raste u ponavljajućim ciklusima pri čemu se faza rasta izmjenjuje s apoptozom folikula i njegovim mirovanjem. Shodno tome, postoje tri faze ciklusa rasta dlake: a) faza rasta (anagena faza), b) involutivna faza (katagena faza) i c) faza mirovanja (telogena faza).

**Anagena faza** je aktivna faza rasta za vrijeme koje se dlačni folikul povećava poprimajući karakterističan izgled lukovice ili okrenute čaše za vino i stvara dlaku. Anagena faza može se podijeliti u šest podfaza (I-VI), a dlaka u svakoj od faza ima karakteristične morfološke osobine (16). Za vrijeme I-V faze (proanagene faze), nediferencirane epitelne matične stanice se diferenciraju u barem osam staničnih linija formirajući vanjsku ovojniciu dlake, Henleyev i Huxleyev sloj, kutikulu unutarnje ovojnice dlake, korteks i medulu. Taj proces započinju brojne stanice koje obuhvaćaju dermalnu papilu i zajedno se spuštaju duž fibroznog tračka i diferenciraju u osnovu dlake i unutarnju ovojniciu korijena dlake. U zadnjoj fazi anagenog

ciklusa (VI - metagenoj fazi) u potpunosti se razvijaju dlačni folikul i dlaka, smješteni duboko u supkutanom masnom tkivu, a dlaka proviruje iz kože. Ova faza može trajati i nekoliko godina i s njom je određena dužina rasta kose. Stvaranje dlake i pigmentacija odvijaju se jedino u anagenoj fazi dlake. Cikličko obnavljanje pigmentacijske jedinice folikula dlake odvija se u prvih desetak ciklusa, do 40. godine života. Nakon toga, dolazi do iscrpljivanja pigmentnog potencijalna folikula dlake i polako se počinje pojavljivati bezpigmentna ili sijeda kosa (16). Osim melanokortina, alfa stimulirajućeg hormona melanocita ( $\alpha$ -MSH) i adrenokortikotropnog hormona (ACTH), brojni čimbenici rasta poput čimbenika matičnih stanica, neurotropina, čimbenika rasta hepatocita (HGF) uključeni su u regulaciju pigmentacije kose.

**Katagena faza rasta ili involutivna faza** se nadovezuje na anagenu fazu. Dlačni folikul prolazi kroz regresiju potaknutu apoptozom i smanjuje se na otprilike jednu šestinu početnog promjera (16). Prvi znak početka katagene faze je prestanak sinteze melanina u području bulbusa dlake. Melanociti koji prolaze apoptozu nastaju iz melanocitih matičnih stanica iz sekundarne osnove dlake. Programirana stanična smrt ovih stanica može biti vrlo značajna u procesu stvaranja sijedih dlaka. Naime, za razliku od vanjske ovojnice dlake i matriksa gdje su brojne apoptotične stanice, zbog povišenosti ekspresije čimbenika supresije apoptoze bcl-2 (engl. B-cell lymphoma 2) nije zabilježena programirana stanična smrt u području dermalne papile. Za vrijeme katagene faze dermalna papila se skuplja, pomiče prema gore te smješta ispod bulge regije. Bulge regija je mjesto između otvora sebacealne žlijezde i mjesta spoja s m. arrector pili. Tanki stupac epitelnih stanica nadomješta čitavi preostali donji segment folikula i povezuje papilu s orožnjelom vrećicom. Taj epitelni tračak okružen je vrlo debelom nabranom staklastom membranom. Ova faza traje od oko nekoliko dana do nekoliko tjedana. HR gen (od *engl.* hairless gen) je odgovoran za jaku vezu između sabijene dermalne papile i smanjenog epitela folikula dlake u katagenim i telogenim folikulima. HR gen je, osim toga, odgovoran i za kontrolu apoptoze i onemogućuje dermalnoj papili međudjelovanje s matičnim stanicama bulge regije, rezultirajući potpunom alopecijom u početnom dijelu katagene faze (16,17). Nakon povlačenja, dlaka ulazi u treću fazu koja se naziva **telogena faza ili faza mirovanja** i ovo razdoblje može trajati od nekoliko tjedana (obrve) do nekoliko mjeseci (vlasište), sve dok folikul ponovno ne postane aktivan pomoću intrafolikularnih i ektrafolikularnih signala. Folikul dlake u telogenoj fazi karakterizira nedostatak melanocita i unutarnje ovojnice dlake. Dermalna papila je u uskom kontaktu sa sitnim dijelom koji je

sekundarna osnova keratinocita i koji sadrži matične stanice. Klinički je telogena dlaka na vrhu depigmentirana i poprima izgled „toljage“. Otprilike od 10 do 15 % stanica nalazi se u telogenoj fazi, odnosno fazi mirovanja (16). Na kraju ove faze dlaka ispada, a nakon nekoliko tjedana folikul dlake ponovno ulazi u fazu rasta potaknut matičnim stanicama iz bulge regije (1,18). Folikularne matične stanice, kao i međudjelovanje epitelnih, melanocitnih i mezenhimalnih stanica, su neizostavni za održavanje i regulaciju ciklusa rasta kose. Bulge regija u području dlačnog folikula predstavlja osnovni izvor nediferenciranih multipotentnih matičnih stanica koje su neophodne za razvoj, rast i pigmentaciju dlačnog folikula. Prema teoriji aktivacije bulge regije, faktori u dermalnoj papili aktiviraju matične stanice bulge regije koje moduliraju ciklus rasta kose. Prema ovoj teoriji, pluripotentne matične stanice započinju proliferaciju nakon dobivanja signala iz dermalne papile. Matične stanice u bulge regiji su glavni izvor stanica iz kojih će se razviti čitavi folikul dlake, uključujući i matriks dlake i stanice matriksa.

Poznavanje ciklusa rasta dlake neophodno je za razumijevanje niza bolesti vlasišta i uzroka ispadanja kose (1,12,19).

## **1.2. Bolesti vlasišta ili alopecije**

Bolesti vlasišta ili alopecije su vrlo česte dermatološke bolesti koje karakterizira ispadanje kose uz prorjeđenje vlasišta, a koje se mogu podijeliti u dvije velike skupine: neožiljne alopecije i ožiljne alopecije.

U nastavku će naglasak biti na ožiljnim alopecijama koje su i tema ove disertacije. Glavna razlika između ove dvije velike skupine je u etiopatogenezi bolesti. Naime, kod ožiljnih alopecija dolazi do oštećenja bulge regije gdje se nalaze pluripotentne stanice dlake iz koje se razvija folikul dlake i sama dlaka. Usljed oštećenja dolazi do zamjene epitela folikula s vezivnim tkivom i potpunog nepovratnog gubitka dlaka. Kod neožiljnih alopecija ne dolazi do oštećenja bulge regije, a time ni do nepovratnog oštećenja folikula.

## **1.3. Ožiljne alopecije (lat. *alopeciae cicatricans*)**

Ožiljne alopecije su rijetka, ali značajna skupina bolesti jer uzrokuju nepovratno oštećenje folikula dlake, što dovodi do zamjene pilosebacealnog aparata fibroznim tkivom, a time i do

trajnog gubitka kose (20–23). Ožiljne alopecije mogu biti primarne (PCA) gdje je folikul dlake primarni cilj oštećenja ili sekundarne gdje je folikul dlake oštećen slučajno tijekom nekog drugog generaliziranog oštećenja tkiva (metastatski karcinom, sklerodermija, dermatomiozitis, ozljede vlasišta, opekline...).

### **1.3.1. Incidencija i prevalencija ožiljnih alopecija**

Učestalost ožiljnih alopecija je između 2 i 7 %, a prevalencija u populaciji je nepoznata (24).

### **1.3.2. Etiopatogeneza bolesti**

Ožiljne alopecije nastaju kao posljedica nepovratnog oštećenja pluripotentnih matičnih stanica u području bulge regije folikula dlake, a vjerojatno kao posljedica upale (upala u smislu autoimune bolesti) (20). Kod PCA-a, folikul dlake je ciljno mjesto autoagresivne upale. Iako postoje različite podgrupe PCA-a, ovisno o predominantnom upalnom infiltratu, ni za jednu nije poznato zašto folikuli privlače taj upalni infiltrat. Sasvim sigurno je da je dlačni folikul organ koji ima veliki kapacitet rasta i obnavljanja s izrazito jakom mitotskom aktivnošću. Može djelovati i kao mini organ koji ima određene imunološke privilegije i gubi nepovratno tu sposobnost zbog upale koja ga uništava. Gubitak IP-a i pojava upalnog infiltrata je vidljiva i kod neožiljnih alopecija (npr. alopecia areata), ali se razlikuju u mjestu pojave upalnog infiltrata. Kod AA-e, upalni infiltrat je vidljiv na dnu folikula u području bulbusa dlake dok je kod PCA-a vidljiv u bulge regiji gdje su smještene pluripotentne matične stanice i u distalnom dijelu folikula (dio koji se ne mijenja tijekom ciklusa). Dlačni folikul nema neograničene mogućnosti i kapacitete odgovora na imunološki posredovanu upalu, već se može braniti na svega nekoliko načina: ranijom indukcijom katagene faze, distrofičnim anagenim dlakama, programiranim iscrpljivanjem organa (engl. programmed organ deletion) i ožiljkavanjem, a sve ovisno o tipu, intenzitetu i trajanju imunološki posredovane upale (25). Uništenje epitelnih matičnih stanica dlačnog folikula je glavni mehanizam u etiopatogenezi PCA-a, koja se odvija u bulge regiji i distalnom dijelu folikula dok je proksimalni dio folikula pošteđen. Ono što dodatno podupire hipotezu o bulge regiji kao centralnom mjestu upale je i imunohistokemijsko bojanje na keratin-15, koji je poznati marker bulge regije u sisavaca (iako nije specifičan za epitelne matične stanice dlačnog folikula) i koji je snižen ili gotovo ne postoji kod ožiljnih alopecija (25). Međutim, uništenje matične stanice folikula dlake (eng.

epithelial hair follicle stem cell (eHFSC) nije jedino što se događa u etiopatogenezi bolesti, jer osim klinički uništenih ušća folikula vidimo i atrofiju, eritem i folikularne čepove za koje su odgovorni neki drugi etiopatogenetski mehanizmi.

### **1.3.2.1. Teorija kolapsa imunološke privilegiranosti**

Teorija kolapsa imunološke privilegiranosti (IP) bulge regije folikula dlake najnovija je teorija koja objašnjava izloženost eHFSC-u imunološki posredovanoj upali u PCA-u. U našem organizmu, odnosno kod sisavaca općenito, postoje pojedini organi koji su imunološki privilegirani. Za sada se zna da IP imaju prednja očna komora, dijelovi testisa i jajnika, nadbubrežne žlijezde, posteljica i vjerojatno proksimalni dio matriksa nokta. Termin IP (od *engl.* immune privilege) je prvi uveo Peter Madawar 1948. te njime opisao svojevrsnu samoobranu važnih vitalnih struktura od imunološkog odgovora nakon inokulacije alotransplantata (26). Kasnije je ovaj model prenesen i na ostala tkiva gdje brojni mehanizmi zajedničkim snagama pokušavaju suprimirati citokinsku oluju. Preliminarni podatci ukazuju na prekomjernu ekspresiju MHC klasa I, MHC klasa II i  $\beta$ 2-mikroglobulina u bioptatima promijenjene kože, što je u suprotnosti s urednim vrijednostima u nepromijenjenoj koži (26). Međutim, nepoznato je događa li se ovaj fenomen na početku upalnog procesa koji je usmjeren na folikul dlake ili je potaknut proupalnim citokinima iz nekog drugog procesa (27). Osim gubitka IP-a, pronađen je i gubitak signala CD 200 (28). Naime, CD 200 „knock out“ model čija je koža bila transplantirana u miša s CD 200+ je razvio upalu, gubitak folikula i ožiljkavanje transplantirane kože uz očuvanje epidermisa (28).

Perifolikularna upala je u nekoj točki uvijek vidljiva kod svih PCA-a stoga se smatra da ulogu u etiopatogenezi ima i stanično posredovana citotoksičnost (od *engl.* cell-mediated cytotoxicity). U kroničnom diskoidnom eritemskom lupusu (DLE) upalni infiltrat ima aktivirane T-stanice s ekspresijom kemokin receptora-4 koji je čest u ožiljnim lezijama, upućujući na direktno oštećenje tkiva putem epitelne invazije i apoptoze (28). Nađena je također i povećana ekspresija kožnog limfocitnog antigena (*engl.* cutaneous lymphocyte antigen (CLA)) s citotoksičnim markerom granzyme B koji je značajno povišen u ožiljnim tkivima, a u usporedbi s neožiljnim (28). Granzyme B je serin proteaza koja se nalazi u granulama s citotoksičnim T-stanicama i NK-stanicama i koja se oslobađa iz granula uslijed

antigen stimulacije T-receptora. Već ranije je dokazano da je granzyme B važna efektorska molekula za oštećenje tkiva kod autoimunih bolesti (20).

Kao i u svim ostalim upalnim bolestima (npr. AA), interferon (IFN) je glavni citokin proupalnog odgovora, a njegova prekomjerna ekspresija je dokazana u DLE-u, ali i povećana ekspresija  $TNF\alpha$ , IL-2. Isti citokini su pronađeni i u lichen planopillarisu (LPP), uz dodatak TGF- $\beta$ . Tada je Wenzel predložio mehanizam u kojem (još nepoznati) stimulus potiče aktivaciju citokina i antivirusnih proteina, a u zamjenu privlači CXCR3 + T-stanice i plazmacitoidne dendritičke stanice u kožu (29). Daljnje oslobađanje proupalnih citokina iz dendritičkih stanica dovodi do nakupljanja apoptotičkih stanica, kao i direktno oslobađanje kemokina iz T-stanica, što dodatno pospješuje proupalni odgovor (20,29).

#### **1.3.2.2. Uloga apoptoze u primarnoj ožiljkastoj alopeciji**

Apoptotični keratinociti koji su vidljivi u histološkim analizama PCA-a, upućuju na ulogu apoptoze u etiopatogenezi bolesti (20). U DLE-u apoptoza je povišena u folikulu dlake, epidermisu, kao i upalni infiltrat s epitelnim proliferacijskim markerom Ki-67 te tumor supresor gen p53 (20). Ovdje p53 služi ili kao čuvar od upale ili ubrzava popravak DNA ili inducira apoptozu stanica. Također, zabilježena je pojačana ekspresija staničnih receptora Fas i njihovih receptora Fas liganda, osobito u upalnom infiltratu i epidermalnim keratinocitima. Zabilježena je i smanjena ekspresija inhibitora apoptoze Bcl-2 (20).

#### **1.3.2.3. Uloga receptora aktivacije proliferacije peroksisoma**

Uz etiopatogenezu LPP se veže slabo razjašnjena uloga defekta metabolizma lipida, peroksisoma i njegovog receptora. Peroksisomski proliferator aktivirani receptori (PPAR $\gamma$ ,  $\alpha$  i  $\delta$ ) su članovi staničnih receptora koji reguliraju ekspresiju gena, a koji sudjeluju u upali i homeostazi lipida. Studije su pokazale da je PPAR $\delta$  najobilniji u odraslom epidermisu, PPAR $\gamma$  je najobilniji u sebocitima. PPAR $\gamma$  igra jedinstvenu ulogu u započinjanju diferencijacije sebocita u lojnim žlijezdama i vjerojatno je odgovoran za sazrijevanje sebocita. Aktivacija sva tri oblika PPAR djeluje protuupalno i interferira s mnogim elementima upalnog odgovora mijenjajući ekspresiju citokina, receptora i adhezijskih molekula. Upravo ta njegova uloga u upalnom odgovoru upućuje na značajnu ulogu u očuvanju folikula dlake, što



su pokazali Karnik i sur (30). Kod miša s delecijom PPAR $\gamma$  u bulge-istmus regiji folikula dlake su dokazali razvoj patogeneze koja nalikuje LPP-u u nekoliko elemenata. Ekspresija gena kod LPP-a bolesnika ukazuje na defekt metabolizma lipida i eventualnu ulogu patoksizoma u patogenezi LPP-a (30).

Na osnovi navedenih spoznaja i moguće uloge PPAR u etiopatogenezi LPP-a, napravljeno je nekoliko kliničkih ispitivanja kako bi se ispitala terapijska mogućnost agonista PPAR receptora, pioglitazona u liječenju LPP-a (31-33). Kod malog broja bolesnika došlo je do potpune remisije bolesti s prestankom svrbeža i potpune regresije perifolikularne hiperkeratoze i eritema. Kod 50 do 67 % bolesnika došlo je do početnog poboljšanja, ali ne i do potpune regresije. U ostalih bolesnika nije došlo do promjene u kliničkom tijeku bolesti (31–33).

### **1.3.3. Klasifikacija primarnih ožiljnih alopecija**

Primarne ožiljne alopecije se klasificiraju prema radnoj klasifikaciji grupe stručnjaka koja je donesena na skupu u organizaciji North American Hair Research Society (NAHRS) u veljači 2001. godine, a koja se primarno temelji na patohistološkoj analizi bioptata vlasišta u aktivnoj fazi bolesti, odnosno prema tipu upalnog infiltrata koji okružuje folikul dlake u aktivnoj fazi bolesti, a sekundarno prema kliničkoj slici (34).

#### **Predložena radna klasifikacija primarnih ožiljnih alopecija:**

##### **1. Limfocitne alopecije:**

- a. *Lupus erythematosus chronicus discoides*
- b. *Lichen planopillaris*
  - i. *Lichen planopillaris* – klasični oblik
  - ii. *Alopecia frontalis fibrosans*
  - iii. *Graham Little sindrom*
- c. *Pseudopelade Brocq*
- d. *Alopecia centralis centrifugalis cicatricialis*
- e. *Alopecia mucinosa*

f. *Keratosis follicularis spinulosa decalvans*

## 2. Neutrofilne alopecije:

a. *Folliculitis decalvans*

b. *Perifolliculitis capitis abscedens et suppurativa*

## 3. Mješovite alopecije:

a. *Acne (folliculitis) keloidalis nuchae*

b. *Acne (folliculitis) necroticans nuchae*

c. *Dermatitis pustulosa erosiva*

## 4. Nespecifične alopecije

*Alopecia centralis centrifugalis cicatricialis* je definirana kao gubitak kose u području centralnog dijela vlasišta (verteks) i koja se širi centrifugalno. Ovaj entitet se ranije opisivao različitim imenima (engl. follicular degeneration syndrome, pseudopelade in African Americans, central elliptical pseudopelade in Caucasians), ali su autori predložili novi sveobuhvatniji termin koji ujedinjuje sve prethodno opisivane entitete (34).

### 1.3.4. Klinička slika ožiljnih alopecija

#### 1.3.4.1. Limfocitne alopecije

##### 1.3.4.1.1. *Lupus erythematosus chronicus discoides*

*Lupus erythematosus chronicus discoides* (DLE) vlasišta je česta lokalizacija kožnog eritemskog lupusa, osobito u žena, u dobi od 20 do 60 godina (35). Uz LLP je najčešća primarna ožiljna alopecija. Ožiljna alopecija može biti jedina lokalizacija bolesti, ali može biti povezana i s kroničnim lupusom na lokalizacijama izvan vlasišta, najčešće na licu i uškama (fotoekspoziranim dijelovima tijela). Prema Wilson i sur. DLE je bio lokaliziran samo u vlasištu u 59 % slučajeva, a u 41 % je, osim u vlasištu, imao i promjene na drugim dijelovima tijela (35). Iako većina bolesnika s kožnim lupusom ne obolijeva od sistemskog lupusa, generalizirani oblik bolesti je češće bio povezan sa sistemskim manifestacijama. Od oko 5 do

10 % slučajeva kroničnog eritemskog lupusa oblika prelazi u sistemski oblik lupusa i to u razdoblju duljem od 5 godina (35).

Dijagnoza DLE-a se postavlja na temelju kliničke slike i patohistološke analize. Klinička slika u vlasištu odgovara i kliničkoj slici bilo gdje na tijelu, a kožnu promjenu u vlasištu karakterizira ožiljni alopecični areal ovalnog ili okruglog oblika s klinički vidljivim eritemom, epidermalnom atrofijom i keratinskim čepovima koji ispunjavaju dilatirana folikularna ušća. Površina plaka može biti diskretno ljuskava. U osoba tamnije boje kože može biti vidljiva centralna hipopigmentacija i periferna hiperpigmentacija. Promjene su u većini slučajeva asimptomatske, ali može biti prisutan svrbež, osjetljivost i bolnost vlasišta (36). Promjene kod DLE-a uglavnom su lokalizirane u središnjem dijelu ožiljnog areala, a manje na periferiji lezije, dok ostali folikuli u vlasištu nisu zahvaćeni (37).

#### **1.3.4.1.2. *Lichen planopillaris* (LPP)**

U skupinu bolesti pod nazivom *lichen planopillaris* pripada *lichen planopillaris* – klasični oblik, *alopecia frontalis fibroticans* i *Graham Litte sindrom*.

LPP je sve učestalija ožiljna alopecija koja prevladava u žena u dobi od oko 50 godina, ali može se javiti i ranije (38). U većini slučajeva je zahvaćeno samo vlasište, ali se promjene mogu javiti bilo gdje na koži (u manje od 50 % slučajeva) te na oralnoj sluznici i noktima u manje od 10 % slučajeva (35). Tijek bolesti može biti spor i podmukao ili brz i iznenađan, a klinička slika može varirati. Kod bolesnika sa sporim tijekom, bolest može biti asimptomatska, ali je češće prisutan svrbež, bolnost i osjetljivost vlasišta. Kliničku sliku iznenađnog oblika bolesti karakteriziraju multifokalna ovalna i okrugla bjelkasta, ožiljna žarišta s perifernim eritemom i diskretnim ljuskanjem koja mogu biti pojedinačna veličine od nekoliko milimetara do nekoliko centimetara, a mogu se i sjediniti (36).

U skupinu LPP pripada i poseban oblik bolesti frontalna fibrozirajuća alopecija (FFA) koju je prvi put opisao Kossard (39) kod bjelkinja u postmenopauzi na području Australije. Kasnije su opisani i slučajevi kod žena u premenopauzi, dok muškarci rijetko obolijevaju (40–42). Etiologija bolesti nije poznata, iako se smatra da zbog češće pojave bolesti u žena, hormoni igraju određenu ulogu. No, opisana je i poveznica s kozmeceuticima i kremama za zaštitu od sunca (43). Kliničku sliku karakterizira pomicanje frontalne linije vlasišta prema natrag, uz

gubitak obrva u gotovo više od 70 % žena (41). U aktivnoj fazi bolesti vidljiv je perifolikularni eritem i perifolikularna hiperkeratoza koji nisu prisutni u kroničnom stadiju. U području čela, gdje je došlo do gubitka vlasi, koža je djelomično atrofična s pokojom vidljivom vlasi, a boja kože može biti nešto svjetlija od boje kože lica zbog fotozaštitne uloge vlasišta, a opisani su i slučajevi vitiliga (44,45) te hipopigmentacija (46) koje nalikuju vitiligu. FFA se u većini slučajeva pojavljuje samostalno, ali se može pojaviti usporedno s LPP-om u ostatku vlasišta (47). Iako je u klasifikaciji navedena kao samostalan entitet, pojedini autori smatraju da se uopće ne treba odvajati od LPP jer se radi o istoj bolesti (48,49).

U istu skupinu ožiljnih bolesti spada i Graham-Little sindrom koji je jako rijedak, a karakterizira ga ožiljna alopecija u vlasištu, neožiljna alopecija u aksilama i pubično te poput bodlji, folikularno smještenih papula koje nalikuju na *lichen spinulosus* ili *keratosis pillaris* na koži trupa i ekstremiteta (50).

#### **1.3.4.1.3. *Pseudopelade Brocq***

U radnoj klasifikaciji *Pseudopelade Brocq* je definirana kao klinički neupalna, progresivna, alopecija koju karakteriziraju ovalna i okrugla hipopigmentirana, atrofična alopeična žarišta koja izgledaju poput „stopa u snijegu“, a bez vidljive folikularne hiperkeratoze ili perifolikularne upale. Zbog nejasnih kliničkih i histoloških kriterija, većina autora smatra ovaj oblik bolesti kasnim i završnim oblikom neke od upalnih ožiljnih alopecija. DLE, LPP, centralna centrifugalna ožiljna alopecija (lat. *alopecia centralis centrifugalis cicatricialis* (CCCA)) i FD mogu u kasnoj fazi izgledati kao *Pseudopelade Brocq* (51,52).

#### **1.3.4.1.4. *Alopecia centralis centrifugalis cicatricialis***

*Alopecia centralis centrifugalis cicatricialis* (CCCA) je neupalna, sporo progredirajuća ožiljna alopecija koja se pojavljuje dominantno na tjemenu ili frontoparijetalnom dijelu vlasišta. Uglavnom se pojavljuje kod Afroamerikanki i odgovorna je za više od polovice ožiljnih alopecija u toj populaciji dok je kod bjelkinja rijetka (53). Bolest započinje u području tjemena u vidu ovalnih ožiljnih žarišta te se širi sporo i centrifugalno. Ponekad se u centralnom ožiljnom dijelu mogu vidjeti izolirane dlake što nazivamo politrihija (engl. „tufted hairs“). Etiopatogeneza bolesti nije poznata, ali se smatra da su odgovorni različiti šamponi i

kemijski proizvodi koji se koriste u stiliziranju kose, ali i stil frizure koji uključuje dugotrajno i kontinuirano jako povlačenje kose (36).

#### **1.3.4.1.5. Alopecia mucinosa**

*Alopecia mucinosa* je stanje koje karakteriziraju folikularne, ponekad ljuskave papule i plakovi s jasno vidljivim folikularnim proširenjima. Rani klinički znak uključuje nastanak grupiranih papula koje se pojavljuju na eritematoznoj podlozi, veličine 2-5 mm u promjeru. Pritiskom na zahvaćena mjesta moguće je istisnuti bistri mucinozni sadržaj iz folikularnih otvora. Alopecija može dovesti do ožiljne i neožiljne alopecije no ožiljni oblik je jako rijedak. *Alopecia mucinosa* može biti povezana s *mycosis fungoides* ili *Sezary sindrom* osobito kod starijih osoba. Alopeciji može prethoditi zloćudna bolest, podudarati se s njome ili se javiti nakon nje pa je potrebno dugotrajno praćenje starijih bolesnika (36).

#### **1.3.4.1.6. Keratosis follicularis spinulosa decalvans**

*Keratosis follicularis spinulosa decalvans* rijetka je bolest koja je posljedica mutacije na X-kromosomu i prvenstveno pogađa muškarce. U početku se javlja folikularna hiperkeratoza na licu, obrvama, obrazima i čelu, a kasnije se pojavljuju alopecična žarišta uz gubitak obrva i trepavica.

### **1.3.4.2. Neutrofilne alopecije**

**1.3.4.2.1. Folliculitis decalvans** je bolan, razarajući i recidivirajući supurativni folikulitis koji uzrokuje ožiljnu alopeciju i koji se češće javlja kod muškaraca srednje životne dobi. Početna lezija je bolna eritematozna folikularna papula ili pustula na vrhu vlasišta, a kako bolest napreduje, skupine pustula se sjedinjuju u šire zone folikulitisa uz pojavu posljedične alopecije. Tipično nakon pustule nastaju kraste, a i česta je pojava da nekoliko dlaka (više od 6) izlazi iz istog folikula (engl., „tufted hairs“) (20). Ožiljci su nepravilnog oblika, tipično glatki, atrofični, bjeličaste ili boje mesa. U trenutku pregleda pustule i papule ne moraju biti prisutne. Potrebno je učiniti kulturu tkiva na bakterije i gljive, kako bi se osobito isključila gljivična infekcija (lat. *tinea capitis*). Uloga *Staphylococcus (S.). aureus* nije točno poznata, ali je često pozitivan u kulturi bioptata tkiva i brisu tkiva (20,21).

**1.3.4.2.1. *Perifolliculitis capitis abscondens et suffodiens*** (PCAS) je bolna, kronična, progresivna supurativna ožiljna alopecija koju karakteriziraju perifolikularne pustule i fluktuirajući apscesi međusobno povezani sinus traktom, a koji sadrže gnojni ili serozni sadržaj te mogu spontano rupturirati. Bolest se češće pojavljuje kod muškaraca u dobi između 15 i 40 godina najčešće u području verteksa, ali se može pojaviti bilo gdje u vlasištu (21). Bolest može biti praćena cervikalnom limfadenopatijom. Kultura tkiva na bakterije i gljive je uglavnom negativna. Bolesnik može biti dio trijade *acne conglobata* i *hidradenitis suppurativa* (HS) ili tetrade *acne conglobata*, HS i *sinus pylonidalis*, ali se pojavljuje najčešće samostalno. PCAS može biti udružena sa seronegativnim artritismom, a promjene na koži se uglavnom javljaju prije artritisa (21,54).

### **1.3.4.3. Mješovite alopecije**

**1.3.4.3.1. *Acne (folliculitis) keloidalis nuchae*** se pojavljuje u osoba mlađe životne dobi afričkog podrijetla i gotovo isključivo u području okcipitalne regije. Etiopatogeneza nije utvrđena, ali se bolest povezivalo s traumom i trenjem, iako nije nikad dokazano (55).

Kliničku sliku karakterizira pojava papula, pustula, ožiljnih papula i nodusa koji u kasnijoj fazi formiraju uzdignute, trakaste, poprečne ožiljne plakove na donjem rubu obrasle zone vlasišta. Komedoni nisu prisutni, ali mogu biti prisutne tzv. eng. „tufted hairs“. Bolest je uglavnom praćena pečenjem, svrbežom i bolnošću (55).

**1.3.4.3.2. *Acne (folliculitis) necrotica nuchae*** karakterizira skupina pet do dvadeset malih papula ili papulopustula koje su praćene subjektivnim osjećajem svrbeža, crveno-smeđe boje, a koje u kasnijoj fazi cijele ožiljcima poput ožiljaka nakon boginja (55).

**1.3.4.3.3. *Dermatitis pustulosa erosiva*** je rijetka kronična, ponavljajuća bolest vlasišta koja zahvaća starije osobe, a karakteriziraju je pustule i erozije u vlasištu s posljedičnim stvaranjem ožiljaka. Etiologija bolesti je nepoznata, ali su opisani slučajevi gdje se bolest javlja nakon traume, kirurškog liječenja i izlaganja UV zračenju (56).

#### **1.3.4.4. Nespecifične alopecije**

Nespecifične ožiljne alopecije su definirane kao alopecije s nedovoljno jasnim kliničkim i histološkim kriterijima. To može uključivati i kasnu fazu različitih upalnih ožiljnih alopecija kao npr. LPP i FD, ali i ožiljni oblik pemfigoida i busulfan inducirane alopecije (57).

#### **1.3.5. Patohistološki kriteriji za dijagnozu ožiljnih alopecija**

##### **1.3.5.1. Limfocitne alopecije**

###### **1.3.5.1.1. *Lupus erythematoses discoides***

Za razliku od svih ostalih ožiljnih alopecija gdje je bolest aktivna na rubu lezije, kod DLE je podjednako zahvaćen rub i sredina promjene (58). Histološke promjene kod DLE podjednako zahvaćaju folikul dlake i epidermis i ako nije dostupno dovoljno materijala za vertikalnu i horizontalnu analizu, onda je izbor vertikalni presjek (58).

Kod DLE vlasišta je stupanj perifolikularno smještene upale gušći i intenzivniji nego kod DLE promjena na drugim dijelovima tijela. U pojedinim slučajevima je vidljiva samo naglašenija vakuolizacija bazalnih stanica s minimalno izraženom upalom, a u preostalima su promjene intenzitetom upale više nalik lihenoidnom dermatitisu. Koloidna tjelešca mogu biti prisutna u velikom broju, ali ipak manje obilno nego kod LPP. Prisutnost mucina i plazma stanica značajno usmjerava dijagnozu prema DLE. Ostale histološke karakteristike su: atrofija epidermisa s hiperkeratozom i folikularnim čepovima, zadebljanje perijodnom kiselinom – Schif (eng.periodic acid – Schif (PAS)) pozitivne bazalne membrane. Upalni infiltrat u DLE-u je osobito izražen u području srednjeg dijela folikula, u blizini sebacealne žlijezde, koja u kasnijim stadijima može u potpunosti nestati. Kod dugotrajnih lezija upalni infiltrat može nedostajati i tada su vidljive samo atrofija i fibroza i u tim slučajevima je važno učiniti bojanje na elastična vlakna koja u potpunosti nestanu (59).

#### **1.3.5.1.2. *Lichen planopillaris***

Kod LPP je poželjna histološka analiza horizontalnih i vertikalnih presjeka, a u slučaju samo jednog presjeka poželjniji je horizontalni jer je upalni infiltrat smješten u području infundibuluma i istmusa folikula dlake.

Tipična histološka slika ima lihenoidni trakasti infiltrat s formiranjem citoidnih tjelešaca koji zahvaća istmus i infundibulum, ali rijetko interfolikularni epidermis (16). Donji dio folikula i bulbus nisu zahvaćeni, a u dermisu su prisutne upalne promjene i ožiljno tkivo. LPP nema klasični trakasti infiltrat koji je karakterističan za lihen planus. U području folikularnog epitela može doći do odvajanja od dermisa i nastaju tzv. Max-Josephovi prostori i koloidna tjelešca. U kasnijem stadiju bolesti dlačni je folikul u potpunosti uništen i zamijenjen sa sklerotičnim kolagenim vlaknima uz gubitak sebacealne žlijezde. U tom stadiju može jedino biti očuvan *m. arrector pili*. Perifolikularno i površinsko formiranje klinastog ožiljka uz gubitak elastične ovojnice je tipično za LPP.

Diferencijalno dijagnostički, glavna razlika između DLE i LPP je što DLE ima površinski i duboki perifolikularni infiltrat, depozite mucina u dermisu i vakuolarnu degeneraciju koja ne zahvaća samo folikul dlake već i interfolikularni epidermis. Kod LPP, upalni infiltrat uglavnom obuhvaća folikul u području istmusa i infundibuluma, a promjene u epidermisu između folikula su jako rijetke (16,58,60).

#### **1.3.5.1.3. *Alopecia frontalis fibroticans***

Frontalnu fibrozirajuću alopeciju karakterizira smanjeni broj folikula dlake koji su zamijenjeni fibroznim tkivom. Limfocitni infiltrat može imati lihenoidni uzorak s pratećom perifolikularnom lamelarnom fibrozom. Ponekad se mogu vidjeti apoptotičke stanice. Interfolikularni epidermis nije zahvaćen promjenama (61).

#### **1.3.5.1.3. *Gramah Little syndrom***

Histološka slika ove podvrste LPP-a može imati obilježja lihenoidne upale i folikularne hiperkeratoze (16,58).



#### **1.3.5.1.4. *Pseudopelade Brocq***

Pseudopelade Brocq histološki karakterizira značajna fibroza i vrlo mala ili potpuna odsutnost upale. U zahvaćenoj koži može postojati smanjeni broj ili potpuni nedostatak lojnice, dok unutar epidermisa može biti uredan nalaz (16,58).

#### **1.3.5.1.6 *Alopecia centralis centrifugalis cicatricialis***

Glavno histološko obilježje CCCA je prerano ljuštenje unutarnje ovojnice folikula dlake koja se u zdravih ljudi proteže do istmusa i potom iščezava, ali kod CCCA se deskvamacija može protezati duboko u čitavoj duljini stabljike dlake. U aktivnoj fazi bolesti perifolikularni limfocitni infiltrat okružuje gornji dio folikula. Epitelna atrofija i stanjivanje su vidljivi u visini istmusa i donjeg infundibuluma. Koncentrična lamelarna fibroplazija okružuje zonu epitelnog stanjenja. U uznapredovaloj bolesti razvija se perifolikularna granulomatozna upala. Završna faza bolesti karakterizirana je folikularnom fibrozom s retencijom mišića erektora dlake (16,58).

#### **1.3.5.1.7. *Alopecia mucinosa***

*Alopecia mucinosa* histološki karakteriziraju različite količine mucina folikularnom epitelu koji je vidljiv specifičnim bojanjem. Prisutan je perifolikularni, folikularni i perivaskularni infiltrat. Folikularna destrukcija je vidljiva u kasnoj fazi bolesti (16,58).

#### **1.3.5.1.8. *Keratitis follicularis spinulosa decalvans***

U histološkoj slici je vidljiva folikularna hiperkeratoza i hipergranuloza gornjeg folikularnog epitela uz gubitak dlake. S napredovanjem bolesti nastaje granulomatozna upala s folikularnom destrukcijom i ožiljkasto promijenjeni folikularni tračci (16,58).

### **1.3.5.2. Neutrofilne alopecije**

Neutrofilne alopecije histološki karakterizira obilni, upalni infiltrat neutrofila kojeg s trajanjem bolesti zamijeni infiltrat mononukleara. U kasnijim fazama bolesti je teško postaviti histološku dijagnozu bez usporedbe s kliničkom slikom.

#### **1.3.5.2.1. *Folliculitis decalvans***

U histološkom nalazu u aktivnoj fazi bolesti je vidljiv gusti neutrofilni upalni infiltrat koji obuhvaća gornje dijelove folikula dlake i nakuplja se u dilatiranom infundibulumu te se postupno širi na okružujući dermis. Osim toga vidljiva je i interfolikularna epidermalna hiperplazija koja ima psorijaziformna obilježja kao i folikularna hiperkeratoza (62). Gusti upalni infiltrat uništava sebacealne žlijezde u ranoj fazi bolesti. U donjem dijelu folikula može se vidjeti upalni infiltrat limfocita i plazma stanica. U kasnijem stadiju bolesti upalni infiltrat se sastoji od neutrofila, limfocita i plazma stanica. U istoj fazi bolesti dlačni folikul mogu u cijelosti uništiti makrofazi i gigantske stanice tipa stranog tijela. Granulomatozna upala tipično se zamjećuje u srednjem i dubljem dermisu. Kasnije se mogu vidjeti samo intradermalna folikularna fibroza, gubitak folikula dlake i gubitak elastičnih vlakana (16,58).

#### **1.3.5.2.2. *Perifolliculitis capitis abscedens et suffodiens***

U ranoj, akutnoj fazi PCAS je vidljiv edem i dilatacija folikularnog ušća u području infundibuluma s folikularnim čepovima, neutrofilima u području ušća i gusti upalni infiltrat limfocita koji obuhvaća gotovo čitavi folikul. Upalni infiltrat se polako širi prema zidu folikula i dovodi do njegov potpunog uništenja. U perifolikularnom području se nakupljaju epiteloidne i gigantske stanice tipa stranog tijela koje formiraju granulome. U kasnijoj fazi bolesti se formiraju apscesi i fistule koji su obloženi višeslojnim pločastim epitelom. Aktivna faza bolesti traje sve dok ima vidljivih folikula, a u kasnijoj fazi dolazi do potpune destrukcije folikula i stvaranja fibroznih tračaka (16,58).

### **1.3.5.3. Mješovite alopecije**

#### **1.3.5.3.1. *Acne keloidalis nuchae***

U početnoj fazi bolesti histološka slika nalikuje onoj kod FD-a s gustim neutrofilnim infiltratom u području istmusa i oko sebacealnih žlijezda koji s vremenom nestaje. Infundibularno ušće je dilatirano. Kasnije u histološkoj slici dominira kombinacija gustih kolagenih tračaka i infiltrat limfocita, neutrofila i plazma stanica (16,58).

#### **1.3.5.3.2. *Acne necroticae nuchae***

U ranoj fazi bolesti u histološkoj slici je vidljiv edem u području dermisa i površinski do srednje duboki perivaskularni i perifolikularni infiltrat limfocita praćen spongiozom i apoptozom vanjske ovojnice dlake, susjednog epidermisa i sebacealne žlijezde. Kasniju fazu bolesti odlikuje stvaranje nekroze čitavog folikula i susjednog epidermisa (16,58).

#### **1.3.5.3.3. *Dermatitis pustulosa erosiva***

Histološka slika je nespecifična. U području površinskog sloja epidermisa je vidljiva erozija s akantozom, fokalna atrofija, parakeratoza i subkornealno smještene pustule. U dermisu se nalazi gusti upalni mješoviti infiltrat limfocita, neutrofila i gigantskih stanica. U kasnijem stadiju bolesti dolazi do stvaranja fibroze, potpunog nestanka folikula dlake, a mogu biti prisutni i granulomi (16,58).

### **1.3.6. Značajke direktne imunofluorescencije kod primarnih ožiljnih alopecija**

Direktna imunofluorescencija (DIF) može pomoći u potvrdi dijagnoze kod primarnih ožiljnih alopecija, osobito u diferencijalnoj dijagnozi DLE od LPP-a.

Kod DLE mogu biti vidljivi granularni depoziti od IgG, C3, C1q u području bazalne membrane, i to na epidermo-dermalnoj granici i na granici folikularnog epitela i dermisa. Negativni rezultat ne isključuje DLE.

U LPP-u DIF pokazuje globularne depozite IgM, IgG ili IgA na granici folikularnog epitela i dermisa, ali i u području bazalne membrane folikula (58,63).

### **1.3.7. Liječenje primarnih ožiljnih alopecija**

Primarne ožiljne alopecije karakterizira nepovratno oštećenje folikula dlake te je liječenje usmjereno na zaustavljanje progresije bolesti, odnosno prestanak ispadanja kose ili barem smanjivanje ispadanja kose, kontroliranje simptoma bolesti, kao što su svrbež i pečenje te kontroliranje upale. Iako je opisan u literaturi, ponovni izrast kose ne treba očekivati, a značajno ovisi o dijelu folikula dlake koji je zahvaćen upalom. Upravo zbog nepovratnog oštećenja dlake potrebno je na vrijeme dijagnosticirati bolest i što ranije započeti s liječenjem. Nažalost zbog nedovoljnog poznavanja etiopatogeneze bolesti ni liječenje nije optimalno. U literaturi ne postoji dovoljno velikih kliničkih ispitivanja već se terapijski princip bazira na rezultatima ispitivanja provedenih na malim skupinama ili se radi o prikazima slučajeva ili o mišljenjima skupine stručnjaka.

Generalni principi liječenja baziraju se na vrsti upalnog patohistološki verificiranog infiltrata te se generalno terapijski principi dijele na liječenje neutrofilnih, odnosno limfocitnih alopecija. Ožiljne alopecije se liječe lokalnom i sistemskom terapijom s tim da većina alopecija zahtjeva sistemsko liječenje ili kombinaciju sistemskog i lokalnog liječenja.

Prva linija liječenja su lokalni kortikosteroidi (KS), ali je zbog nuspojava poput atrofije kože, pojave teleangiektazija i pustula njihova dugotrajna primjena ograničena. Drugi način njihove lokalne primjene je intralezionalna aplikacija kortikosteroida koja se pokazala najučinkovitijom lokalnom terapijom u akutnom obliku bolesti, kod intenzivnog ispadanja kose te kontroliranju simptoma svrbeža. Intralezionalni kortikosteroidi se primjenjuju svakih 4-6 tjedana, na zahvaćena područja u dozi od 2,5 do 10 mg/ml svakih 1 cm, u dozi manjoj od 0,1 ml po injekcijom mjestu (64–66). Međutim, i kod intralezionalne primjene KS u liječenju primarnih ožiljnih alopecija se mogu razviti gore spomenute nuspojave, ali i alopecična ovalna, ili okrugla žarišta na mjestu primjene. Moguće objašnjenje je što se aplikacija radi kod već bolešću oštećene i atrofične kože pa prilikom vjerojatno spore i slabe razgradnje intralezionalno primijenjenog KS dolazi do još jače atrofije kože i udubljenja do same kosti što rezultira kliničkim vidljivim nepravilnostima (67). Trihoskopski alopecična žarišta karakteriziraju brojne nježne teleangiektazije i nedostatak folikula, a mogu prosijavati i bjelkasti depoziti kortikosteroida (67). Osim lokalnih kortikosteroida, a u cilju izbjegavanja nuspojava, preporuča se i lokalna primjena imunomodulatora 0,1 % takrolimusa, ali je liječenje tada skuplje (68). Cochrane analiza učinkovite terapije kod DLE navodi i lokalnu

primjenu R-salbutamol 5 % kreme (69). Osim KS i takrolimusa može se i intralezionalno primjenjivati plazma bogata trombocitima (eng. platelet rich plasma (PRP)) koja je dokazano učinkovita kod neožiljnih alopecija (70), ali kod ožiljnih alopecija nema velikih kliničkih ispitivanja, osim jednog objavljenog prikaza slučaja u kojem nije jasno je li poboljšanje posljedica djelovanja PRP-a ili spontani tijek bolesti (71). Međutim, PRP bi mogao imati drugu ulogu u liječenju PCA-a. Naime, Gonzalez i sur. su pokazali važan utjecaj čimbenika rasta iz PRP-a u očuvanju zaliha matičnih stanica u bulge regiji dlačnog folikula i njegovog samo obnavljajućeg kapaciteta (72). Kod neutrofilnih ožiljnih alopecija se uz gore navedenu terapiju mogu primjenjivati i lokalni antibiotici.

Sistemska terapija je u većini slučajeva neizbježna i može se podijeliti na terapiju namijenjenu limfocitnim alopecijama i na onu namijenjenu neutrofilnima. Neutrofilne alopecije se dominantno liječe peroralnim antibioticima. Prva linija kod FD-a su doksiciklin kapsule od 100 mg 2x1 dnevno tijekom 3-4 mjeseca ili minociklin kapsule od 50 mg 2x1 dnevno također tijekom 3-4 mjeseca te azitromicin tablete od 500 mg 3x tjedno tijekom 3-4 mjeseca (73). Lijekovi se relativno dobro podnose, a najčešće nuspojave su gastrointestinalne i fotoosjetljivost. Druga linija, a koja se pokazala i najučinkovitijom je kombinacija rifampicina kapsula od 300 mg 2x1 dnevno i klindamicin kapsule od 300 mg 2x1 dnevno tijekom 10 tjedana. Nakon navedene terapije došlo je do značajnog poboljšanja i najduljeg razdoblja do relapsa bolesti, prema literaturnim navodima i do gotovo 22 mjeseca (74). Nakon 2 do 3 puta ponavljanja terapije u recidivima, relaps je trajao dulje (74). Iako su isti autori ocijenili terapiju izotretinoinom neučinkovitom (74), Tietze i suradnici je, uz Dapson u dozi od 100 mg dnevno smatraju najučinkovitijom u liječenju FD (75). U ispitivanju je korištena doza izotretinoina od 0,2-0,5 mg po kg tjelesne težine dnevno tijekom 5-7 mjeseci. Kod *perifolliculitis capitis abscedens et suffodiens* je terapija slična, ali se prva linija smatra izotretinoin, a druga peroralnom antibiotskom terapijom (73). Limfocitne alopecije se liječe protuupalnim lijekovima. DLE vlasništva relativno dobro odgovara na sistemsku terapiju. Uz obaveznu fotozaštitu prva linija podrazumijeva antimalarike (hidroksiklorokin od 200-400 mg dnevno) čiji se terapijski učinak provjerava nakon 3-6 mjeseci (76). Ako nema povoljnog terapijskog učinka, u terapiju se može dodati i klorokin od 250 mg, koji može biti i prvi izbor među antimalaricima (76). Oko 50 % bolesnika ima dobar terapijski odgovor, ali 20 % bolesnika nakon dvije godine više ne reagira na terapiju (66). Osim neučinkovitosti, razlog prekida terapije antimalaricima mogu biti i nuspojave koje se javljaju rijetko, ali su moguće.

Navode se anoreksija, mučnina, vrtoglavica, glavobolja, gluhoća, poremećaj vida i miopatija (77). Povoljan terapijski učinak kod DLE-a je pokazao i metotreksat u dozi od 10 mg tjedno te se može očekivati terapijski odgovor uspoređan s odgovorom hidrokinaona kod ožiljne alopecije (78). Oralni kortikosteroidi se također mogu koristiti, ali kratkotrajno i uz postupno smanjivanje doze u razdoblju od 6-8 tjedana. Preporuka je započeti s prednizolonom u dozi od 10-20 mg dnevno, ali se kod izraženije kliničke slike po potrebi može započeti i s 40 mg dnevno (66). Osim gore navedene terapije, u rezistentnim slučajevima mogu biti učinkoviti acitretin, osobito kod preklapajućeg sindroma DLE/LPP (79), zatim talidomid (80,81), ali je njihova primjena ograničena zbog nuspojava. Kod acitretina u prvom redu zbog suhoće, ispadanja kose i oštećenja noktiju, a kod talidomida zbog nefropatije i tromboflebitisa (79-81). U eri biološke terapije, pojedini klinički primjeri opisuju učinkovitost ustekinumaba, ali i pogoršanje DLE-a nakon primjene infliksimaba (82).

LPP se liječi slično kao i DLE. Prva linijom se smatraju antimalarici koji pokazuju povoljan terapijski učinak, u oko 55 % bolesnika nakon 6 mjeseci primjene, a najbolji nakon godinu dana (65,73,83). Povoljno kliničko djelovanje imaju i metotreksat i ciklosporin (53,84,85). Protuupalno djelovanje, osim antimalarika i metotreksata ima i doksiciklin koji se može kombinirati i s antimalaricima (66). U refraktornim slučajevima može se pokušati s ciklosporinom ili miklofenenolat mofetilom (66,80).

S obzirom na nove spoznaje o ulozi PPAR receptora u etiopatogenezi LPP-a, postoji mogućnost povoljnog terapijskog odgovora na pioglitazon mada sva klinička ispitivanja nisu pokazala statistički dokazanu učinkovitost, a i postoji povišeni rizik razvoja karcinoma mokraćnog mjehura i zatajenja srca (31,33,86,87). Unatrag nekoliko godina, dizajnirano je kliničko ispitivanje o učinkovitosti antihistaminika cetirizina u dnevnoj dozi od 30 mg (88). Lijek se pokazao učinkovitim zbog svog protuupalnog djelovanja, ali i sprječavanja fibroze, uz relativno minimalni broj nuspojava (88). Međutim, daljnja ispitivanja nisu rađena, osim topičke primjene navedenog lijeka, ali u liječenju androgenetske alopecije (89).

FFA kao podvrsta LPP-a podliježe sličnim mogućnostima liječenja kao i LPP. U prvom redu se tu misli na primjenu antimalarika (42) u liječenju, ali lijek izbora kod FFA-a je finasterid (40,90).

### **1.3.8. Klinički pristup bolesniku s ožiljnom alopecijom**

Klinički pristup bolesniku s ispadanjem kose treba obuhvatiti detaljnu anamnezu o bolesti, klinički pregled i pregled trihoskopom te ovisno o radnoj dijagnozi i daljnju dijagnostičku i laboratorijsku obradu (54).

Pregled treba uključivati:

**1. Detaljnu anamnezu:** spol, dob, početak, tijek i trajanje bolesti, prisutnost subjektivnih lokalnih simptoma (svrbež, bolnost, pečenje) i sistemskih simptoma, promjene na koži, noktima i vidljivim sluznicama. Potrebno je ispitati navike o njezi kose, uobičajenom stilu (visoko formiran i zategnut rep ili punđa) i prekomjerno kovrčanje, ravnanje ili bojanje kose (izbjeljivanje). Anamneza podrazumijeva i podatke o općem stanju organizma uz detaljni osvrt na endokrinološke i autoimune bolesti, visoko febrilno stanje, tešku bolest, operativni zahvat u općoj anesteziji, trudnoću i babinje, promjenu prehrane, dijetu ili iznenadni gubitak težine. Također, potrebno je detaljno uzeti podatke o lijekovima koje osoba uzima. Lijekovi koji mogu imati kao nuspojavu ispadanje kose su: antidepresiv fluoksetin, antikoagulant varfarin i metformin,  $\beta_2$  blokatori propranolol i metoprolol, retinoidi, izonijazidi, antilipemici simvastatini (91). U eri biološke terapije opisani su i slučajevi lijekom inducirani LPP nakon početka terapije s TNF- $\alpha$  inhibitorima; etanercept i infliximab (91,92). Kod žena, osobiti naglasak treba staviti na uzimanje oralnih kontraceptiva, hormonskog nadomjesnog liječenja, redovitost menstruacijskih ciklusa, trudnoću, i pojačano menstruacijsko krvarenje. Prisutnost dismenoreje, neplodnosti, povećane tjelesne težine, akne i hirzutizam mogu upućivati na sindrom policističnih jajnika (PCOs).

### **2. Klinički pregled vlasišta**

Klinički pregled vlasišta se temelji na detaljnom pregledu cijelog vlasišta uz osobiti naglasak na prorijeđene dijelove vlasišta. Potrebno je detaljno procijeniti uzorak i tip prorjeđenja vlasišta (centralno, difuzno, frontalno, multifokalno) te stupanj zahvaćenosti vlasišta. Klinički gledamo i postojanje crvenila (eritema) i ljuskanje kako na samom vlasištu tako i duž vlasi, ali i na ramenima. Osim eritema i ljuski, tražimo i pustule, depigmentacije ili hiperpigmentacije vlasišta. Također, gledamo postoji li politrihija. Nju često nalazimo kod FD iako nije patognomičan za njega jer se može naći i kod ostalih ožiljnih alopecija. Rijetko se pojavljuje

u neožiljnim bolestima vlasišta. Bitno je pogledati je li došlo do pomicanja frontalne linije vlasišta prema natrag, što je jedan od karakterističnih znakova za FFA.

3. Klinički pregled uključuje i **trihoskopiju**. Trihoskopija je metoda koja koristi dermatoskop, a služi za pregled strukture vlasi i kože kapilicija. Radi se o neinvazivnoj metodi, a može se koristiti ručni dermatoskop koji povećava oko 20 x i videodermatoskop koji može povećati strukture vlasišta i do 100 x. Trihoskopija omogućava detaljan uvid u samu dlaku, folikularne otvore, perifolikularni epidermis i krvne žile. Trihoskopiju izvodi posebno izučeni dermatolog (93).

4. „**Hair pull**“ test je test kojim se ispituje intenzitet ispadanja kose i određuje mjesto na vlasištu najizraženije aktivnosti bolesti. Test se ranije izvodio nakon 4-5 dana nakon pranja kose, obuhvaćanjem oko 50-60 vlasi između palca i kažiprsta i srednjih prstiju te nježnim povlačenjem kose u smjeru od vlasišta. Danas se smatra da pranje i češljanje kose ne utječe na rezultate. Test je potrebno napraviti u području vertexa, obje parijetalne regije i okcipitalnoj regiji. Test se smatra pozitivnim ako se izvuče više od 6 vlasi, a povlačenje anagenih dlaka upućuje na ožiljnu alopeciju, pa čak i ako je izvučeno manje od 6 vlasi (93–95).

5. **Trihogram** je metoda koja se u literaturi opisuje prvi puta 1964. godine, a koja se često koristila u eri trihologije za mjerenje aktivnosti folikula dlake prije pojave trihoskopije vlasišta (95). Trihogram uključuje čupanje 15-20 vlasi s Kocherovim forcepsom, analizu korijena dlake mikroskopom (anagena, katagena ili telogena vlas) te određivanje postotka i omjer anagenih, katagenih i telogenih vlasi. Treba imati na umu da trihogram daje uvid u stanje dlačnog folikula u trenutku pregleda. Danas je metoda rezervirana kao pomoćna metoda kod anagenog sindroma vlasišta (engl. anagen hair syndrome) (95).

6. **Biopsija vlasišta** je invazivna metoda, ali ključna za patohistološku dijagnozu ožiljnih alopecija jer određuje dominantni upalni infiltrat, potreban za klasifikaciju primarnih ožiljnih alopecija. Biopsija i patohistološka analiza mogu pomoći u potvrdi ožiljnih alopecija (ukoliko postoji dvojba) te u otkrivanju bolesti koje mogu biti uzrokom sekundarnih ožiljnih alopecija.

Uobičajeno je uzeti dvije „punch“ biopsije promjera veličine 4-6 mm s ruba ožiljne alopecije gdje su još uvijek održani folikuli.

Ožiljni dio nema smisla biopsirati jer će se prikazati samo ožiljno tkivo bez upalnog infiltrata. Za optimalan rezultat potrebno je uzeti dvije biopsije; jednu za patohistološku analizu



horizontalnog presjeka, a drugu za patohistološku analizu vertikalnog presjeka (54,96,97). Biopat tkiva za vertikalnu analizu se prereže i jedna polovica je za patohistološku analizu dok je druga polovica namijenjena za direktnu fluorescenciju koja je osobito važna kod sumnje na DLE. Pojedini autori preporučuju uzimanje samo jednog uzorka čija jedna polovica služi za patohistološku analizu horizontalnog presjeka, a druga za vertikalnu (96). Samo u slučaju potvrde DLE-a preporučuju uzeti drugi biopat koji služi za direktnu imunofluorescenciju (66).

### **7. Bris ili biopsija tkiva za mikrobiološku analizu.**

U slučaju vidljivih pustula ili žućkastih krasta u području ožiljnih lezija potrebno je isključiti mikrobnu infekciju i učiniti antibiogram. U malom broju slučajeva kultura je pozitivna i najčešće je prisutan *Staphylococcus aureus* dok je većina kultura negativna ili je izolirana nepatogena bakterija (66).

### **8. Laboratorijski nalazi**

Laboratorijska obrada za ožiljne alopecije ne zahtijeva opsežnu rutinsku laboratorijsku obradu, osim u slučaju patohistološke potvrde DLE-a, kada je potrebno učiniti laboratorijsku i imunološku obradu radi isključenja SLE-a. Danas je potvrđeno da su kod ožiljnih i neožiljnih alopecija snižene vrijednosti vitamina D za koji još nije poznato radi li se o uzroku ili samo kočimbeniku te se preporučuje uvesti u obradu kod svih oblika bolesti (98). Kod LPP-a, laboratorijskom obradom je potrebno isključiti prisutnost komorbiditeta, a to su atopijska dijateza (alergijski rinitis, atopijski dermatitis, astma), autoimune bolesti (Hashimotov tireoiditis, reumatoidni dermatitis, vitiligo, alopecia areata, sarkoidoza, morfea, celijakija, ulcerozni kolitis, Sjögrenov sindrom), poremećaj rada štitnjače (hipotireoza), metabolički poremećaji (hirzutizam, dislipidemija, pretilost), nutritivni poremećaji (anemija), psihološki poremećaji (anksioznost, depresija, poremećaj spavanja) (99–101).

### **1.4. Trihoskopija ili dermatoskopija vlasišta**

Dermatoskopija je neinvazivna pomoćna dijagnostička metoda koja se smatra zlatnim standardom u razlikovanju tumorskih promjena na koži, osobito melanoma, nevusa i karcinoma kože, ali se može koristiti i kod upalnih bolesti kože i parazitnih infekcija (102–104).

Unatrag petnaestak godina po prvi puta se opisuje upotreba dermatoskopa kao pomoć u dijagnosticiranju bolesti vlasišta, da bi se idućih godina razvilo čitavo područje koje 2008. g. dobiva naziv trihoskopija (105). U počecima se trihoskopija koristila u potvrdi alopecije areate, a danas postoje definirani trihoskopski kriteriji za gotovo sve poznate bolesti vlasišta. Danas se trihoskopija smatra neizostavnom u dijagnosticiranju bolesti vlasišta, praćenju učinka liječenja i prognozi bolesti (93).

Ručni dermatoskop omogućuje povećanje struktura kože i do 20 puta, a digitalni videodermatoskop omogućuje povećanje slike i do 100 puta i usporedbu pohranjenih slika.

Trihoskopija (106) se temelji na povećanju i analizi sljedećih struktura: a) stabljike vlasi, b) folikularnih otvora (točke), c) perifolikularnog epidermisa i d) krvnih žila.

#### **1.4.1. Normalne vrijednosti u trihoskopiji**

Put prema točnom dijagnosticiranju bolesti vlasišta počinje s poznavanjem trihoskopskih karakteristika u zdravoj populaciji, iako nije objavljeno mnogo znanstvenih ispitivanja na ovu temu (107).

Zdrava terminalna dlaka na trihoskopskom prikazu je ujednačene debljine i boje. Ručnim dermatoskopom može se klasificirati kao tanka, normalna i debela dlaka, a s videodermatoskopom se može i precizno izmjeriti. Prosječna debljina dlake u žena je iznosila  $0.061\text{mm}\pm 0.008\text{mm}$  u frontalnom dijelu,  $0.057\text{mm}\pm 0.007\text{mm}$  u okcipitalnom dijelu i  $0.058\text{mm}\pm 0.008\text{mm}$  u temporalnom dijelu (107). Tanke dlake bi trebale činiti manje od 20 % ukupnih dlaka, a veći postotak upućuje na folikularnu minijaturizaciju (108) (Slika 1).



**Slika 1. Uredan trihoskopski izgled vlasišta** – snimljeno videodermatoskopom (Fotofinder Systems GmbH, Bad Birbach, Njemačka). Arhiva Klinike za kožne i spolne bolesti KBC Sestre milosrdnice.

U vlasištu folikuli dlake i stabljika dlake čine folikularnu jedinicu iz koje u prosjeku izlaze oko 3 dlake (108). Folikularne jedinice s 4 i više dlaka čine manje od 5 % od ukupnog broja folikularnih jedinica (108). U zdravih pojedinaca, postotak folikularnih jedinica sa samo jednom dlakom bi trebao biti manji od 35 % u frontalnom dijelu, zatim manji od 30 % u okcipitalnom dijelu i oko 40 % u frontalnom dijelu (108). Zanimljivo, u zdravih žena u temporalnoj regiji je daleko najveći postotak folikularnih jedinica sa samo jednom vlasi, a udaljenost između pojedinih je veća od prosječne udaljenosti (109).

Kod androgenetske alopecije i telogenog efluvija zamjećuje se smanjeni broj vlasi u folikularnoj jedinici. Ponekad se u zdravog pojedinca može vidjeti određeni, manji broj praznih folikula i žutih globula, iako su oni karakterističniji za alopeciju areatu. U zdravih osoba se mogu vidjeti i male, oštro ograničene bjelkaste ovalne promjene, veličine pribadače koje odgovaraju folikularnim otvorima i otvorima žlijezda znojnice na površini kože. Oni su normalan nalaz u tamnopusih osoba i u fotoeksponiranom vlasištu bijelaca (110). U zdravom vlasištu se najčešće mogu vidjeti dvije vrste krvnih žila. U frontalnom dijelu vlasišta dominiraju točkaste krvne žile, a u okcipitalnom i temporalnom dijelu prevladavaju tanke arborizirajuće krvne žile (107). Smečkasta perifolikularna hiperpigmentacija ili peripilarni znak koji je karakterističan za androgenetsku alopeciju se može vidjeti u oko 15 % folikularnih jedinica kod zdravih ljudi.

## **1.4.2. Trihoskopija – osnovne strukture**

### **1.4.2.1. Analiza strukture dlake**

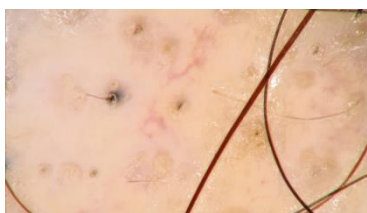Strukturne nepravilnosti na dlaci su najčešće posljedica nasljednih bolesti, ali mogu biti i važan dijagnostički znak kod različitih stečenih poremećaja ispadanja kose (111). Analiza strukture dlake temelji se na sljedećoj klasifikaciji: a) dlaka s frakturama, b) suženja na dlaci, c) dlake sa strukturama poput čvora, d) kovrče i zavijuci, e) vrpce i f) kratke dlake.

Kod stečenih poremećaja ispadanja kose najčešće se opisuju kratke dlake (111).

U njih spadaju velus dlake na koje otpada do 20 % vlasi u zdravom vlasištu i koje su svjetlije, promjera manjeg od 30 µm i kraće od 3 mm (108). Povećan broj velus vlasi može biti vidljiv u androgenetskoj alopeciji i kroničnoj fazi alopecije areate. Dlake poput uskličnika (engl. exclamation mark hairs) su vidljive kod alopecije areate, trihotilomanije i alopecije potaknute kemoterapijom. Pohl-Pinkus suženje (engl. Pohl-Pinkus constrictions) je vidljivo kod AA, anemije, neuhranjenosti, kronične intoksikacije, a dlake poput zareza (engl. comma hairs) i dlake izgleda poput vadičepa (engl. corkscrew) su karakteristične za tineu vlasišta. Zamotane dlake (engl. coiled hairs), dlake poput plamičaka vatre (engl. flame hairs) i dlake poput tulipana (engl. tulip hairs) se vide u trihotilomaniji (93).

#### **1.4.2.2. Analiza otvora folikula dlake: točke (engl. dots)**

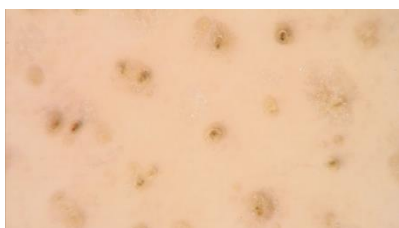Otvori folikula dlake se trihoskopski vide kao male ovalne strukture poput točke. Crne točke predstavljaju ostatke pigmentiranih dlaka koje su slomljene ili uništene u razini površine kože (Slika 2). Vidimo ih u 11 % bolesnika s nekim oblikom alopecije, u više od 50 % bolesnika u akutnoj fazi AA, u 100 % bolesnika s PCSA i kod više od 40 % bolesnika s anagenom alopecijom uzrokovanom kemoterapijom (112). Nisu vidljive kod androgenetske alopecije (eng. androgenetic alopecia (AGA) i telogenog efluvija (112).



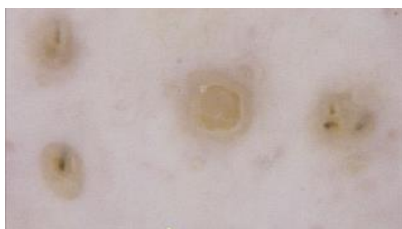**Slika 2. Crne točke.** Snimljeno videodermatoskopom (Fotofinder Systems GmbH, Bad Birbach, Njemačka). Arhiva Klinike za kožne i spolne bolesti KBC Sestre milosrdnice.

Žute točke su folikularni otvori koji su ispunjeni keratinom ili sebumom. Vidljive su kao ovalne, okrugle ili policikličke strukture, različite veličine, žute boje koja se može mijenjati od rozožute do smeđežute. U većini slučajeva ne sadrže dlaku. Pravilno raspoređene žute

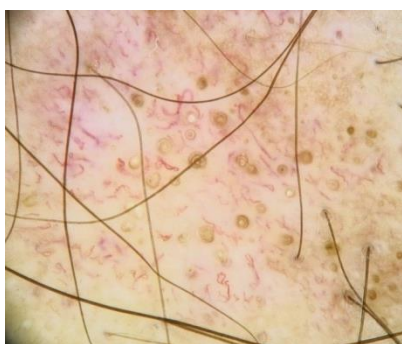
točke se vide u više od 60 % bolesnika s AA-om i znak su visoko aktivne bolesti te upućuju na lošiju prognozu (Slika 3). Na velikom povećanju kod bolesnika s AA-om se vidi dvostruki rub (Slika 4). U bolesnika s DLE-om folikularni otvori su ispunjeni keratinskim čepovima i nešto su manje i nepravilnije raspoređeni nego kod AA-a (Slika 5). Osim kod AA-a i DLE-a, mogu biti prisutne i kod bolesnika s PCSA te kod AGA-a i telogenog efluvija. Žute točke u bolesnika s telogenim efluvijem i AGA-om imaju tipičan uljni (sebacealni) izgled (113).



**Slika 3. Žute točke.** Snimljeno videodermatoskopom (Fotofinder Systems GmbH, Bad Birbach, Njemačka). Arhiva Klinike za kožne i spolne bolesti KBC Sestre milosrdnice.



**Slika 4. Žute točke – dvostruki rub.** Snimljeno videodermatoskopom (Fotofinder Systems GmbH, Bad Birbach, Njemačka). Arhiva Klinike za kožne i spolne bolesti KBC Sestre milosrdnice.



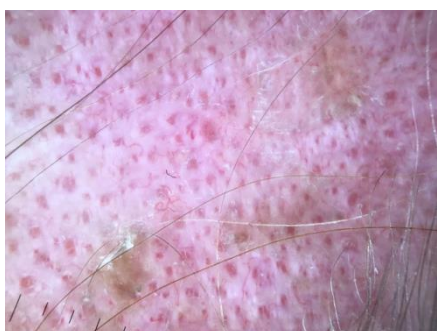**Slika 5. Žute točke ispunjene keratinskim čepom.** Snimljeno videodermatoskopom (Fotofinder Systems GmbH, Bad Birbach, Njemačka). Arhiva Klinike za kožne i spolne bolesti KBC Sestre milosrdnice.

Bijele točke mogu izgledati poput ožiljnih bijelih točaka (fibroznih bijelih točaka) ili bijelih točaka poput pribadače. Nepravilna fibrotična područja su karakteristična za primarne ožiljne alopecije (114) (Slika 6).



**Slika 6. Bijele točke i bijela nepravilna ožiljna područja.** Snimljeno videodermatoskopom (Fotofinder Systems GmbH, Bad Birbach, Njemačka). Arhiva Klinike za kožne i spolne bolesti KBC Sestre milosrdnice.

Crvene, ovalne, sitne točke su prisutne u početnoj, aktivnoj fazi DLE-a i u području obrva u FFA-u (115). Crvene točke (engl. red dots) predstavljaju dilatirani infundibulum folikularnog ušća okruženog proširenim krvnim žilama i ekstravaziranim eritrocitima. Trihoskopski je crvene točke lako uočiti, osobito uz prisutnost atrofičnog epidermisa, a one mogu biti važan znak u diferencijalnoj dijagnozi LPP-a i DLE-a (116) (Slika 7).



**Slika 7. Crvene točke.** Snimljeno videodermatoskopom (Fotofinder Systems GmbH, Bad Birbach, Njemačka). Arhiva Klinike za kožne i spolne bolesti KBC Sestre milosrdnice.

#### **1.4.2.3. Peri- i interfolikularno područje**

Boja i struktura peri- i interfolikularnog područja mogu biti važne dijagnostičke značajke. Klasifikacija peri- i interfolikularne površine kože se temelji na sljedećim karakteristikama: ljuskanje, boja, iscjedak i strukture na površini kože (93). Ljuskanje epidermisa može se vidjeti u zdravom vlasištu, ali i u različitim upalnim bolestima kože. Tako se blago ljuskanje može vidjeti u zdravih osoba ili nakon korištenja gelova na bazi alkohola. Značajno, difuzno ljuskanje se vidi u psorijazi i seboroičnom dermatitisu. Kod psorijaze je češće bjelkaste boje, za razliku od seboroičnog dermatitisa gdje su ljuskice žućkaste boje.

Perifolikularno ljuskanje sa stvaranjem valjkastih ljuskavih struktura (engl.hair casts) se može vidjeti u LPP-u i FD-u, ali i kod monoklonske gamopatije (115). Hiperpigmentacija u vlasištu se pojavljuje u tri različita uzorka: izgled poput pčelinjeg saća, perifolikularna hiperpigmentacija i raspršena hiperpigmentacija. Izgled poput pčelinjeg saća je karakterističan za kožu vlasišta fotoekspoziranih zdravih osoba s tipom kože Fitzpatrick tip IV, V i VI. Perifolikularna smečkasta hiperpigmentacija ili «peripilarni znak» je karakterističan za LPP; ali se može vidjeti i u 10 % zdrave populacije (93). Peripilarni znak odgovara perifolikularnom limfocitnom infiltratu. Raspršena smečkasta hiperpigmentacija je karakteristična za DLE.

Osim navedenog, ponekad se inter- i perifolikularno može vidjeti žućkasta ili žućkastocrvena sekrecija kao u FD-u, PCSA-u, bakterijskim infekcijama i gljivičnoj infekciji vlasišta (tinea capitis). Strukturne promjene na koži peri- i interfolikularne regije, poput uzorka praska zvijezde (engl.starburst pattern), a patognomonične su za FD.

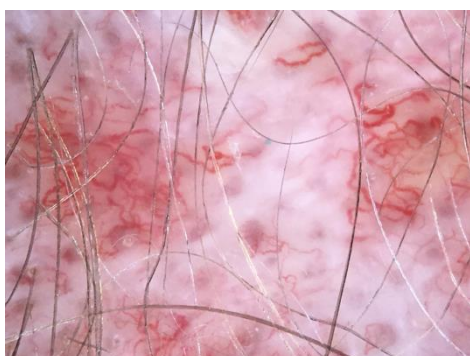
#### **1.4.2.4. Analiza krvnih žila**

Krvne žile vlasišta su u većini slučaja polimorfne i mogu se vidjeti po čitavom vlasištu i ne igraju značajnu ulogu u dijagnostici većine bolesti vlasišta, kao što su bitne u dijagnozi tumora kože. Vizualizacija vaskularnih struktura ovisi o uređaju i tehnici koja se koristi.

Prilikom korištenja kontaktnog dermatoskopa mora se primijeniti minimalan pritisak kako ne bi došlo do kompresije krvne žile, a nalaz je vjerodostojniji s dodatnom upotrebom gela ili alkoholne otopine jer je tada potreban manji pritisak (117).

Do sada je opisano 18 uzoraka krvnih žila pa, iako nisu karakteristične za pojedinu bolest te se većina nalazi i u normalnom vlasištu, mogu pomoći u diferencijalnoj dijagnozi upalnih bolesti vlasišta (112).

Kod DLE-a se mogu vidjeti arborizirajuće krvne žile (Slika 8), a kod LPP-a su vidljive tanke, elongirane krvne žile. Analiza krvnih žila može pomoći u diferencijalnoj dijagnozi psorijaze od seboroičnog dermatitisa. Kod psorijaze su karakteristične glomerularne ili zavijene krvne žile raspoređene linearno ili kružno, a kod SD-a su vidljive tanke arborizirane krvne žile i atipične crvene krvne žile (118).



**Slika 8. Arborizirajuće krvne žile.** Snimljeno videodermatoskopom (Fotofinder Systems GmbH, Bad Birbach, Njemačka). Arhiva Klinike za kožne i spolne bolesti KBC Sestre milosrdnice.

### **1.4.3. Trihoskopske karakteristike najčešćih ožiljnih alopecija**

Glavni dermoskopski kriteriji za razlikovanje ožiljnih alopecija od neožiljnih alopecija su mliječnobijela područja bez vidljivih otvora dlačnih folikula (119).

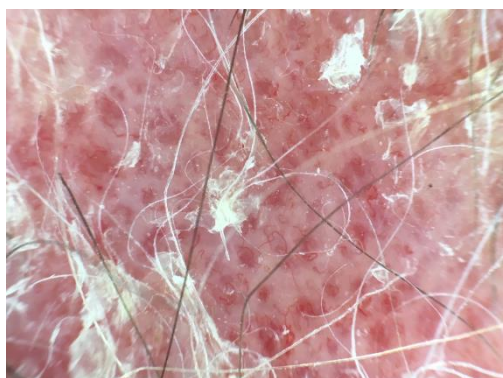
#### **1.4.3.1. Limfocitne alopecije:**

##### **1.4.3.1.1. *Lupus erythematosus chronicus discoides***

Najvažnije trihoskopske značajke za **aktivni oblik DLE-a** uključuju (120,121):



- debele arborizirajuće krvne žile,
- velike žute globule, odnosno keratotične čepove (engl. keratotic plugs) (Slika 5),
- crvene točke (engl. red dots),
- diskretna interfolikularna deskvamacija,
- smečkasta pigmentacija razbacana poput pjegica,
- plavkasto-sivkaste točke na fotoekspoziranoj koži vlasišta ili kod osoba tipa kože Fitzpatrick IV i V (Slika 5, 9)



**Slika 9. Trihoskopke značajke aktivnog oblika DLE.** Snimljeno videodermatoskopom (Fotofinder Systems GmbH, Bad Birbach, Njemačka). Arhiva Klinike za kožne i spolne bolesti KBC Sestre milosrdnice.

Najvažnije trihoskopske značajke **inaktivnog oblika DLE-a** (120):

- gubitak folikularnih otvora
- roza područja
- bijela područja, za razliku od mliječno blijelih područja kod ostalih oblika ožiljnih alopecija
- arborizirajuće krvne žile
- žuti globuli s tankim krvnim žilama poput pauka (Slika 5)

Velike žute točke se razlikuju od žutih točaka koje su vidljive kod AA-a i androgenetske alopecije. Žute točke kod DLE-a imaju promjer od  $653 \pm 125$   $\mu\text{m}$  dok one u AA imaju  $190 \pm 71$   $\mu\text{m}$  (122). Osim toga, žute točke kod DLE-a su tamno žute prema žutosmečkastima. Na

velikom povećanju jasno je vidljivo da kod DLE-a žute točke imaju dvostruki rub (122). Iako su samostalne žute točke u središnjem dijelu znak aktivne faze bolesti, kada su u kombinaciji s radijalno smještenim debelim arborizirajućim krvnim žilama smatraju se patognomoničnima za kasne preožiljne lezije. Ova karakteristika je opisana kao „crveni pauk u žutoj točki“ (123).

Debele arborizirajuće krvne žile su prisutne na rubovima lezije. Prosječna debljina krvne žile iznosi oko  $114 \pm 28$  mm, što je značajno veći promjer od arborizirajućih krvnih žila u normalnom vlasištu ili kod seboroičnog dermatitisa (122). Debele arborizirajuće krvne žile kod DLE-a je nemoguće razlikovati od debelih arborizirajućih krvnih žila koje su karakteristične za bazocelularni karcinom (BCC). Shodno tome, ako se dijagnoza temelji samo na krvnim žilama, lupus je lako zamijeniti za BCC. Ostale bolesti koje se manifestiraju debelim arborizirajućim krvnim žilama su rijetko prisutne u vlasištu. Još jedan znak aktivnosti bolesti su prisutne crvene točke. Crvene točke je prvi puta opisala Tosti sa suradnicima, a koje su jedna od karakteristika aktivne lezije DLE-a i dobar prognostički znak za ponovni rast kose (116). U aktivnoj fazi bolesti se može vidjeti i tamno smeđa diskoloracija površine kože koja daje „prljavi“ izgled, a histološki odgovara pigmentnoj inkontinenciji (119,123). Navedena smečkasta pigmentacija se ne smije zamijeniti za plavkasto-sivkaste točke koje formiraju pjegavi uzorak, a koji su prvi opisali Duque-Estrada i suradnici (124).

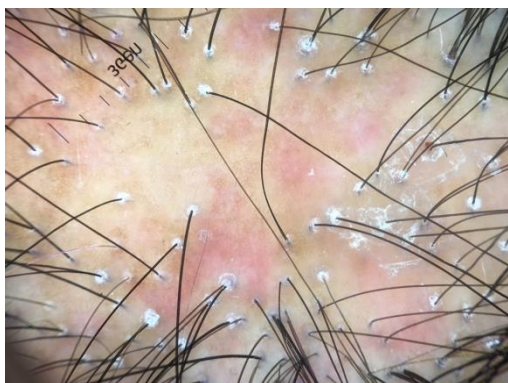U aktivnoj fazi kod DLE-a može biti vidljiva i diskretna, bjelkasta, čvrsto prijanjajuća, interfolikularno smještena deskvamacija. Ljuskanje prethodi stvaranju ožiljka ili se pojavljuje istovremeno. Dugotrajne, inaktivne, ožiljne lezije kod DLE-a karakteriziraju mliječnobijela područja bez vidljivih folikularnih otvora. U kasnoj fazi mogu biti vidljive i rubno smještene debele arborizirajuće krvne žile, ali u ovoj fazi mogu biti i u potpunosti zamijenjene ožiljnim tkivom.

#### **1.4.3.1.2. *Lichen planopillaris***

Rane promjene LPP-a karakterizira pojava lividnog folikularnog eritema i perifolikularne hiperkeratoze. Perifolikularna upala ili hiperkeratoza može u pojedinim slučajevima biti diskretna, što otežava postavljanje dijagnoze. Nakon regresije upale, zaostaju perifolikularna ožiljna područja koja se kasnije sjedinjuju i stvaraju ožiljne lezije.

Karakteristične promjene za LPP (Slika 10) su:

- perifolikularna hiperkeratoza
- perifolikularni eritem (upala)
- lividna područja i
- elongirane, usporedno smještene krvne žile



**Slika 10. Trihoskopske značajke LPP.** Snimljeno Handyscopom (Fotofinder Systems GmbH, Bad Birbach, Njemačka). Arhiva Klinike za kožne i spolne bolesti KBC Sestre milosrdnice.

Najkarakterističniji, iako ne i patognomoničan trihoskopski znak za LPP, je perifolikularna hiperkeratoza koja se najbolje uočava tzv „suhom“ dermatoskopijom (dermatoskopija bez primjene gel ili tekućeg sredstva) (123). Ljuske se penju duž stabljike vlasi i rade cjevastu strukturu koja prekriva proksimalni dio dlake. Ova struktura se naziva „cjevasta“ struktura ili struktura „poput ovratnika“ (engl. hair casts) (123,125). Stabljika dlake može biti obuhvaćena s hiperkeratotičnom strukturom duljine nekoliko milimetara iznad površine kože. Ovaj simptom se uočava u različitim bolestima vlasišta koje uključuju SD, psorijazu, pedikulozu i monoklonalnu gamapatiju. Vjeruje se da je ova struktura posljedica promjena u vanjskoj ovojnici dlake koja rezultira značajnom perifolikularnom deskvamacijom. Okrugla, perifolikularna plavkasto-sivkasta ili lividna područja koja okružuju prazne folikularne otvore se opisuju u osoba s tipom kože Fitzpatrick IV, V, i VI (124). Ova struktura histološki vjerojatno korelira sa subepidermalnim melaninom u folikulu dlake koji je ušao u katagenu fazu ciklusa prije potpunog nestanka i stvaranja ožiljnog tkiva.

Bijele točke nepravilnog oblika kod LPP-a smatraju se ostacima na mjestu pojave perifolikularne fibroze. U prosjeku su veći od 10 mm u promjeru i imaju tendenciju sjedinjenja u velika bjelkasta područja. Bijele točke se trebaju razlikovati od sitnih bjelkastih područja veličine pribadače koja predstavljaju prazne folikule u osoba tipa kože Fitzpatrick tip IV, V i VI (126). Bijele točke i mliječnobijeli areali predstavljaju kasnu fazu LPP-a. Samo njihova prisutnost u vlasištu je nespecifična i može odgovarati bilo kojem kasnom obliku bolesti. Elongirane krvne žile u perifolikularnom području se javljaju u 78.9 % bolesnika s LPP-om (127). Osim njih, u perifolikularnom području vidljive su i tanke arborizirane krvne žile.

**Kod *Graham Little Sindroma***, trihoskopija vlasišta se ne razlikuje od klasičnog oblika LPP-a. Jedino su, još dodatno, u području aksila i pubično, prisutni jedva vidljivi žuti globuli.

Karakteristike aktivnog oblika LPP-a (120):

- periflikularna hiperkeratoza
- ljuske (perifolikularna hiperkeratoza) koja okružuje stabljiku dlake duljinom od 2-3 mm od površine kože i čini cjevastu struktura
- cjevasti odljevi (engl. hair cast)
- elongirane linearne krvne žile
- lividna područja

Karakteristike **inaktivnog oblika LPP-a** (120):

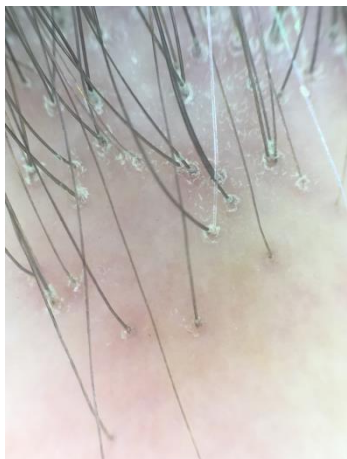- nepravilne, bjelkaste, velike bijele točke
- mliječno bijela područja
- roskasta područja (boje poput jagode)
- eng. „tufted hairs“

Trihoskopski znakovi za **FFA** su slični kao i za LPP, ali manje izraženi (Slika 11).

Trihoskopski znakovi za FFA su:

- nedostatak folikularnih otvora i

- minimalna perifolikularna hiperkeratoza



**Slika 11. Trihoskopske značajke FFA.** Snimljeno Handyscopom (Fotofinder Systems GmbH, Bad Birbach, Njemačka). Arhiva Klinike za kožne i spolne bolesti KBC Sestre milosrdnice.

Boja okolne kože je boja slonovače, rijetko roza, za razliku od klasičnog oblika LPP-a i ostalih ožiljnih alopecija gdje su ožiljna područja mliječno bijela ili roza. Na područjima s dlakom na rubu vlasništva mogu se uočiti pojedinačni folikularni otvori sa samo jednom vidljivom dlakom.

U području obrva, trihoskopija otkriva ravnomjerno raspoređene crvene točke, a u kasnijoj fazi sivkaste točke s tendencijom nestanka folikularnih otvara u posljednjoj fazi bolesti. Iako se trihoskopski čini da u području obrva dominira neožiljna alopecija, histološki nalaz je identičan onome u vlasištu (120,123,127).

#### **1.4.3.1.3. Pseudopelade of Brocq**

Trihoskopske karakteristike Pseudopelade Brocq su nespecifične i uključuju nedostatak folikularnih otvora i ponekad pojedinačne, distrofične vlasi na periferiji lezije. Koža je u različitim nijansama bijele boje (od porculansko bijele, preko sivkaste, bež i blago eritematozne), a ovisi o debljini epidermisa, trajanju bolesti i izloženosti UV zračenju. Trihoskopija obrva je uredna.

Pri Pseudopelade Brocq, dijagnoza se temelji na isključivanju ostalih ožiljnih alopecija.

#### **Karakteristike Pseudopelade Brocq su:**

- nema folikularnih otvora
- glatka bijela područja
- ponekad distrofične vlasi na periferiji promjene
- odsutnost trihoskopskih karakteristika patognomoničnih za druge ožiljne alopecije

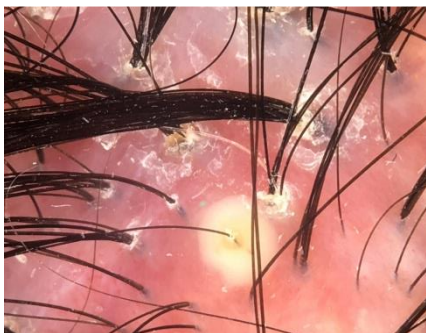
### **1.4.3.2. Neutrofilne alopecije**

#### **1.4.3.2.1. *Folliculitis decalvans***

Jedna od značajki FD-a su „tufted hairs“ ili dlake poput četke. Dugo se raspravlja je su li „tufted hairs“ zasebna bolesti ili jedan od oblika FD-a. Mnogi autori navode da se kliničke i histološke značajke ne razlikuju (128). Međutim, Mirmirani i sur. (129) razlikuju ove dvije bolesti. One smatraju da su kod „tufted hairs“ zahvaćena manja područja i da je gubitak kose minimalan i prognoza bolja u usporedbi s folliculitis decalvans (129). Trihoskopija je slična i pokazuje 5 ili 6 vlasi koje izlaze iz folikularnog otvora. Na korijenu su dlake okružene sa žućkastim ljuskama i perifolikularnom epidermalnom hiperplazijom koja čini uzorak poput zvjezdane prašine (engl. starburst pattern). Ova karakteristika je vidljiva u više od 60 % bolesnika s FD-om (Slika 12). Ovaj oblik ljuskanja je identičan onome u LPP-u, osim što su u FD-u ljuske žućkaste, za razliku od LPP-a gdje su bijele. Žućkaste ljuske su posljedica purulentnog iscjetka. U početku stvaranja pustule vidljiva je žućkasta diskoloracija u perifolikularnom dijelu, koja je blago uzdignuta s elongiranim krvnim žilama poput petlje koje su smještene koncentrično, perifolikularno (Slika 13). U drugoj fazi dolazi do nestanka koncentrično smještenih krvnih žila, a središnji, žućkasti perifolikularni dio je sve više izbočen. Kasnije prilikom regresije pustule vidljiv je crveni, perifolikularno smješten ekstravazat krvi. Jako rijetko dolazi do sušenja pustule bez vidljivog ekstravazata krvi (120).



**Slika 12. Trihoscopske značajke politrihije i zvjezdolikog uzorka kod FD.** Snimljeno videodermatoskopom (Fotofinder Systems GmbH, Bad Birbach, Njemačka). Arhiva Klinike za kožne i spolne bolesti KBC Sestre milosrdnice.



**Slika 13. Trihoscopske značajke pustule kod FD.** Snimljeno videodermatoskopom (Fotofinder Systems GmbH, Bad Birbach, Njemačka). Arhiva Klinike za kožne i spolne bolesti KBC Sestre milosrdnice.

Ostali trihoscopski znakovi su: žućkasta cijevasta hiperkeratoza, folikularno smještene pustule, i žućkasti iscjedak (119). Kod FD-a nije opisan specifičan uzorak, ali su nešto češće krvne žile poput petlje, čipke te namotane krvne žile.

**Aktivan oblik bolesti uključuje:**

- pet ili više dlaka koje izlaze iz jednog folikularnog otvora
- žute folikularno smještene pustule

- žućkasta perifolikularna hiperkeratoza koja poput ovratnika obavija dlake
- znak zvjezdane prašine
- nabor epidermalne hiperplazije
- krvne žile produljene poput petlje, namotane, smještene perifolikularno

#### **Kasna faza uključuje:**

- nabore epidermalne hiperplazije
- mliječno roza područja bez folikularnih otvora
- mliječno bijela područja bez folikularnih otvora (120)

#### **1.4.3.2 *Perifolliculitis capitis abscedens et suffodiens***

Glavne značajke PCAS su: žućkasta područja bez strukture i žute točke s trodimenzionalnom 3D strukturom koja prekriva distrofične dlake, što se dermoskopski vidi kao crna točka unutar velike žute točke. Upravo su perifolikularno smještene pustule jedan od prvih znakova bolesti i nemoguće ih je razlikovati od drugih bakterijskih ili sterilnih pustula u sklopu neke druge bolesti vlasišta. Žute točke histološki koreliraju s gustim upalnim, neutrofilnim arealom. Osim žutih točaka, u više od 60 % bolesnika su vidljiva žućkasta perifolikularna područja bez strukture i koja su vidljiva samo u PCAS (120). Kožne pukotine ili rasejepi iz kojih izlaze stabljike dlake su visoko karakteristične za PCAS (127).

Male točkaste krvne žile s bjelkastim haloom se opisuju u bolesnika s PCAS, ali se mogu vidjeti u nekim drugim bolestima vlasišta.

Kasnu, ožiljnu fazu karakteriziraju pripajajući areali bijeli poput slonovače ili čisto bijeli, bez vidljivih folikularnih otvora (130).

#### **1.4.3.3. Mješovite alopecije**

##### **1.4.3.3.1. *Acne (folliculitis) keloidalis nuchae***

U početnoj fazi bolesti trihoskopski se vide perifolikularno smještene pustule i bijeli halo koji okružuje dlačni folikul i odgovara fibrozi. Promjene su bolje uočljive jačim pritiskom



dermatoskopa. U kasnijoj fazi bolesti se vide „tufted hairs“. Osim toga ,vide se i dilatirana ušća, kako u početnoj tako i u kasnoj fazi bolesti.

#### **1.4.3.3.2. *Acne (folliculitis) necroticans nuchae***

Nema opisanih trihoskopshih kriterija.

#### **1.4.3.3.3. *Dermatosis pustulosa erosiva***

Trihoskopski je vidljiva atrofična koža, ožiljkasta alopecija i jasno vidljivi bulbusi dlake kroz atrofičnu kožu (56).

## **2. Hipoteza**

U istraživanju je postavljena sljedeća hipoteza:

- koristeći trihoskopiju moguće je odrediti optimalno mjesto biopsije vlasišta kod primarnih ožiljnih alopecija i time povećati vjerojatnost točne patohistološke dijagnoze.

## **3. Ciljevi rada**

**Opći cilj** ovog istraživanja je:

- istražiti mogućnosti trihoskopije u izboru optimalnog mjesta biopsije u primarnih ožiljnih alopecija.

**Specifični ciljevi** ovog istraživanja su:

- potvrda trihoskopskih kriterija i eventualno novi kriteriji za pojedinu vrstu primarnih ožiljnih alopecija
- utvrditi podudarnost uputne kliničke dijagnoze postavljene trihoskopijom i patohistološke dijagnoze

## **4. Ispitanici i metode**

### **4.1. Opis uzorka**

Prospektivno, randomizirano, kontrolirano istraživanje je provedeno u Ambulanti za trihologiju, Klinike za kožne i spolne bolesti, KBC Sestre milosrdnice u trajanju od 01.siječnja .2014. do 31.prosinca 2017. Svakom bolesniku obaju spolova, u dobi od 18 do 70 godina s klinički vidljivom ožiljnom alopecijom, prilikom prvog pregleda u Ambulanti za trihologiju ponuđena je mogućnost sudjelovanja u istraživanju. Klinička dijagnoza je postavljena od strane specijalista dermatovenerologije. Istraživanje je odobrilo Etičko povjerenstvo KBC Sestre milosrdnice i Etičko povjerenstvo MEF-a Sveučilišta u Zagrebu. Isključni kriteriji su bili trudnoća, dojenje i bolesnici kojima je prethodno već liječena ista bolest. Bolesnici su bili nasumce podijeljeni u dvije skupine (skupina 0 i skupina 1). U ispitivanju je sudjelovalo ukupno 60 ispitanika i to po 30 u svakoj skupini.

U skupini 0 mjesto uzimanja biopsije za patohistološku analizu odabrano je golim okom, označeno flomasterom za kožu s ruba lezije (gdje su vidljivi folikuli), što je zlatni standard u određivanju mjesta biopsije kod uzimanja biopsije vlasista.

U skupini 1 mjesto biopsije određeno je ručnim dermatoskopom (Dermalite, 3Gen Inc, SAD) i označeno flomasterom za kožu. Kriteriji za određivanje mjesta biopsije su do sada poznati dermatoskopski kriteriji za najčešće primarne ožiljne alopecije.

Na području kože koje je označeno flomasterom učinjena je dezinfekcija i intradermalno je injiciran lokalni anestetik te su učinjene dvije biopsije s tzv. „punchem“. Punch je instrument koji se koristi za uzimanje biopsije kože, a oblika je olovke s distalnim promjerom od 4 do 6 mm. Jedan uzorak je odmah prerezan vertikalno te je polovica bioptata bila za patohistološku analizu vertikalnih rezova i pohranjena u formalin, a druga polovica je bila za DIF (direktnu imunofluorescenciju) te je stavljena u sterilnu gazu natopljenu fiziološkom otopinom. Drugi bioptat je namijenjen za patohistološku analizu horizontalnih rezova te je stavljen u posudicu s formalinom. Patohistološku analizu napravio je patolog u Kliničkom zavodu za patologiju „Ljudevit Jurak“ KBC Sestre milosrdnice. Preparat za DIF je izrađen i pregledan od strane dermatologa u Laboratoriju za imunofluorescentnu dijagnostiku Klinike za kožne i spolne bolesti KBC Sestre milosrdnice.

## **4.2. Plan rada i istraživačke metode**

### **4.2.1. Klinički pregled**

Anamnestički podatci, spol, dob, klinički pregled vlasišta.

### **4.2.2. Dermatoskopija**

Dermatoskopija je neinvazivna metoda u kojoj se koristi dermatoskop (Dermalite, 3Gen Inc, SAD) i koji povećava sliku i do 20 puta. Prilikom svakog pregleda je analiziran perifolikularni, interfolikularni dio, globuli i krvne žile. Dermatoskopiju je radio dermatolog izučen iz područja dermatoskopije i trihoskopije.

**4.2.3. Kod biopsije vlasišta** je učinjena tzv. „punch“ biopsija prilikom čega je korišten tzv. „punch“ instrument oblika olovke s metalnom oštricom na vrhu promjera 3-4 mm. Mjesto biopsije je označeno markerom za kožu. Nakon dezinfekcije i apliciranja lokalnog intralezionalnog anestetika je učinjena biopsija. Na mjesto biopsije je stavljen šav koji je uklonjen za 7 dana. Biopsiju je izvodio dermatolog.

### **4.2.4. Histološka analiza**

Materijal je obrađen standardnom histološkom metodom koja uključuje fiksaciju tkiva u 10 % puferiranom formalinu i uklapanje u parafinske blokove rezane na debljinu od 3 do 5  $\mu\text{m}$ , deparafiniziranje i bojenje standardnom metodom hemalaun-eozinom (HE). Nalazi su očitani pod svjetlosnim mikroskopom. Patohistološku analizu je radio patolog.

### **4.2.5. Direktna imunofluorescencija**

Uzorci kože smrznuti su na  $-24^{\circ}\text{C}$ , potom su učinjeni 6  $\mu\text{m}$  kriostatski rezovi koji su fiksirani na predmetno staklo te osušeni na zraku tijekom 10 minuta. Nakon ispiranja u fosfatom puferiranoj fiziološkoj otopini svaki preparat je prekriven antihumanim imunoglobulinom (IgG, IgA, IgM) te komplementom C3, q1 i fibrinogenom. Protutijela su obilježena

fluorescein izocijanatom (sekundarna protutijela Dako, Glostrup, Danska). Nakon inkubacije u vlažnoj komori tijekom 30 minuta na sobnoj temperaturi, uslijedila su dva ispiranja, u fosfatom puferiranoj fiziološkoj otopini, po 15 minuta. Preparati su potom fiksirani s kapljicom puferiranog glicerina. Nalazi su nakon toga očitani pod fluorescentnim mikroskopom na 450-490 nm. Direktnu imunofluorescenciju je radio dermatolog.

#### 4.2.6. Statistička obrada podataka

Rezultati su prikazani tablično.

Analiza podataka nastojala je odgovoriti na dva glavna pitanja:

1. Povećava li primjena dermatoskopa u biopsiji vjerojatnost da se patohistološkom analizom postavi točna dijagnoza? U tu svrhu, između skupina određena je: a) jednostavna (nepodešena) razlika proporcija i omjer proporcija (apsolutna razlika rizika i relativni rizik) ispitanika u kojih je to bilo moguće; b) podešena (multivarijatna) razlika iskazana kao relativni rizik. U tu svrhu binarni ishod „moguća je točna patohistološka dijagnoza“ analiziran je modificiranom Poissonovom regresijom s robusnom varijancom greške koja rezultat iskazuje kao relativni rizik (RR) (umjesto omjera izgleda u logističkoj regresiji) (131). Relativni rizik je procijenjen uz prilagodbu za dob, spol i uputnu dijagnozu (kliničku).

2. Utječe li primjena dermatoskopa u pregledu/biopsiji na podudarnost uputne (kliničke) i patohistološke dijagnoze? U tu svrhu, za svaku od skupina određen je Cohenov kappa koeficijent podudarnosti i Maxwellova statistika nepodudarnosti (asimetrije) prema dijagnozi (131). Razlika između skupina nije posebno testirana: viša numerička vrijednost Cohenovog koeficijenta smatrana je znakom bolje podudarnosti. Dodatno, u skupini u kojoj je rabljen dermatoskop za dvije najčešće uputne dijagnoze (LPP;DLE) procijenjena je osjetljivost (senzitivnost), specifičnost, pozitivna i negativna predviđena (prediktivna) vrijednost dermatoskopskog pregleda za patohistološku dijagnozu. Osim toga, procijenjena je vjerojatnost tih dviju patohistoloških dijagnoza na temelju dermatoskopske dijagnoze, uz prilagodbu za dob i spol. Shodno tome, binarni ishod „patohistološka dijagnoza LPP/DLE“ analiziran je u logističkom modelu te je inverznom *link* funkcijom dobivena procijenjena vjerojatnost. Sve procjene prikazane su s 95 % intervalom pouzdanosti (95 % CI). Sve p

vrijednosti ispod 0,05 su smatrane statistički značajnima. Korišten je statistički program SAS for Windows 9.4 (SAS Inc., NC) licenciran na Medicinskom fakultetu Sveučilišta u Zagrebu.

## 5. Rezultati

### 5.1. Ispitanici

Ukupno je uključeno 60 ispitanika, 30 u skupini u kojoj su pregled/biopsija obavljani uz dermatoskop (skupina 1 ili testna skupina) i 30 u skupini u kojoj je sve obavljeno bez dermatoskopa (skupina 0 ili kontrolna skupina).

Njihova su svojstva sažeta u tablici 1. Ispitanici su u dvije skupine bili vrlo slične dobi s nešto većim udjelom muškaraca u kontrolnoj skupini.

**Tablica 1. Svojstva ispitanika. Podaci su broj (postotak) ili medijan (raspon).**

	Skupina 1 ( test)	Skupina 0 (kontrola)
N	30	30
Dob (godine)	43 (15-77)	44,5 (19-83)
Muškaraci	5 (16,7)	9 (30,0)
Žene	25 (83,3)	21 (70)

Uputne kliničke dijagnoze su bile posve slične u dvije skupine uz predominaciju planopilarnog lihena (LPP) i kroničnog diskoidnog eritemskog lupusa (DLE). Jedna ili druga od te dvije dijagnoze postavljene su u 27/30 ispitanika u testnoj i 25/30 ispitanika u kontrolnoj skupini (Tablica 2). Nalaz direktne imunofluorescencije je bio pozitivan tek u manjem udjela bolesnika u svakoj od skupina (Tablica 4).

**Tablica 2. Postavljena klinička dijagnoza**

	Skupina 1 (test)	Skupina 0 (kontrola)
<b>Klinička dijagnoze</b>		
<i>Folliculitis decalvans (FD)</i>	2 (6,7)	1 (3,3)
<i>Lichen planopillaris (LPP)</i>	17 (56,7)	20 (66,7)
<i>Lupus erythematosus chronicus discoides (DLE)</i>	10 (33,3)	5 (16,7)
<i>Alopecia frontalis fibrosans</i>	1 (3,3)	1 (3,3)
<i>Perifolliculitis capitis abscedens et sufodiens (PCSA)</i>	0	3 (10,0)
<b>Ukupno LPP + DLE</b>	27 (90,0)	25 (83,4)



Testna i kontrolna skupina razlikovale su se u broju ispitanika u kojih nije bilo moguće postaviti egzaktnu patohistološku dijagnozu: to je uočeno u samo 1/30 ispitanika u testnoj i 10/30 ispitanika u kontrolnoj skupini. Shodno tome, dvije skupine su se razlikovale i u udjelu ispitanika s pojedinim patohistološkim dijagnozama: LPP i DLE su i dalje bile prevladavajuće dijagnoze, no zabilježene su u ukupno 26/30 bolesnika u testnoj (slično kliničkim uputnim dijagnozama) i u samo 15/30 bolesnika u kontrolnoj skupini, tj. znatno manje nego što je to slučaj s uputnim kliničkim dijagnozama – najveća razlika između kliničke i patohistološke dijagnoze u toj skupini uočena je za dijagnozu LPP: klinički je postavljena u 20/30 ispitanika (Tablica 2), a patohistološki u 11/30 (Tablica 3).

**Tablica 3. Postavljena patohistološka dijagnoza prema skupinama**

	Skupina 1 (test)	Skupina 0 (kontrola)
<b>Patohistološke dijagnoze</b>		
Egzaktna dijagnoza nije moguća	1 (3,3)	11 (36,6)
<i>Folliculitis decalvans</i>	2 (6,7)	1 (3,3)
<i>Lichen planopillaris</i> (LPP)	15 (50,0)	11 (36,7)
<i>Lupus erythematosus chronicus discoides</i> (DLE)	11 (36,7)	4 (13,3)
<i>Alopecia frontalis fibrosans</i>	1 (3,3)	1 (3,3)
<i>Perifolliculitis capitis abscedens et supodiens</i>	0	2 (6,7)
Ukupno LPP + DLE	26 (86,7)	15 (50,0)
<b>Moguća je točna patohistološka dijagnoza</b>	29 (96,7)	19 (63,4)

**Tablica 4. Rezultati nalaza direktne imunofluorescencije**

	Skupina 1 (test)	Skupina 0 (kontrola)
<b>Direktna imunoflorescencija pozitivna</b>	7 (23,3)	3 (10,0)
<b>Direktna imunofluorescencija negativna</b>	23 (76,7)	27 (90,0)

### **5.2. Ima li pregled/biopsija pod dermatoskopom utjecaj na vjerojatnost točne patohistološke dijagnoze?**

Kako je prikazano u tablici 3, u bolesnika u kojih je pregled i biopsija obavljena uz pomoć dermatoskopa, u 29/30 bolesnika bila je moguća točna patohistološka dijagnoza. U skupini gdje je sve obavljeno bez uporabe dermatoskopa je to bio slučaj u 19/30 bolesnika:

- nepodešena razlika proporcija (rizika) = 33,3 % (95%CI 14.7 do 52.0)
- nepodešeni relativni rizik = 1,53 (95 %CI 1.20-2.13)

U tablici 5 sažeti su rezultati multivarijatne analize: uz prilagodbu za dob, spol i uputnu dijagnozu (dihotomizirano kao LPP/DLE ili „ostalo“), pregled i biopsija uz uporabu dermatoskopa povećava „rizik“ (vjerojatnost) točna patohistološke dijagnoze za oko 48 % (RR (95 % CI 1.48 %, p = 0.004)

**Tablica 5. Sažetak multivarijatne analize ishoda „moguća je točna patohistološka dijagnoza“.**

	RR (95 %CI)	P
Dob	1,00 (0,99-1,01)	0,369
Muški spol	1,11 (0,84-1,45)	0,467
Uputna dijagnoza LPP/DLE (vs. „ostalo“)	0,93 (0,69-1,26)	0,638
<b>Pregled i biopsija uz dermatoskop (vs. bez)</b>	<b>1,48 (1,14-1,93)</b>	<b>0,004</b>

### **5.3. Utječe li uporaba dermatoskopa na podudarnost uputne kliničke i patohistološke dijagnoze?**

S obzirom na dominaciju dviju dijagnoza među uputnim kliničkim i patohistološkim (LPP, DLE) te s obzirom na njihove kliničke karakteristike, dijagnoze su za potrebu ove analize kategorizirane na tri razine: LPP, DLE ili „ostalo“. Tablica 6 sažima rezultate analize podudarnosti u dvije skupine: a) u skupini u kojoj je rabljen dermatoskop opažena je podudarnost uputne kliničke i patohistološke dijagnoze od 96,7 % te je Cohenov kappa koeficijent bio iznimno visok (0,90, granice pouzdanosti 0,75-1,00).

Maxwellov test homogenosti potvrđuje je da je podudarnost visoka za sve uputne kliničke dijagnoze: od 17 LPP dijagnoza, 15 je potvrđeno, za 1 je ustanovljeno da se radi o DLE-u, a za 1 nije bilo moguće dati egzaktnu patohistološku dijagnozu; sve uputne DLE dijagnoze su potvrđene; b) u kontrolnoj skupini podudarnost između uputne kliničke i patohistološke dijagnoze bila je umjerena (78,3%) pa je kappa koeficijent nizak (0,43). Maxwellov test ukazuje na nehomogenost (ne)podudarnosti: od 20 uputnih LPP dijagnoza samo je 11 potvrđeno, od 5 uputih DLE dijagnoza 3 su potvrđene.

**Tablica 6. Analiza podudarnosti između uputne kliničke dijagnoze i patohistološke dijagnoze u dvije skupine. Prikazan je Cohenov kappa koeficijent s 90 % granicama pouzdanosti i P-vrijednost iz Maxwellovog testa homogenosti (ne)podudarnosti.**

**Skupina 1. Pregled i biopsija uz korištenje dermatoskopa**

Uputna dijagnoza	klinička	Patohistološka dijagnoza			Ukupno	Podudarnost
		LPP	DLE	„ostalo“		
LPP		15	1	1	17	Opažena: 96,7 %
DLE		0	10	0	10	Očekivana: 66,9 %
„ostalo“		0	0	3	3	Kappa=0,90 (0,75-1,00)
Ukupno		15	11	4	30	Homogenost (Maxwell) P=0,368

**Skupina 0. Pregled i biopsija bez korištenja dermatoskopa**

Uputna dijagnoza	klinička	Patohistološka dijagnoza			Ukupno	Podudarnost
		LPP	DLE	„ostalo“		
LPP		11	1	8	20	Opažena: 78,3 %
DLE		0	3	2	5	Očekivana: 62,2 %
„ostalo“		0	0	5	5	Kappa=0,43 (0,17-0,68)
Ukupno		11	4	15	30	Homogenost (Maxwell) P=0,006

#### **5.4. Može li uporaba dermatoskopa u pregledu isključiti potrebu za biopsijom u slučaju najčešćih dijagnoza, tj. LPP i DLE?**

Na temelju opaženih rezultata, u skupini u kojoj su pregled/biopsija obavljani **uz korištenje dermatoskopa**:

- Uputna klinička dijagnoza LPP ima osjetljivost (senzitivnost) 100 % (95%CI 78-100) i specifičnost od 86,7 % (95%CI 59,5-98,3) za patohistološku dijagnozu LPP: pozitivna prediktivna vrijednost uputne kliničke dijagnoze LPP za patohistološku dijagnozu LPP iznosi 88,3 % (95%CI 63.6-98.5), odnosno 88,3 % je vjerojatno da se doista (patohistološki) radi o LPP-u. Vjerojatnost da se ne radi o LPP-u iznosi 11,7 %. Negativna prediktivna vrijednost je 100 % (95%CI 78,2-100): ako pregled dermatoskopom isključuje LPP – praktično izvjesno se ne radi o LPP-u.
- Uputna klinička dijagnoza DLE ima osjetljivost 91 % (95% CI 58,7-99,8) i specifičnost od 100 % (95%CI 69.1-100) za patohistološku dijagnozu DLE: pozitivna prediktivna vrijednost uputne kliničke dijagnoze DLE za patohistološku dijagnozu DLE iznosi 100 % (95%CI 69,2-100%), odnosno 100 % je vjerojatno da se doista (patohistološki) radi o DLE-u. Negativna prediktivna vrijednosti iznosi 95 % (95%CI 75.1-99.9): ako pregled dermatoskopom isključuje DLE, ≤5 % je vjerojatno da se radi o DLE-u.

Uz usklađenost za dob i spol, predviđena vjerojatnost patohistološke dijagnoze LPP ako je klinička dijagnoza LPP iznosi 99,7 %.

Uz usklađenost za dob i spol, predviđena vjerojatnost patohistološke dijagnoze DLE ako je klinička dijagnoza DLE iznosi 100 %.

U skupini u kojoj je pregled obavljen bez uporabe dermatoskopa sve su te vrijednosti izrazito niže i praktično nevažne.

## 6. Rasprava

Uloga kose je višestruka. Funkcionalno, kosa ima mehaničku i senzornu funkciju. Međutim, odavno je estetska uloga kose nadvladala funkcionalnu ulogu. Svaka bolest koja je povezana s prorjeđivanjem vlasišta može imati značajan utjecaj na psihološki status pojedinca, njegovu kvalitetu života i društveni život. Sve navedeno je prisutno kod ožiljnih alopecija. Kod primarnih ožiljnih alopecija može doći do potpunog uništenja folikula dlake i njegove zamjene s fibroznom tkivom i posljedično do potpunog gubitka vlasi. To ukazuje na potrebu rane dijagnoze bolesti.

Dijagnoza primarne ožiljne alopecije se postavlja prema radnoj klasifikaciji grupe stručnjaka koja je donesena na skupu u organizaciji North American Hair Research Societya (NAHRS) u veljači 2001. godine (34). Dijagnoza primarne ožiljne alopecije primarno se temelji na patohistološkoj analizi bioptata vlasišta u aktivnoj fazi bolesti, odnosno prema tipu upalnog infiltrata koji okružuje folikul dlake u aktivnoj fazi bolesti, a tek sekundarno prema kliničkoj slici (34).

Upravo iz toga razloga biopsija vlasišta je ključni dijagnostički test za dijagnozu ožiljnih alopecija jer određuje dominantni upalni infiltrat potreban za klasifikaciju primarnih ožiljnih alopecija, ali može i pomoći u potvrdi ožiljnih alopecija (ako postoji dvojba) te u otkrivanju bolesti koje mogu biti uzrok sekundarnih ožiljnih alopecija. Patohistološka analiza može predstavljati veliki izazov za patologa, osobito u nedostatku detaljne anamneze, neadekvatnog uzorka te neadekvatnog načina rezanja tkiva. Glavne pogreške uključuju premale ili preplitko uzete biopsije, artefakte prilikom manipuliranja uzorkom, rezanje „kroz“ folikule te neadekvatan izbor mjesta biopsije (132). U preglednom članku Stefanato (132) se osvrće na problematiku rezanja „kroz folikule“, a kojom se može značajno umanjiti broj folikula dostupnih za analizu. Iako su vertikalni presjeci bolji od horizontalnih za uočavanje lihenoidnog infiltrata i interface dermatitisa, ključnih u postavljenju dijagnoze ožiljnih alopecija, priprema za analizu vertikalnih presjeka ima određene nedostatke (132). Naime, obzirom da dlake ne rastu nužno okomito na ravninu kože, biopsija može zahvatiti folikul tako da bude prerezan tangencijalno. Tada u jednom vertikalnom prerezu mogu biti vidljive svega 2-3 folikularne jedinice, što predstavlja oko 10 % folikula smještenih u uzorku bioptata (132).

Osim nedovoljne kvalitete bioptata kože vlasišta, veći problem predstavlja i određivanje optimalnog mjesta uzimanja biopsije. Već je naglašeno kako kod ožiljnih alopecija treba uzeti s ruba aktivne lezije. Međutim, ni na rubu lezija nisu svi dlačni folikuli nužno zahvaćeni bolešću, osobito u ranoj fazi bolesti, kada su promjene jedva vidljive golim okom.

Na složenost postavljana točne histološke dijagnoze kod klinički jasnih bolesti vlasišta je ukazao Whiting DA (133). On je u svome ispitivanju pokazao da kod klinički jasnih androgenetskih alopecija tek 67 % patohistoloških analiza (i vertikalni i horizontalni presjeci) sadrži sve potrebne kriterije za patohistološku potvrdu androgenetske alopecije (133). Ostali uzorci nisu imali dovoljno kriterija za uputne kliničke dijagnoze. Iako se u ovom ispitivanju ne radi o ožiljnim alopecijama već o neožiljnim alopecijama (androgenetska alopecija) jasno je kako nema kliničko – histološke korelacije s visokim stupnjem potvrde dijagnoze bolesti vlasišta. Upravo zbog niske vjerojatnosti postavljanja točne patohistološke dijagnoze traže se nova dijagnostička sredstva kako bi se povećala vjerojatnost postavljanja patohistološke dijagnoze.

Relativno novo dodatno dijagnostičko sredstvo u postavljanju dijagnoze vlasišta je dermatoskopija vlasišta odnosno trihoskopija (106). Trihoskopija je neinvazivna dijagnostička metoda koja uvećanjem slike strukture vlasišta od 20 do 100 puta omogućuje bolju vidljivost struktura vlasišta nedostupnih golim okom (106). Trihoskopija se temelji na dermatoskopiji, koja je postala neizostavno dijagnostičko sredstvo kod ranog otkrivanja melanoma, povećala je točnost u kliničko patološkoj korelaciji i značajno je smanjila broj nepotrebnih ekscizija tumora kože (133). Osim toga danas se u dermatokirurgiji predlaže korištenje dermatoskopa kako bi se odredilo optimalno mjesto presjeka histoloških rezova kod analize melanoma (engl. dermoscopy guided histological sectioning). Naime, Markel E i sur. (134) su pokazali da se povećava točnost dijagnoze melanoma već unutar glavne serije histološkog prereza ako se prethodno, a na osnovi dermatoskopskih kriterija, odredi mjesto za histološki rez. U dermatokirurgiji je predložen još jedan termin vezan uz dermatokirurgiju, a to je kirurgija pomognutu dermatoskopom (engl. dermoscopy guided surgery) gdje su Caresana i sur. (135) ispitivali ulogu dermatoskopije u određivanju perifernih rubova kod operativnog odstranjenja BCC-a. Naime, glavni cilj prospektinog ispitivanja u koje je bilo uključeno 200 različitih vrsta BCC-ova je bio omogućuje li dermatoskop točnije određivanje rubova tumora u usporedbi s kliničkom procjenom (135). Pokazali su da je određivanje ruba tumora s



dermatoskopom i ekscizijom od 2 mm rezultiralo s 98,5 % potpunim odstranjenjem tumora. U 131 od 200 slučajeva rubovi označeni golim okom su se poklapali s rubovima označenim dermatoskopom (135). Uz ove primjere gdje je dermatoskopija značajno poboljšala ishod procedure, jedino u ispitivanju uloge dermatoskopije kao pomoći u određivanju rubova tumora kod Moshove kirurgije tumora nije pokazala superiornost u odnosu na zlatni standard (136). Glavni cilj ispitivanja je bio hoće li dermatoskopija ubrzati određivanje kirurških rubova i time smanjiti trajanje operativnog zahvata, međutim nije bilo razlike u odnosu na kontrolnu skupinu.

Značajna uloga biopsije usmjerene dermatoskopom kod bolesti vlasišta je već poznata, osobito kod primarnih ožiljnih alopecija. Rudnicka je u svome istraživanju pokazala kako isključivo bolesnici s ožiljnom alopecijom, a u usporedbi s bolesnicima s neožiljnom alopecijom i kontrolnom skupinom, trihoskopski pokazuju bijela i eritematozno-mliječna područja bez vidljivih otvora folikula (106). Upravo su ta mliječno bijela područja patognomonična za ožiljne alopecije i omogućuju brzo i jednostavno razlikovanje ožiljnih od neožiljnih alopecija. Važno je naglasiti da ta mliječno bijela mjesta nipošto nisu mjesto uzimanja biopsije vlasišta jer ne sadrže upalni infiltrat već samo fibrozu. Nadalje, Miteva i Tosti (137) su predložile trihoskopiju kao pomoć u određivanju optimalnog mjesta biopsije kod ožiljnih alopecija. Koristeći dermatoskop, na osnovi točno određenih dermatoskopskih kriterija određivale su optimalno mjesto biopsije vlasišta. Od ukupno 80 učinjenih biopsija (25 CCCA, 26 FFA, 14 LPP i 12 DLE) histološka dijagnoza je postavljena u 78 od 80 slučajeva, odnosno u više od 95 % (137). Kliničko patološka korelacija je bila 100 % za CCCA, FFA i DLE, osim u skupini s LPP gdje je u 14 učinjenih biopsija točna podvrsta PCAS patohistološki potvrđena u 12, a u dvije je potvrđena dijagnoza ožiljne alopecije, ali bez točne podvrste bolesti (137). Glavni nedostatak studije je nepostojanje kontrolne skupine u kojoj bi se uzela biopsija s ruba promjene te bi bila vođena golim okom. I to je jedino ispitivanje koje istražuje ulogu trihoskopije u određivanju optimalnog mjesta za uzimanje biopsije.

U ovom prospektivnom, randomiziranom i kontroliranom ispitivanju sudjelovalo je 60 ispitanika. Dobna i spolna distribucija unutar skupine odgovara podacima o većoj zastupljenosti žena srednje životne dobi unutar grupe primarnih ožiljnih alopecija, osobito limfocitnima, kao i većoj dominaciji muškaraca u skupini PCAS (53). Zastupljenost kliničkih

dijagnoza u ovom ispitivanju je potvrdila dominaciju limfocitnih primarnih alopecija u odnosu na neutrofilne (53).

Testna i kontrolna skupina u ovoj studiji razlikovala se u broju ispitanika u kojih nije bilo moguće postaviti egzaktnu patohistološku dijagnozu, ali je postavljena dijagnoza ožiljne alopecije: to je uočeno u samo 1/30 ispitanika u testnoj i 10/30 ispitanika u kontrolnoj skupini. Nadalje, dvije skupine su se razlikovale i u udjelu ispitanika s pojedinim patohistološkim dijagnozama: LPP i DLE su i dalje bile prevladavajuće dijagnoze, no zabilježene su u ukupno 26/30 bolesnika u testnoj (slično kliničkim uputnim dijagnozama) i u samo 15/30 bolesnika u kontrolnoj skupini, tj. znatno manje nego što je to slučaj s uputnim kliničkim dijagnozama. Najveća razlika između kliničke i patohistološke dijagnoze u toj skupini uočena je za dijagnozu LPP-a, klinički je postavljena u 20/30 ispitanika, a patohistološki u 11/30. To je usporedivo s ispitivanjem Miteve i Tosti gdje je najveće razmimoilaženje između kliničko histološke korelacije bilo u skupini LPP-a (136). U skupini u kojih su pregled i biopsija obavljani uz pomoć dermatoskopa u 29/30 bolesnika bila je moguća egzaktna patohistološka dijagnoza dok je to bio slučaj u 19/30 bolesnika u kontrolnoj skupini, bez uporabe dermatoskopa (nepodešena razlika proporcija (rizika) 33,3 % i nepodešeni relativni rizik 1:53).

Multivarijatnom analizom uz prilagodbu za dob, spol i uputnu dijagnozu pregled i biopsija uz uporabu dermatoskopa povećava vjerojatnost egzaktne patohistološke dijagnoze za oko 48 % (RR 1,48) čime je potvrđen glavni cilj (hipoteza) ispitivanja.

Nadalje, s obzirom na prevladavajuće dvije dijagnoze i među uputnim kliničkim i među patohistološkim (LPP, DLE) i s obzirom na njihove kliničke karakteristike, dijagnoze su za potrebu ove analize kategorizirane na tri razine: LPP, DLE ili „ostalo“. U skupini u kojoj je rabljen dermatoskop opažena podudarnost uputne kliničke i patohistološke dijagnoze iznosila je 96,7 %. Prema tome, biopsija vođena dermatoskopom kao samostalna metoda ima visoku vjerojatnost postavljanja točne dijagnoze i ostavlja otvoreno pitanje uloge DIF u dijagnozi primarnih ožiljnih alopecija. Tim više što je uzimanje uzorka za DIF predstavlja invazivni postupak za bolesnika, a rezultati nisu pokazali značajnu ulogu u postavljanju dijagnoze ožiljnih alopecija. Zaključci ovog ispitivanja su slični zaključcima Trachsler S i Trueb RM (138).

Nadalje, Maxwellov test homogenosti potvrđuje je da je podudarnost visoka za sve uputne kliničke dijagnoze: od 17 LPP dijagnoza, 15 je potvrđeno, za 1 je ustanovljeno da se radi o DLE-u, a za 1 nije bilo moguće dati točnu patohistološku dijagnozu; sve uputne DLE dijagnoze su potvrđene. U kontrolnoj skupini podudarnost između uputne kliničke i patohistološke dijagnoze bila je umjerena (78,3 %. Maxwellov test ukazuje na nehomogenost). Od 20 uputnih LPP dijagnoza samo je 11 potvrđeno, od 5 uputih DLE dijagnoza 3 su potvrđene.

Idealna dijagnostička metoda trebala bi između ostaloga biti neinvazivna pa bi trihoskopija bila vrlo interesantna kao metoda koja bi potencijalno mogla zamijeniti biopsiju. U tom kontekstu smo učinili dodatnu analizu testne skupine, te izračunali specifičnost i osjetljivost za uputnu kliničku dijagnozu LPP-a, odnosno DLE-a. Uputna klinička dijagnoza LPP ima osjetljivost 100 % (95%CI 78-100) i specifičnost od 86,7 % (95%CI 59.5-98.3) za patohistološku dijagnozu LPP: pozitivna prediktivna vrijednost uputne kliničke dijagnoze LPP-a za patohistološku dijagnozu LPP iznosi 88,3 % (95%CI 63,6-98,5), odnosno 88,3 % je vjerojatno da se doista (patohistološki) radi o LPP-u. Vjerojatnost da se ne radi o LPP-u iznosi 11,7 %. Negativna prediktivna vrijednost je 100 % (95%CI 78.2-100): ako pregled dermatoskopom isključuje LPP – praktično izvjesno se ne radi o LPP-u. Uz podešenje za dob i spol, predviđena vjerojatnost patohistološke dijagnoze LPP ako je klinička dijagnoza LPP iznosi 99,7 %. Drugim riječima, ako smo dermoskopskim kriterijima isključili LPP, u našoj grupi nije bilo potrebno raditi biopsiju.

Isto je učinjeno i za uputnu kliničku dijagnozu DLE za koju trihoskopija ima osjetljivost 91 % (95%CI 58.7-99.8) i specifičnost od 100 % (95%CI 69.1-100). Pozitivna prediktivna vrijednost uputne kliničke dijagnoze DLE za patohistološku dijagnozu DLE iznosi 100 % (95%CI 69,2-100 %), odnosno 100 % je vjerojatno da se doista (patohistološki) radi o DLE-u. Negativna prediktivna vrijednosti iznosi 95 % (95%CI 75.1-99.9): ako pregled dermatoskopom isključuje DLE,  $\leq 5$  % je vjerojatno da se radi o DLE-u. Drugim riječima, u našoj skupini, ako nije bilo dermatoskopskih kriterija za DLE, nije bilo ni potrebno raditi biopsiju. Uz prilagodbu za dob i spol, predviđena vjerojatnost patohistološke dijagnoze DLE ako je klinička dijagnoza DLE iznosi 100 %. U skupini u kojoj je pregled obavljen bez uporabe dermatoskopa sve su te vrijednosti izrazito niže i praktično nevažne. Ograničenost ovog ispitivanja je mali broj ispitanika, no rezultati su ohrabrujući te je potrebno napraviti

daljna ispitivanja na većem broju ispitanika kako bi se rezultati mogli primijeniti na opću populaciju.

Drugim riječima, rezultati dodatnih analiza ukazuju da postoji dobar potencijal da za dijagnoze LPP i DLE pregled dermatoskopom može u potpunosti isključiti potrebu za biopsijom u smislu potvrđne dijagnoze.

Zaključno, rezultati ove studije potvrdili su značajnu ulogu trihoskopije u izboru mjesta biopsije vlasišta u cilju potvrde dijagnoze primarne ožiljne alopecije, što je bio opći cilj istraživanja. Nadalje, potvrdili su postojeće dermatoskopske kriterije za pojedine primarne ožiljne alopecije i utvrdili njihovu korelaciju s patohistološkom dijagnozom, što su bili specifični ciljevi ovog istraživanja.

Rezultati ukazuju na jasne mogućnosti trihoskopije kao moguće dijagnostičke, a ne samo pomoćne metode.

## 7. Zaključak

Na temelju rezultata ovog istraživanja može se zaključiti:

- pregled i biopsija uz uporabu dermatoskopa povećava vjerojatnost točne patohistološke dijagnoze za oko 48 % u usporedbi s pregledom i biopsijom bez dermatoskopa što je statistički značajna razlika (RR (95 % CI) 1.48 %,  $p = 0.004$ )
- upotreba dermatoskopa utječe na podudarnost uputne kliničke dijagnoze i patohistološke dijagnoze:
  - u skupini u kojoj je rabljen dermatoskop opažena podudarnost uputne kliničke i patohistološke dijagnoze iznosila je 96,7 %
  - u kontrolnoj skupini podudarnost između uputne kliničke i patohistološke dijagnoze bila je umjerena (78,3 %)
- biopsija vođena dermatoskopom osigurava potvrdu patohistološke dijagnoze u 96.7 % slučajeva i prema tome ne zahtjeva dodatnu potvrdu dijagnoze nekom dodatnom metodom
- uporaba dermatoskopa u pregledu može isključiti potrebu za biopsijom u slučaju najčešćih dijagnoza, tj. LPP i DLE:
  - uputna klinička dijagnoza LPP-a ima osjetljivost 100 % (95%CI 78-100) i specifičnost od 86,7 % (95%CI 59.5-98.3) za patohistološku dijagnozu LPP:
    - pozitivna prediktivna vrijednost uputne kliničke dijagnoze LPP-a za patohistološku dijagnozu LPP iznosi 88,3 % (95%CI 63,6-98,5), odnosno 88,3 % je vjerojatno da se doista (patohistološki) radi o LPP-u
    - vjerojatnost da se ne radi o LPP iznosi 11,7 %
    - negativna prediktivna vrijednost je 100 % (95%CI 78.2-100): ako pregled dermatoskopom isključuje LPP – praktično izvjesno se ne radi o LPP-u
  - uputna klinička dijagnoza DLE ima osjetljivost 91 % (95%CI 58.7-99.8) i specifičnost od 100 % (95%CI 69.1-100) za patohistološku dijagnozu DLE:
    - pozitivna prediktivna vrijednost uputne kliničke dijagnoze DLE za patohistološku dijagnozu DLE iznosi 100 % (95%CI 69,2-100 %), odnosno 100 % je vjerojatno da se doista (patohistološki) radi o DLE-u
    - negativna prediktivna vrijednosti iznosi 95 % (95%CI 75,1-99,9): ako pregled dermatoskopom isključuje DLE,  $\leq 5$  % je vjerojatno da se radi o DLE-u

- uz prilagodbu za dob i spol, predviđena vjerojatnost patohistološke dijagnoze LPP ako je klinička dijagnoza LPP iznosi 99,7 %
- uz prilagodbu za dob i spol, predviđena vjerojatnost patohistološke dijagnoze DLE-a ako je klinička dijagnoza DLE iznosi 100 %

## 8. Kratki sadržaj na hrvatskom jeziku

Ožiljne alopecije su rijetka, ali značajna skupina bolesti jer uzrokuju nepovratno oštećenje folikula dlake što dovodi do zamjene pilosebacealnog aparata fibroznim tkivom, a time i do trajnog gubitka kose. Upravo zbog nepovratnog oštećenja potrebno je što ranije dijagnosticirati bolest i započeti liječenje. Postavljanje dijagnoze i liječenje se temelji na klasifikaciji ožiljnih alopecija prema radnoj klasifikaciji koju je stvorila grupa stručnjaka na skupu u organizaciji North American Hair Research Societya (NAHRS) u veljači 2001.godine, a koja se primarno temelji na patohistološkoj analizi bioptata iz aktivne faze bolesti, odnosno prema tipu upalnog infiltrata koji okružuje folikul dlake u aktivnoj fazi bolesti te sekundarno prema kliničkoj slici.

Biopsija vlasišta je ključni dijagnostički test za dijagnozu ožiljnih alopecija jer određuje dominantni upalni infiltrat potreban za klasifikaciju primarnih ožiljnih alopecija. Glavne pogreške uključuju premale ili preplitko uzete biopsije, artefakte prilikom manipuliranja uzorkom, rezanje „kroz“ folikule te neadekvatan izbor mjesta biopsije. Bez obzira na klinički relativno jasnu kliničku sliku ožiljne alopecije, nije jednostavno odrediti mjesto biopsije, tim više što nisu svi folikuli zahvaćeni bolešću. Upravo zbog toga je potrebno preciznije odrediti mjesto uzimanja biopsije.

Hipoteza ovog istraživanja je bila sljedeća: koristeći trihoskopiju moguće je odrediti optimalno mjesto biopsije vlasišta kod primarnih ožiljnih alopecija i time povećati vjerojatnost patohistološke dijagnoze. Ovim istraživanjem su analizirani patohistološki uzorci 60 kliničkih ožiljnih alopecija, od kojih je 30 biopsija uzeto s ruba lezije, a mjesto određeno golim okom, a u 30 slučajeva je mjesto određeno koristeći dermatoskop, a na osnovi poznatih dermoskopskih kriterija za ožiljne alopecije. Na temelju rezultata može se zaključiti da pregled i biopsija uz uporabu dermatoskopa povećava vjerojatnost točne patohistološke dijagnoze za oko 48 % u usporedbi s pregledom i biopsijom bez dermatoskopa.

Zaključno, rezultati studije potvrdili su značajnu ulogu trihoskopije u izboru mjesta biopsije vlasišta u cilju potvrde dijagnoze primarne ožiljne alopecije. Uz to, rezultati ukazuju na jasan potencijal trihoskopije kao moguće dijagnostičke, a ne samo pomoćne metode.

## **9. Kratki sadržaj na engleskom jeziku**

Primary cicatricial alopecias (PCAs) are a rare and poorly understood group of disorders that result in replacement of pilosebaceous unit with fibrous tissue which leads to permanent hair loss and therefore significantly affects the quality of life. The aim of treatment, currently, remains to reduce symptoms and to slow or stop PCA progression, namely the scarring process. Early treatment is the key to minimizing the extent of permanent alopecia. The diagnosis and therefore treatment are based on the Classification of scarring alopecia created by a group of experts from the North American Hair Research Society (NAHRS) at a meeting organized in February 2001. The classification is based on a clinical picture and a pathohistological analysis of the biopsies from the active phase of the disease. Scalp biopsy is the key diagnostic test for diagnosis of PCA because it determines the dominant inflammatory infiltration in active phase of the disease. However, pathohistological interpretation of scalp biopsy can be a major challenge for the pathologist, especially in the absence of detailed anamnesis, inadequate samples, inadequate tissue cuts and an inadequately chosen biopsy site. Although it is known that the biopsy should be taken from the edge of the active lesion, not all the follicles on the edges of the lesion are affected by the disease, especially at the early stage, when the changes are barely visible to the naked eye. Tools to increase the diagnostic accuracy of scalp biopsy are needed. The hypothesis of this study is that the trichoscopy is useful in determining the optimal site for scalp biopsies in primary scarring alopecia, thereby increasing the probability of exact pathohistological diagnosis. This study investigated the pathohistological interpretation of 60 primary scarring alopecia, of which 30 were taken from the edge of the lesion and the site was chosen by the naked eye, and in 30 cases the biopsy was guided with dermatoscope. Based on the results of the study it can be concluded that the examination and dermoscopy guided biopsy increases the probability of an exact histopathological diagnosis by 48% compared with examination and biopsy without dermoscopy.

The results of additional analyzes showed that there is a good potential of trichoscopy to completely rule out the need for biopsy in terms of confirmatory diagnosis LPP and DLE.

To conclude, the results of our study confirmed the important role of trihoscopy in determining the biopsy site in order to confirm the diagnosis of primary scarring alopecia. In



addition, the results indicate a clear potential of trihoscopy as a possible diagnostic and not just auxiliary method.

## 10. Popis literature

1. Buffoli B, Rinaldi F, Labanca M, Sorbellini E, Trink A, Guanziroli E, i sur. The human hair: From anatomy to physiology. *Int J Dermatol*. 2014 Mar;53(3):331-41.
2. Chuong CM, Nickoloff BJ, Elias PM, Goldsmith LA, Macher E, Maderson PA, i sur. What is the 'true' function of skin? *Exp Dermatol*. 2002 Apr;11(2):159-87.
3. Maderson PFA. Mammalian skin evolution: a reevaluation. *Exp Dermatol*. 2003;12(3):233–6.
4. Liu LY, King BA, Craiglow BG. Health-related quality of life (HRQoL) among patients with alopecia areata (AA): A systematic review. *J Am Acad Dermatol*. 2016 Oct;75(4):806-12.
5. Han S-H, Byun J-W, Lee W-S, Kang H, Kye Y-C, Kim K-H, i sur. Quality of life assessment in male patients with androgenetic alopecia: result of a prospective, multicenter study. *Ann Dermatol*. 2012 Aug;24(3):311-8.
6. Williamson D, Gonzalez M, Finlay AY. The effect of hair loss on quality of life. *J Eur Acad Dermatol Venereol*. 2001 Mar;15(2):137-9.
7. Hadshiew IM, Foitzik K, Arck PC, Paus R. Burden of hair loss: Stress and the underestimated psychosocial impact of telogen effluvium and androgenetic alopecia. *J Invest Dermatol*. 2004 Sep;123(3):455-7.
8. Kingsley DH, Thorn E. Cosmetic hair treatments improve quality of life in women with female pattern hair loss. *J Appl Cosmetol*. 2012;30(2):49–59.
9. Chiang YZ, Bundy C, Griffiths CEM, Paus R, Harries MJ. The role of beliefs: Lessons from a pilot study on illness perception, psychological distress and quality of life in patients with primary cicatricial alopecia. *Br J Dermatol*. 2015;172(1):130–7.
10. Sennett R, Rendl M. Mesenchymal-epithelial interactions during hair follicle morphogenesis and cycling. *Semin Cell Dev Biol*. 2012;23(8):917–27.
11. Lavker RM, Sun T-T, Oshima H, Barrandon Y, Akiyama M, Ferraris C, i sur. Hair Follicle Stem Cells. *J Investig Dermatol Symp Proc*. 2003 Jun;8(1):28-38.

12. Rogers GE. Hair follicle differentiation and regulation. *Int J Dev Biol.* 2004;48(2-3):163-70
13. Taylor G, Lehrer MS, Jensen PJ, Sun TT, Lavker RM. Involvement of follicular stem cells in forming not only the follicle but also the epidermis. *Cell.* 2000 Aug 18;102(4):451-61.
14. Van Neste D, Tobin DJ. Hair cycle and hair pigmentation: Dynamic interactions and changes associated with aging. *Micron.* 2004;35(3):193-200.
15. Peus D, Pittelkow MR. Growth factors in hair organ development and the hair growth cycle. *Dermatol Clin.* 1996;14(4):559–72.
16. Krause K, Foitzik K. Biology of the Hair Follicle: The Basics. *Semin Cutan Med Surg.* 2006 Mar;25(1):2-10.
17. Blume-Peytavi U, Vogt A. Human hair follicle: Reservoir function and selective targeting. *Br J Dermatol.* 2011 Oct;165:13-7.
18. Goodier M, Hordinsky M. Normal and aging hair biology and structure ‘Aging and Hair’. *Curr Probl Dermatol.* 2015;47:1-9.
19. Oshima H, Rochat A, Kedzia C, Kobayashi K, Barrandon Y. Morphogenesis and renewal of hair follicles from adult multipotent stem cells. *Cell.* 2001 Jan 26;104(2):233-45.
20. Harries MJ, Paus R. The pathogenesis of primary cicatricial alopecias. *Am J Pathol.* 2010 Nov;177(5):2152-62.
21. Bolduc C, Sperling LC, Shapiro J. Primary cicatricial alopecia: Other lymphocytic primary cicatricial alopecias and neutrophilic and mixed primary cicatricial alopecias. *J Am Acad Dermatol.* 2016 Dec;75(6):1101-17.
22. Rongioletti F, Christana K. Cicatricial (Scarring) Alopecias. *Am J Clin Dermatol.* 2012;13(4):247–60.
23. Otberg N. Primary cicatricial alopecias. *Dermatol Clin.* 2013 Jan;31(1):155-66.
24. Tan E, Martinka M, Ball N, Shapiro J. Primary cicatricial alopecias: Clinicopathology of 112 cases. *J Am Acad Dermatol.* 2004 Jan;50(1):25-32.
25. Paus R1, Cotsarelis G. The biology of hair follicles. *N Engl J Med.* 1999 Aug 12;341(7):491-7.

26. Medawar PB. Immunity to homologous grafted skin; the fate of skin homografts transplanted to the brain, to subcutaneous tissue, and to the anterior chamber of the eye. *Br J Exp Pathol.* 1948;129(1942):58–69.
27. Harries MJ, Meyer KC, Chaudhry IH, Griffiths CEM, Paus R. Does collapse of immune privilege in the hair-follicle bulge play a role in the pathogenesis of primary cicatricial alopecia? *Clin Exp Dermatol.* 2010 Aug;35(6):637-44.
28. Rosenblum MD, Olasz EB, Yancey KB, Woodliff JE, Lazarova Z, Gerber KA, i sur. Expression of CD200 on epithelial cells of the murine hair follicle: A role in tissue-specific immune tolerance? *J Invest Dermatol.* 2004 Nov;123(5):880-7.
29. Wenzel J, Zahn S, Mikus S, Wiechert A, Bieber T, Tüting T. The expression pattern of interferon-inducible proteins reflects the characteristic histological distribution of infiltrating immune cells in different cutaneous lupus erythematosus subsets. *Br J Dermatol.* 2007 Oct;157(4):752-7.
30. Karnik P, Tekeste Z, McCormick TS, Gilliam AC, Price VH, Cooper KD, i sur. Hair follicle stem cell-specific PPARgamma deletion causes scarring alopecia. *J Invest Dermatol.* 2009 May;129(5):1243-57.
31. Mirmirani P, Karnik P. Lichen planopilaris treated with a peroxisome proliferator activated receptor gamma agonist. *Arch Dermatol.* 2009;145(12):1363–6.
32. Harries MJ, Meyer K, Chaudhry I, E Kloeppe J, Poblet E, Griffiths CEM, i sur. Lichen planopilaris is characterized by immune privilege collapse of the hair follicle's epithelial stem cell niche. *J Pathol.* 2013;231(2):236–47.
33. Spring P, Spanou Z, De Viragh PA. Lichen planopilaris treated by the peroxisome proliferator activated receptor- $\gamma$  agonist pioglitazone: Lack of lasting improvement or cure in the majority of patients. *J Am Acad Dermatol.* 2013;69(5):830–2.
34. Olsen EA, Bergfeld WF, Cotsarelis G, Price VH, Shapiro J, Sinclair R, i sur. Summary of North American Hair Research Society (NAHRS) - Sponsored workshop on cicatricial alopecia, Duke University Medical Center, February 10 and 11, 2001. *J Am Acad Dermatol.* 2003 Jan;48(1):103-10.
35. Fabbri P, Amato L, Chiarini C, Moretti S, Massi D. Scarring alopecia in discoid lupus

- erythematosus: A clinical, histopathologic and immunopathologic study. *Lupus*. 2004;13(6):455–62.
36. Jean L. Bolognia, MD, Julie V. Schaffer, MD, Lorenzo Cerroni. *Dermatology*. 4 izd. Elsevier; New York; 2017.
37. Hordinsky M. Cicatricial alopecia: Discoid lupus erythematosus. *Dermatol Ther*. 2008 Jul-Aug;21(4):245-8.
38. Baibergenova A, Donovan J. Lichen planopilaris: update on pathogenesis and treatment. *Skinmed*. 2013;11(3):161–5.
39. Kossard S, Lee MS, Wilkinson B. Postmenopausal frontal fibrosing alopecia: A frontal variant of lichen planopilaris. *J Am Acad Dermatol*. 1997;36(1):59–66.
40. Samrao A, Chew AL, Price V. Frontal fibrosing alopecia: A clinical review of 36 patients. *Br J Dermatol*. 2010;163(6):1296–300.
41. Ladizinski B, Bazakas A, Selim MA, Olsen EA. Frontal fibrosing alopecia: A retrospective review of 19 patients seen at Duke University. *J Am Acad Dermatol*. 2013 May;68(5):749-55.
42. MacDonald A, Clark C, Holmes S. Frontal fibrosing alopecia: A review of 60 cases. *J Am Acad Dermatol*. 2012 Nov;67(5):955-61.
43. Donati A. Frontal fibrosing alopecia and sunscreens: cause or consequence? *Br J Dermatol*. 2016 Oct;175(4):675-6.
44. Katoulis AC, Diamanti K, Sgouros D, Liakou AI, Alevizou A, Bozi E, i sur. Frontal Fibrosing Alopecia and Vitiligo: Coexistence or True Association? *Skin Appendage Disord*. 2017 Jan;2(3-4):152-5.
45. Miteva M, Aber C, Torres F, Tosti A. Frontal fibrosing alopecia occurring on scalp vitiligo: report of four cases. *Br J Dermatol*. 2011 Aug;165(2):445-7.
46. Lin J, Valdebran M, Bergfeld W, Conic RZ, Piliang M, Atanaskova Mesinkovska N. Hypopigmentation in frontal fibrosing alopecia. *J Am Acad Dermatol*. 2017 Jun;76(6):1184-6.
47. Berliner JG, McCalmont TH, Price VH, Berger TG. Frontal fibrosing alopecia and lichen

planus pigmentosus. *J Am Acad Dermatol*. 2014 Jul;71(1):26-7.

48. Kossard S. Manuscript No 19-00107 Frontal Fibrosing Alopecia, Just Lichen Planopilaris? *J Am Acad Dermatol*. 2019 Apr 9. doi: 10.1016/j.jaad.2019.02.072. [Epub ahead of print]

49. Tziotzios C, Stefanato CM, McGrath JA, Fenton DA. Frontal fibrosing alopecia should be renamed to lichen planopilaris of Kossard. *J Am Acad Dermatol*. 2019 Apr 9. doi: 10.1016/j.jaad.2019.03.090. [Epub ahead of print]

50. Graham-Little E. Lichen Planus, Lichen Spinulosus and Cicatricial Alopecia. (2) Lichen Scrofulosorum. (3) Micro-sporide simulating Lichen Spinulosus. *Proc R Soc Med*. 1932 Feb;25(4):384.

51. Kluger N, Assouly P. Pseudopelade de Brocq. *Ann Dermatol Venereol*. 2011 May;138(5):430-3.

52. Silvers DN, Katz BE, Young AW. Pseudopelade of Brocq is lichen planopilaris: report of four cases that support this nosology. *Cutis*. 1993 Feb;51(2):99-105

53. Dlova NC, Salkey KS, Callender VD, McMichael AJ. Central Centrifugal Cicatricial Alopecia: New Insights and a Call for Action. *J Investig Dermatol Symp Proc*. 2017 Oct;18(2):54-6.

54. Harries MJ, Trueb RM, Tosti A, Messenger AG, Chaudhry I, Whiting DA, i sur. How not to get scar(r)ed: Pointers to the correct diagnosis in patients with suspected primary cicatricial alopecia. *Br J Dermatol*. 2009;160(3):482–501.

55. Maranda EL, Simmons BJ, Nguyen AH, Lim VM, Keri JE. Treatment of Acne Keloidalis Nuchae: A Systematic Review of the Literature. *Dermatol Ther*. 2016 Sep;6(3):363-78.

56. Starace M, Patrizi A, Piraccini B. Visualization of hair bulbs through the scalp: A trichoscopic feature of erosive pustular dermatitis of the scalp. *Int J Trichology*. 2016 Apr-Jun;8(2):91-3.

57. Olsen EA, Stenn K, Bergfeld W, Cotsarelis G, Price V, Shapiro J, i sur. Update on cicatricial alopecia. *J Investig Dermatol Symp Proc*. 2003 Jun;8(1):18-9.

58. J. Eduardo Calonje, Thomas Brenn, Alexander Lazar, Phillip McKee. McKee's Pathology of the Skin. 4 izd. New York 2011.

59. Fung MA, Sharon VR, Ratnarathorn M, Konia TH, Barr KL, Mirmirani P. Elastin staining patterns in primary cicatricial alopecia. *J Am Acad Dermatol*. 2013 Nov;69(5):776-82.
60. Mahesh Kumar U, Ramling Yelikar B. The spectrum of histopathological lesions in scarring alopecia: A prospective study. *J Clin Diagnostic Res*. 2013;7(7):1372–6.
61. Esteban-Lucía L, Molina-Ruiz AM, Requena L. Actualización en alopecia frontal fibrosante. *Actas Dermosifiliogr*. 2017 May;108(4):293-304.
62. Matard B, Cavelier-Balloy B, Reygagne P. Epidermal psoriasiform hyperplasia, an unrecognized sign of folliculitis decalvans: A histological study of 26 patients. *J Cutan Pathol*. 2017 Apr;44(4):352-7.
63. Ioannides D, Bystryń JC. Immunofluorescence abnormalities in lichen planopilaris. *ArchDermatol*. 1992;128(2):214–6.
64. Cevasco NC, Bergfeld WF, Remzi BK, de Knott HR. A case-series of 29 patients with lichen planopilaris: The Cleveland Clinic Foundation experience on evaluation, diagnosis, and treatment. *J Am Acad Dermatol*. 2007;57(1):47–53.
65. Lyakhovitsky A, Amichai B, Sizopoulou C, Barzilai A. A case series of 46 patients with lichen planopilaris: Demographics, clinical evaluation, and treatment experience. *J Dermatolog Treat*. 2015;26(3):275–9.
66. Iorizzo M, Tosti A. Frontal Fibrosing Alopecia: An Update on Pathogenesis, Diagnosis, and Treatment. *Am J Clin Dermatol*. 2019 Jan 19. doi: 10.1007/s40257-019-00424-y. [Epub ahead of print]
67. Pirmez R, Abraham LS, Duque-Estrada B, Damasco P, Farias DC, Kelly Y, i sur. Trichoscopy of Steroid-Induced Atrophy. *Skin Appendage Disord*. 2017 Oct;3(4):171-4.
68. Milam EC, Ramachandran S, Jr AGF. Treatment of Scarring Alopecia in Discoid Variant of Chronic Cutaneous Lupus Erythematosus With Tacrolimus Lotion, 0.3%. *JAMA Dermatol*. 2015 Oct;151(10):1113-6.
69. Jessop S, Whitelaw D, Jordaan F. Drugs for discoid lupus erythematosus. *Cochrane Database Syst Rev* [Internet]. 2000;(5). [pristupljeno 20.11.2018]

Dostupno na:

<https://www.cochranelibrary.com/cdsr/doi/10.1002/14651858.CD002954/epdf/abstract>

70. Gupta AK, Carviel JL. Meta-analysis of efficacy of platelet-rich plasma therapy for androgenetic alopecia. *J Dermatolog Treat.* 2017 Feb;28(1):55-8.
71. Bolanča Ž, Goren A, Getaldić-Švarc B, Vučić M, Šitum M. Platelet-rich plasma as a novel treatment for lichen planopilaris. *Dermatol Ther.* 2016;29(4):233–5.
72. González R, Moffatt G, Hagner A, Sinha S, Shin W, Rahmani W, i sur. Platelet-derived growth factor signaling modulates adult hair follicle dermal stem cell maintenance and self-renewal. *NPJ Regen Med.* 2017 Apr 14;2:11.
73. Ljubojevic S, Pasic A, Lipozencic J, Skerlev M. Perifolliculitis capitis abscedens et suffodiens. *J Eur Acad Dermatol Venereol.* 2005 Nov;19(6):719-21.
74. Vañó-Galván S, Molina-Ruiz AM, Fernández-Crehuet P, Rodrigues-Barata AR, Arias-Santiago S, Serrano-Falcón C, i sur. Folliculitis decalvans: A multicentre review of 82 patients. *J Eur Acad Dermatology Venereol.* 2015;29(9):1750–7.
75. Tietze JK, Heppt M V., Von Preußen A, Wolf U, Ruzicka T, Wolff H, i sur. Oral isotretinoin as the most effective treatment in folliculitis decalvans: A retrospective comparison of different treatment regimens in 28 patients. *J Eur Acad Dermatology Venereol.* 2015;29(9):1816–21.
76. Kuhn A, Becker-Wegerich PM, Ruzicka T, Lehmann P. Successful treatment of discoid lupus erythematosus with argon laser. *Dermatology.* 2000;201(2):175-7.
77. Wang C, Fortin RP, Li Y, Panaritis T, Gans M EJ. Discontinuation of antimalarial drugs in systemic lupus erythematosus. *J Reum.* 1999;4(Apr 26):808–15.
78. Islam MN, Hossain M, Haq SA, Alam MN, Ten Klooster PM, Rasker JJ. Efficacy and safety of methotrexate in articular and cutaneous manifestations of systemic lupus erythematosus. *Int J Rheum Dis.* 2012;15(1):62–8.
79. Lospinoso DJ, Fernelius C, Edhegard KD, Finger DR, Arora NS. Lupus erythematosus/lichen planus overlap syndrome: Successful treatment with acitretin. *Lupus.* 2013;22(8):851–4.
80. Chasset F, Tounsi T, Cesbron E, Barbaud A, Francès C, Arnaud L. Efficacy and tolerance



- profile of thalidomide in cutaneous lupus erythematosus: *J Am Acad Dermatol*. 2018 Feb;78(2):342-50.
81. Baret I, De Haes P. Thalidomide: Still an important second-line treatment in refractory cutaneous lupus erythematosus? *J Dermatolog Treat*. 2015;26(2):173–7.
82. Magno Pereira V, Andrade C, Figueira R, Faria G, Jasmins L. Infliximab-Induced Lupus: A Case Report. *GE Port J Gastroenterol*. 2016;84–8.
83. Chiang C, Sah D, Cho BK, Ochoa BE, Price VH. Hydroxychloroquine and lichen planopilaris: Efficacy and introduction of Lichen Planopilaris Activity Index scoring system. *J Am Acad Dermatol*. 2010;62(3):387–92.
84. Naeini FF, Saber M, Asilian A, Hosseini SM. Clinical Efficacy and Safety of Methotrexate versus Hydroxychloroquine in Preventing Lichen Planopilaris Progress: A Randomized Clinical Trial. *Int J Prev Med*. 2017 May 25;(8):37.
85. Bulbul Baskan E, Yazici S. Treatment of lichen planopilaris: methotrexate or cyclosporine a therapy? *Cutan Ocul Toxicol*. 2018 Jun;37(2):196-9.
86. Baibergenova A, Walsh S. Use of pioglitazone in patients with lichen planopilaris. *J Cutan Med Surg*. 2012 Mar-Apr;16(2):97-100.
87. Harries MJ, Paus R. Scarring alopecia and the PPAR-gamma connection. *J Invest Dermatol*. 2009 May;129(5):1066-70.
88. d'Ovidio R, Rossi A, Di Prima TM. Therapeutic hotline. Effectiveness of the association of cetirizine and topical steroids in lichen planus pilaris--an open-label clinical trial. *Dermatol Ther*. 2010;23(5):547–52.
89. Rossi A, Campo D, Fortuna MC, Garelli V, Pranteda G, De Vita G, i sur. A preliminary study on topical cetirizine in the therapeutic management of androgenetic alopecia. *J Dermatolog Treat*. 2018 Mar;29(2):149-51.
90. Donovan JC. Finasteride-mediated hair regrowth and reversal of atrophy in a patient with frontal fibrosing alopecia. *JAAD Case Rep*. 2015 Sep 30;1(6):353-5.
91. Patel M, Harrison S, Sinclair R. Drugs and Hair Loss. *Dermatol Clin*. 2013 Jan;31(1):67-73.

92. Fernández-Torres R, Paradela S, Valbuena L, Fonseca E. Infliximab-induced lichen planopilaris. *Ann Pharmacother.* 2010;44(9):1501–3.
93. Mubki T, Rudnicka L, Olszewska M, Shapiro J. Evaluation and diagnosis of the hair loss patient: part II. Trichoscopic and laboratory evaluations. *J Am Acad Dermatol.* 2014 Sep;71(3):431.
94. Mubki T, Rudnicka L, Olszewska M, Shapiro J. Evaluation and diagnosis of the hair loss patient: part I. History and clinical examination. *J Am Acad Dermatol.* 2014 Sep;71(3):415.
95. McDonald KA, Shelley AJ, Colantonio S, Beecker J. Hair pull test: Evidence-based update and revision of guidelines. *J Am Acad Dermatol.* 2017 Mar;76(3):472-7.
96. Knopp E. The scalp biopsy for hair loss and its interpretation. *Semin Cutan Med Surg.* 2015 Jun;34(2):57-66.
97. Sperling LC, Cowper SE. The Histopathology of Primary Cicatricial Alopecia. *Semin Cutan Med Surg.* 2006 Mar;25(1):41-50.
98. Conic RRZ, Piliang M, Bergfeld W, Atanaskova-Mesinkovska N. Vitamin D Status in Scarring and Non-Scarring Alopecia. *J Am Acad Dermatol.* 2018 Apr 21. doi: 10.1016/j.jaad.2018.04.032. [Epub ahead of print]
99. Brankov N, Conic RZ, Atanaskova-Mesinkovska N, Piliang M, Bergfeld WF. Comorbid conditions in lichen planopilaris: A retrospective data analysis of 334 patients. *Int J Womens Dermatol.* 2018 Jun 7;4(3):180-4.
100. Atanaskova Mesinkovska N, Brankov N, Piliang M, Kyei A, Bergfeld WF. Association of lichen planopilaris with thyroid disease: A retrospective case-control study. *J Am Acad Dermatol.* 2014 May;70(5):889-92.
101. Fertig RM, Hu S, Maddy AJ, Balaban A, Aleid N, Aldahan A, i sur. Medical comorbidities in patients with lichen planopilaris, a retrospective case-control study. *Int J Dermatol.* 2018 Jul;57(7):804-9.
102. Braun RP, Halpern AC, Jaimes N, Harald J, Malvey J, Menzies SW, i sur. *HHS Public Access.* 2017;152(7):798–806.
103. Lallas A, Kyrgidis A, Tzellos TG, Apalla Z, Karakyriou E, Karatolias A, i sur. Accuracy of dermoscopic criteria for the diagnosis of psoriasis, dermatitis, lichen planus and pityriasis

rosea. *Br J Dermatol*. 2012 Jun;166(6):1198-205.

104. Scanni G. Human phthiriasis. Can dermoscopy really help dermatologists? Entodermoscopy: a new dermatological discipline on the edge of entomology. *G Ital Dermatol Venereol*. 2012 Feb;147(1):111-7.

105. Rakowska A, Slowinska M, Kowalska-Oledzka E, Rudnicka L. Trichoscopy in genetic hair shaft abnormalities. *J Dermatol Case Rep*. 2008 Jul 7;2(2):14-20.

106. Rudnicka L, Rakowska A, Olszewska M. Trichoscopy. How It May Help the Clinician. *Dermatol Clin*. 2013 Jan;31(1):29-41.

107. Rakowska A. Trichoscopy (hair and scalp videodermoscopy) in the healthy female. Method standardization and norms for measurable parameters. *J Dermatol Case Rep*. 2009 Apr 5;3(1):14-9.

108. de Lacharrière O, Deloche C, Misciali C, Piraccini BM, Vincenzi C, Bastien P, i sur. Hair diameter diversity: a clinical sign reflecting the follicle miniaturization. *Arch Dermatol*. 2001 May;137(5):641-6.

109. Rakowska A, Slowinska M, Kowalska-Oledzka E, Olszewska M, Rudnicka L. Dermoscopy in female androgenic alopecia: method standardization and diagnostic criteria. *Int J Trichology*. 2009 Jul;1(2):123-30.

110. Abraham LS, Piñeiro-Maceira J, Duque-Estrada B, Barcaui CB, Sodr  CT. Pinpoint white dots in the scalp: dermoscopic and histopathologic correlation. *J Am Acad Dermatol*. 2010 Oct;63(4):721-2.

111. Rudnicka L, Rakowska A, Kerzeja M, Olszewska M. Hair Shafts in Trichoscopy. Clues for Diagnosis of Hair and Scalp Diseases. *Dermatol Clin*. 2013 Oct;31(4):695-708.

112. Kowalska-Oledzka E, Slowinska M, Rakowska A, Czuwara J, Sicinska J, Olszewska M, i sur. 'Black dots' seen under trichoscopy are not specific for alopecia areata. *Clin Exp Dermatol*. 2012 Aug;37(6):615-9.

113. Lima CDS, Lemes LR, Melo DF. Yellow dots in trichoscopy: relevance, clinical significance and peculiarities. *An Bras Dermatol*. 2017 Sep-Oct;92(5):724-6.

114. Abraham LS, Piñeiro-Maceira J, Duque-Estrada B, Barcaui CB, Sodr  CT. Pinpoint white dots in the scalp: dermoscopic and histopathologic correlation. *J Am Acad Dermatol*.

2010 Oct;63(4):721-2

115. Duque-Estrada B, Estrada BD, Tamler C, Sodr  CT, Barcaui CB, Pereira FBC. Dermoscopy patterns of cicatricial alopecia resulting from discoid lupus erythematosus and lichen planopilaris. *An Bras Dermatol*. 2010 Mar-Apr;85(2):179-83.
116. Tosti A, Torres F, Misciali C, Vincenzi C, Starace M, Miteva M, i sur. *Arch Dermatol*. 2009 Dec;145(12):1406-9.
117. Gewirtzman AJ, Saurat J-H, Braun RP. An evaluation of dermoscopy fluids and application techniques. *Br J Dermatol*. 2003 Jul;149(1):59-63.
118. Kim G-W, Jung H-J, Ko H-C, Kim M-B, Lee W-J, Lee S-J, i sur. Dermoscopy can be useful in differentiating scalp psoriasis from seborrhoeic dermatitis. *Br J Dermatol*. 2011 Mar;164(3):652-6.
119. Rakowska A, Slowinska M, Kowalska-Oledzka E, Warszawik O, Czuwara J, Olszewska M, i sur. Trichoscopy of cicatricial alopecia. *J Drugs Dermatol*. 2012 Jun;11(6):753-8.
120. Rudnicka L, Olszewska M, Rakowska A. Atlas of trichoscopy: dermoscopy in hair and scalp disease. Springer-Verlag; London; 2012.
121. Souissi A, Ben Tanfous A, Ben Ghorbel I, Mokni M. When trichoscopy enlightens clinics: more about discoid lupus. *Int J Dermatol*. 2018 May;57(5):612-4.
122. Lanuti E, Miteva M, Romanelli P, Tosti A. Trichoscopy and histopathology of follicular keratotic plugs in scalp discoid lupus erythematosus. *Int J Trichology*. 2012 Jan;4(1):36-8.
123. Rudnicka L, Olszewska M, Rakowska A, Slowinska M. Trichoscopy update 2011. *J Dermatol Case Rep*. 2011 Dec 12;5(4):82-8.
124. Duque-Estrada B, Estrada BD, Tamler C, Sodr  CT, Barcaui CB, Pereira FBC. Dermoscopy patterns of cicatricial alopecia resulting from discoid lupus erythematosus and lichen planopilaris. *An Bras Dermatol*. 2010 Mar-Apr;85(2):179-83.
125. Ankad BS, Beergouder SL, Moodalgiri VM. Lichen planopilaris versus discoid lupus erythematosus: a trichoscopic perspective. *Int J Trichology*. 2013 Oct;5(4):204-7.
126. Abraham LS, Pi eiro-Maceira J, Duque-Estrada B, Barcaui CB, Sodr  CT. Pinpoint white dots in the scalp: dermoscopic and histopathologic correlation. *J Am Acad Dermatol*.

2010 Oct;63(4):721-2.

127. Verzì AE, Lacarrubba F, Micali G. Heterogeneity of trichoscopy findings in dissecting cellulitis of the scalp: correlation with disease activity and duration. *Br J Dermatol*. 2017 Dec;177(6):331-2.

128. Powell JJ, Dawber RP, Gatter K. Folliculitis decalvans including tufted folliculitis: clinical, histological and therapeutic findings. *Br J Dermatol*. 1999 Feb;140(2):328-33.

129. Mirmirani P, Willey A, Headington JT, Stenn K, McCalmont TH, Price VH. Primary cicatricial alopecia: histopathologic findings do not distinguish clinical variants. *J Am Acad Dermatol*. 2005 Apr;52(4):637-43.

130. Scheinfeld N. Dissecting cellulitis (Perifolliculitis Capitis Abscedens et Suffodiens): a comprehensive review focusing on new treatments and findings of the last decade with commentary comparing the therapies and causes of dissecting cellulitis to hidradenitis suppurata. *Dermatol Online J*. 2014 May 16;20(5):22692.

131. Petz B, Kolesariž V, Ivanec D. Petzova statistika. Osovne statističke metode za nematematičare. Naklada Slap; Zagreb; 1997.

132. Stefanato CM. Histopathology of alopecia: a clinicopathological approach to diagnosis. *Histopathology*. 2010 Jan;56(1):24-38.

133. Whiting DA. Diagnostic and predictive value of horizontal sections of scalp biopsy specimens in male pattern androgenetic alopecia. *J Am Acad Dermatol*. 1993 May;28(5):755-63.

134. Merkel EA, Amin SM, Lee CY, Rademaker AW, Yazdan P, Martini MC, i sur. The utility of dermoscopy-guided histologic sectioning for the diagnosis of melanocytic lesions: A case-control study. *J Am Acad Dermatol*. 2016 Jun;74(6):1107-13.

135. Caresana G, Giardini R. Dermoscopy-guided surgery in basal cell carcinoma. *J Eur Acad Dermatol Venereol*. 2010 Dec;24(12):1395-9.

136. Suzuki HS, Serafini SZ, Sato MS. Utility of dermoscopy for demarcation of surgical margins in Mohs micrographic surgery. *An Bras Dermatol*. 2014 Jan-Feb;89(1):38-43.

137. Miteva M, Tosti A. Dermoscopy guided scalp biopsy in cicatricial alopecia. *J Eur Acad Dermatol Venereol*. 2013 Oct;27(10):1299-303.

138. Trachsler S, Trueb RM. Value of direct immunofluorescence for differential diagnosis of cicatricial alopecia. *Dermatology*. 2005;211(2):98-102.

## **11. Kratka biografija**

Rođena sam 25.04.1978. godine u Splitu gdje sam završila Osnovnu školu Manuš i I. jezičnu gimnaziju, a Medicinski fakultet Sveučilišta u Zagrebu sam završila 2002.godine. Nakon završenog pripravničkog staža u KBC Sestre milosrdnice i položenog državnog ispita radila sam tijekom 4 godine u farmaceutskoj kompaniji Solvay Pharma na mjestu stručnog suradnika i voditelja grupe proizvoda za ginekologiju i gastroenterologiju. Od 2007. godine radim u KBC Sestre milosrdnice kao specijalizant dermatologije, a specijalistički ispit sam položila 2012. godine i od tada sam stalno zaposlena.

Usko područje interesa su mi trihologija, kozmetska dermatologija i tumori kože.

Eduktor sam za hijaluronske punjače i botulinum toksin A za farmaceutsku firmu Allergan.

Aktivna sam članica Hrvatskog dermatovenerološkog društva HLZ-a i podpredsjednica Hrvatskog društva za estetsku medicinu HLZ-a te potpredsjednica Hrvatskog društva za estetsku kirurgiju i kozmetsku dermatologiju HLZ-a i tajnica ogranka Zagreb Hrvatskog dermatovenerološkog društva HLZ-a. Također sam redovna kolumnistica portala Estetica.hr.

Suprug Ivan i ja smo ponosni roditelji dvojice prekrasnih sinova, Marina i Luke. Nadam se da sam na ponos majci Zdravki, pok. ocu Tomislavu, sestri Mirjani i nećaku Stipi.