

Rubrica iconografica

Francesca è una bambina precedentemente sana, che a 9 anni si frattura l'omero destro in seguito a una caduta da cavallo. Dopo la guarigione, inizia a presentare numerosi episodi di fenomeno di Raynaud: le dita di entrambe le mani (più raramente dei piedi) diventano bianche, poi viola. Gli episodi durano pochi minuti e si autorisolvono. Non ci sono antecedenti medici di rilievo, né un'anamnesi familiare positiva per episodi analoghi o per malattie autoimmuni. A 4 mesi dopo l'esordio dei sintomi, la bimba è in buone condizioni generali e non presenta segni clinici patologici; in particolare la perfusione periferica sembra buona e la cute è normoelastica, senza alterazioni distrofiche alle estremità. Immergendo le dita in acqua e ghiaccio per 5 minuti non si osservano alcune alterazioni del colore delle dita. La mia prima impressione è, quindi, di

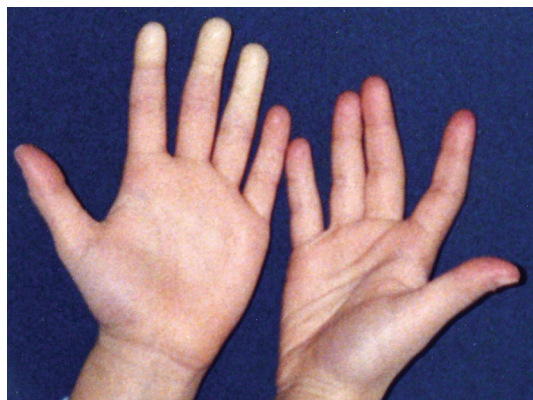


Figura 1

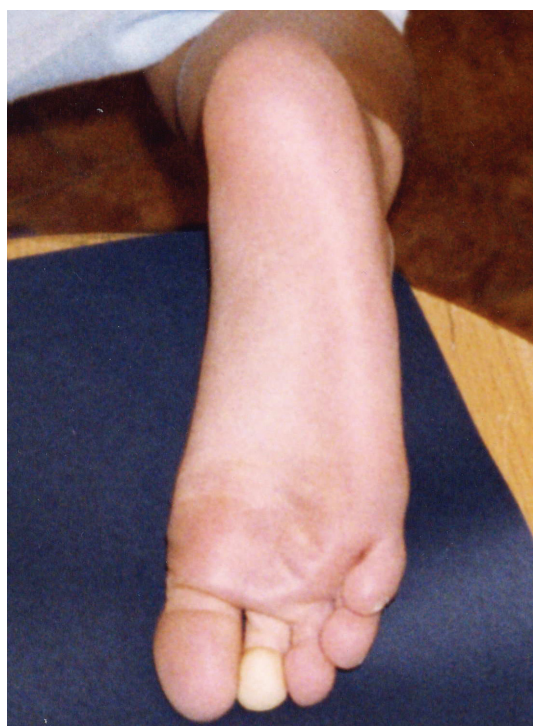

Figura 2

SCLERODERMIA

ROLANDO CIMAZ

Clinica Pediatrica "De Marchi", Università di Milano

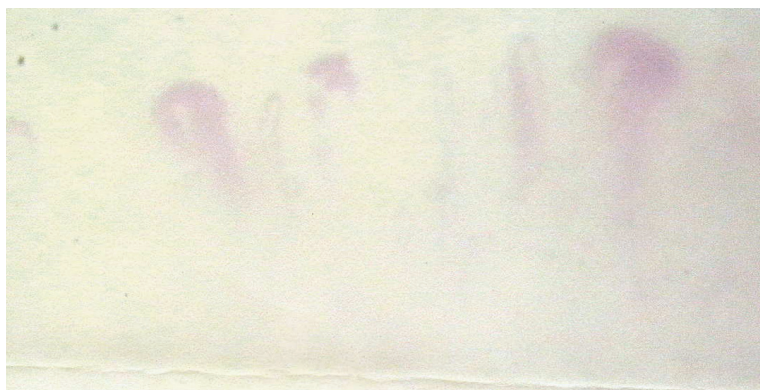

Figura 3

una forma algodistrofica post-traumatica, e nella mia mente metto inizialmente addirittura in dubbio l'esistenza dei sintomi riferiti. Mi vengono successivamente inviate le foto delle estremità durante le crisi (Figure 1 e 2), e a quel punto devo ricredermi e ordinare una capillaroscopia periungueale e degli esami ematici.

La capillaroscopia documenta un franco scleroderma-pattern (Figura 3), con disposizione disordinata delle anse, flusso capillare assente e presenza di megacapillari, emorragie, ed effetto flou. Gli anticorpi antinucleo in immunofluorescenza sono positivi con titolazione 1:640 e pattern nucleolare.

Qual è la diagnosi presunta?

Quale il comportamento da tenere?

Il fenomeno di Raynaud è abbastanza comune. Nella maggior parte dei casi è idiopatico e solo in un piccolo numero di pazienti rappresenta un fenomeno di esordio o di accompagnamento della sclerodermia. A sua volta, la sclerodermia è caratterizzata sul piano laboratoristico e strumentale dalla presenza di anticorpi anti-nucleo con un pattern nucleolare, e da alterazioni capillaroscopiche tipiche,

che corrispondono a quelle presentate dalla nostra paziente che tuttavia non presentava i segni clinici della sclerodermia. La scelta era quindi tra iniziare una terapia immunosoppressiva o limitarsi a un trattamento sintomatico protettivo. Decido di tenere sotto controllo la paziente con visite due volte all'anno, e consiglio protezione dal freddo e calcio-antagonisti al bisogno. Nonostante i consigli in senso opposto da parte di altri colleghi, i genitori seguono le mie raccomandazioni, e dopo quasi 6 anni di follow-up le crisi si sono ridotte di intensità e durata, e durante l'ultimo inverno la paziente non ha avuto bisogno di assumere terapia farmacologica.

Le conclusioni

La possibilità di una comparsa a distanza della sclerodermia non può essere rigorosamente esclusa. Non era invece probabile che un trattamento precoce potesse prevenire questa ipotetica evoluzione e sicuramente sarebbe stato inutile e confondente. Credo però che il caso rinforzi l'idea che la clinica vada sempre considerata al primo posto e che gli esami di laboratorio e strumentali non debbano rappresentare l'oggetto del trattamento.