

# Richter-transzformáció sikeres kezelése célzott hatásmechanizmusú szerekkel

## Successful treatment of Richter syndrome with targeted drugs

Szász Róbert<sup>1,\*</sup>, Radnay Zita<sup>1</sup>, Telek Béla<sup>1</sup>, Molnár Sarolta<sup>2</sup>, Illés Árpád<sup>1</sup>

<sup>1</sup>Belgyógyászati Intézet, Hematológiai Tanszék, Debreceni Egyetem ÁOK, Debrecen

<sup>2</sup>Patológia Intézet, Debreceni Egyetem ÁOK, Debrecen

(Beérkezett: 2019. július 8.; elfogadva: 2019. szeptember 18.)

A krónikus limfoid leukémia kezelése az utóbbi évtizedben jelentős változáson ment keresztül. A sikerebb gondozás következtében a betegek túlélése nő, azonban ezzel egy időben a Richter-transzformáció kialakulását is gyakrabban figyelhetjük meg. A Richter-transzformáció kezelése a mai napig nem megoldott. Különböző betegcsoportokban az átlagos túlélés 9–77 hónap között van, *de novo*, kezeletlen CLL-ben hosszabb, az előkezelt CLL esetén hosszú távú túlélésben a betegek kevesebb mint 10%-a bízhat [1]. Az új, célzott terápiák beillesztése a Richter-transzformáció kezelési stratégiájában kézenfekvő terápiás próbálkozás.

Egy 65 éves férfi betegünk kórtörténetét ismertetjük, akinél Richter-transzformáció jelentkezett, melynek kapcsán obinutuzumab, venetoclax és duvelisib kombinációjával sikerült remissziót elérni.

A beteg megelőző kórtörténetében hipertónia, vesekövesség, prosztatahiperplázia és kolecisztektómia szerepel. 2013 februárjában generalizált limfadenomegália háttérben a perifériás vérből készült áramlási citometria típusos CLL-t igazolt alacsony ZAP70 és CD38 exprezióval.

Első vonalbeli kezelése 2013 márciusában indult, kezelését Rai II stádiumban masszív, progresszív limfadenomegália és B-tünetek indokolták. A FISH-vizsgálata 11q deléciót igazolt 87%-ban. Egyéb vizsgálatai eltérés nélküliek voltak, így a kemoimmunoterápiának ellenjavallata nem volt. *Per os* FCR-kezelést kapott teljes dózisban. Négy ciklus után komplett remisszió mellett jelentős neutropeniás láz jelentkezett. A neutropénia rendeződése után perifériás vérből MRD-vizsgálat történt, mely negatív volt, így a terápiát kezelőorvosa felfüggesztette.

2017 szeptemberében Rai IV stádium, splenomegalia, B-tünetek miatt ismételt kezelési indikáció jelentkezett.

Trombocitopéniája szteroid mellett progrediált, 10 G/l-re csökkent.

Köhögés és mediasztinális limfadenomegália jelentkezett infektív jelek nélkül. 2019 októberében sikeres szűrővizsgálatot végeztünk az ACE-CL-006 tanulmányba, ahol az acalabrutinib karba került.

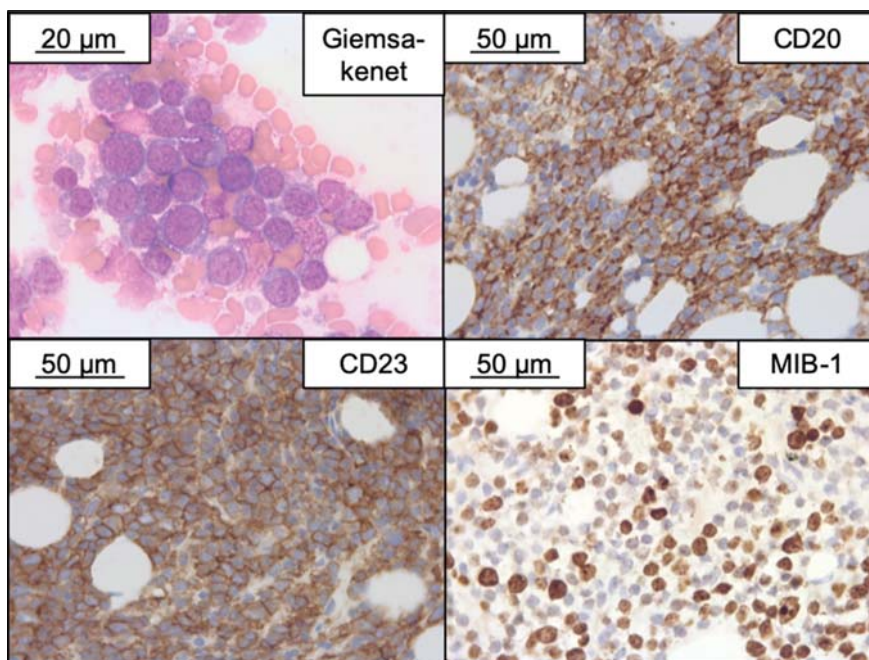
A kezelés előtt végzett kiterjedt prognosztikai vizsgálatok komplex karyotípuseltérést, 11q deléciót, 13q deléciót és *SF3B1*-mutációt igazoltak. Az *IGHV* szomatikusan nem volt mutált, *TP53*-mutáció vagy deléció, 6q deléció, 12-es triszómia, *NOTCH1*- vagy *MYD88*-mutáció nem igazolódott, CD38-pozitivitás nem volt jelen. Karyotípusa 45–46, X, -Y, -8, i(8)(q10), add(8)(p11.2), inv(9)(p22q22), del(11)(q21q23), add(13)(p11.2), +add(13)(q34), add(14)(q32), add(18)(q21), +mar[cp16] volt.

2017 novemberében tanulmány keretei között 2×100 mg acalabrutinibkezelés indult. Az ingerköhögés miatt tüdőgyógyászati kivizsgálást kezdeményeztünk, ami tüdőtürem nem igazolt. Fejfájás miatt metasztázis kizárására készült koponya-CT is negatívnak bizonyult (a *fejfájás az acalabrutinib korai mellékhatásának volt tartható, mely rendszerint 2–3 hét alatt szűnik*).

A három hónap múlva végzett kontrollvizsgálat alapján betegsége komplett remisszióba került, amit CT is megerősített, de csontvelő-biopszia és MRD-vizsgálat nem történt.

Az újabb 3 hónapos kontroll során vérképe továbbra is eltérés nélküli volt, de axillaris nyirokcsomók jelentek meg, így felmerült a progresszió lehetősége, mely újabb két hónap múlva egyértelművé vált. Fáradékonyság, jelentős verejtékezés, ismételt köhögés mellett a laborokban 19 G/l fehérvérsejtszámot, mérsékelt anémiát és 17 G/l trombocitaszámot észleltünk, az LDH 967 U/l volt. Hematológus által vizsgált csontvelői kenetben

\**Levelezési cím:* Szász Róbert, Belgyógyászati Intézet, Hematológiai Tanszék, Debreceni Egyetem ÁOK, 4032 Debrecen, Nagyerdei krt. 98.; Tel.: +36-52-411-600/57126; E-mail: [szaszr@med.unideb.hu](mailto:szaszr@med.unideb.hu)



**1. ábra.** A kifejezetten sejtűs csontvelő-biopsziás mintában a normál vérképző állomány háttérbe szorult. A csontvelői sejtek 90%-át középnagy-nagy sejtekből álló diffúz lymphoid proliferátum teszi ki. A sejtek magja nagy, a kromatin durván és egyenetlenül diszpergált. Immunohisztokémiai vizsgálatokkal az infiltráló sejtek CD20, CD23 és az ábrán fel nem tüntetett CD5 markerrel is pozitívak. MIB-1 proliferációs markerrel a festődési index 40%.  
*Diagnózis:* Krónikus lymphoid leukaemia csontvelői infiltrációja agresszív (Richter-) transzformáció jeleivel

100%-os CLL-es infiltráció látszott, melyet az áramlási citometria is megerősített, de felvetette 4%-ban éretlen sejtek jelenlétét is, ami kezdődő Richter-transzformáció mellett szólt.

2018 júniusának végén venetoclaxkezelést indítottunk. A tumor lízis monitorozása és prevenciója mellett a gyógyszer feltitrálása 4 nap alatt megtörtént 100 mg-ra. A kezelés hatására a limfocitózis megszűnt, de a neutropénia és trombocitopénia nem javult, az anémia súlyosabbá vált. A beteg napi rendszerességgel vörösvérsejt- és trombocitátranszfúzióra szorult. A venetoclax 3 hetes szedése után ismételt csontvelővizsgálatot végeztünk, hogy a gyógyszertoxicitást, illetve a progressziót elkülöníthessük. Csontvelő-biopszia során a sicca csontvelő és a csonthenger lenyomata már valószínűsítette a transzformációt, melynek a tartósan fennálló magas LDH és B-tünetek is megfeleltek. A végleges eredmény megérkezéig venetoclaxkezelését felfüggesztettük.

A csontvelő-biopsziát szövettani vizsgálata Richter-transzformációt igazolt (1. ábra). (Megjegyezzük, hogy a DLBCL típusú Richter-transzformáció és az agresszív CLL szövettani elkülönítése még a legújabb ajánlások mellett sem egyértelmű.)

A beteg ekkor nagyon elesett állapotban volt, neutropénás láz, felső légúti infekció súlyosbította a jelentős pancitopéniáját, transzfúziós igényét. A beteg az egyébként javasolt kemoimmunoterápiára nem volt alkalmas, így célzott kezelések kombinációját tartottuk biztonságosabbnak. A venetoclax PI3K-inhibitorral leírt potenciális szinergizmusa miatt venetoclax, duvelisib és obinutuzumab kombinált kezelést kezdtünk.

A venetoclaxot ismét gyorsan titráltuk 200 mg-ig, a duvelisibet az ajánlott 2×25 mg dózisban, az obinutuzumabot három egymást követő héten 1000 mg dózisban kapta.

A kezelés hatására a beteg szuportációs igénye csökkent, általános állapota, közérzete javult. Két hét múlva a trombocitaszáma drámaian emelkedett, néhány nap múlva emittálható volt. A venetoclax dózisát tovább emeltük 400 mg-ra, a duvelisibkezelését összesen 6 héten át kapta.

A kontrollvizsgálatok alapján betegsége remisszióba került. Két hónappal a hazaengedése után készült csontvelői MRD-vizsgálata negatív lett. A remisszióban általában indokolt autológ őssejt-transzplantációba a beteg akkor nem egyezett bele. Az utólag elkészült BTK rezisztenciavizsgálat C481S-mutációt igazolt.

Az eset kiemelhető tanulságai a következők:

- A klasszikus prognosztikai markerek alapján rossz prognózisú betegek (11q- és *IGHV-U*) esetében az FCR-kezelés után megfigyelt 50 hónap kezelésmentes periódus az irodalmi adatoknak megfelelő.
- A második vonalbeli vizsgálatok további rossz prognosztikai markereket találtak: *SF3B1*-mutáció és komplex kariotípus. Ha csak a klasszikus markereket tekintjük a 13q deléción 11q deléciónhoz társulva nem jelez jó prognózist.
- Az *SF3B1*-mutáció a CLL driver mutációja, de a Richter-transzformáció gyakoriságát nem növeli [2]. Ugyanakkor ibrutinib után kialakult Richter-transzformáció esetén egy vizsgálatban 67%-ban mutattak ki *SF3B1*-génmutációt [3].

- A *BTK*-inhibitorok mellett megjelenő Richter-transzformáció gyakori predilekciós helye a csontvelő [4].
- Acalabrutinibkezelés mellett az első leírt hazai *BTK*-rezisztencia, mely nem különbözik az ibrutinibkezelés mellett jelentkező leggyakoribb *BTK C481S*-mutációtól.
- A duvelisib hatékonyságát a reziduális CLL sejtekre a *BTK*-rezisztencia magyarázhatja, hiszen a *PI3K*-inhibitorok hatékonyak lehetnek *BTK*-rezisztencia esetén.
- A célzott kezelések additív hatása, illetve szinergizmusa a Richter-kompartment eradikációját lehetővé tette.
- A *PI3K*-inhibitorok a sejtes vizsgálatok alapján csökkentik az antiapoptotikus, illetve növelik a proapoptotikus fehérjék mennyiségét (*BCLXL*, *MCL1*, *BFL-1*, ill. *HRK*, *BIM*). A venetoclax a *PI3K/AKT* tengely fokozott működését okozza, mely menekülési útvonalat jelent a sejt túléléséhez. Ez az „escape” mechanizmus *PI3K*-gátlóval ellensúlyozható [5, 6].

*Nyilatkozat:* A kézirat más folyóiratban korábban nem jelent meg, és más folyóirathoz beküldésre nem került. A levelező szerző elolvasta a *Hematológia–Transzfuziológia* szerzői útmutatóját.

*Érdekeltségek:* A szerzőknek a közleményhez kapcsolódó közvetlen érdekeltségeik nincsenek.

*Anyagi támogatás:* A szerzők a közlemény megírásához anyagi támogatásban nem részesültek.

*Szerzői munkamegosztás:* Sz. R.: A közlemény struktúrájának megtervezése. Sz. R., R. Z., T. B., M. S.: A kézirat elkészítése. I. Á.: A kézirat ellenőrzése. A cikk végleges változatát valamennyi szerző elolvasta és jóváhagyta.

## Irodalom

- [1] Lenartova A, Randen U, Johannesen TB, et al. Richter syndrome epidemiology in a large population based chronic lymphocytic leukemia cohort from Norway. *Cancer Epidemiol.* 2019; 60: 128–133.
- [2] Rossi D, Spina V, Gaidano G. Biology and treatment of Richter syndrome. *Blood* 2018; 131: 2761 LP – 2772.
- [3] Kanagal-Shamanna R, Jain P, Patel KP, et al. Targeted multigene deep sequencing of Bruton tyrosine kinase inhibitor-resistant chronic lymphocytic leukemia with disease progression and Richter transformation. *Cancer* 2019; 125: 559–574.
- [4] Innocenti I, Rossi D, Trapè G, et al. Clinical, pathological, and biological characterization of Richter syndrome developing after ibrutinib treatment for relapsed chronic lymphocytic leukemia. *Hematol Oncol.* 2018; 36: 600–603.
- [5] Guerrero-Hernandez M, Matas-Cespedes A, Serrat N, et al. Idelalisib interferes with the crosstalk of follicular lymphoma and its immune microenvironment and potentiates the activity of ABT-199. *Blood.* 2017; 130: 2813 LP – 2813.
- [6] Pham L V, Huang S, Zhang H, et al. Strategic therapeutic targeting to overcome venetoclax resistance in aggressive B-cell lymphomas. *Clin Cancer Res.* 2018; 24: 3967 LP – 3980.

A cikk a Creative Commons Attribution 4.0 International License (<https://creativecommons.org/licenses/by/4.0/>) feltételei szerint publikált Open Access közlemény, melynek szellemében a cikk bármilyen médiumban szabadon felhasználható, megosztható és újraközölhető, feltéve, hogy az eredeti szerző és a közlés helye, illetve a CC License linkje és az esetlegesen végrehajtott módosítások feltüntetésre kerülnek. (SID\_1)