

УДК 616.5-002.3:616.523]:614.25

А. С. Владыка¹, В. М. Воронцов²

**ВИРУСНОЕ ПОРАЖЕНИЕ КОЖИ РУК
КАК ПРОФЕССИОНАЛЬНОЕ ЗАБОЛЕВАНИЕ
АНЕСТЕЗИОЛОГОВ**

¹ Одесский национальный медицинский университет, Одесса, Украина,

² Харьковский областной клинический
кожно-венерологический диспансер № 1, Харьков, Украина

УДК 616.5-002.3:616.523]:614.25

А. С. Владыка, В. М. Воронцов

**ВИРУСНОЕ ПОРАЖЕНИЕ РУК КАК ПРОФЕССИОНАЛЬНОЕ ЗАБО-
ЛЕВАНИЕ АНЕСТЕЗИОЛОГОВ**

Авторы наблюдали 6 случаев вирусного панариция у медицинских работников анестезиологической службы, подтвержденных лабораторно. Рассматривается современное состояние вопроса биологии вируса простого герпеса. Как облигатный внутриклеточный паразит вирус герпеса инфицирует практически каждого человека и в определенных условиях способен вызвать герпетический панариций. Приводится патогенез и клиника герпетического панариция. Подчеркивается, что это заболевание последние 50 лет за рубежом считается профессиональной патологией медицинских работников, контактирующих с ротовой полостью пациента. Указывается на вероятность возникновения такой ситуации у анестезиологов. Обращается внимание на недостаточную диагностику герпетического панариция у врачей-анестезиологов и связанный с этим нерациональный выбор методов консервативного и хирургического лечения.

Ключевые слова: панариций, герпес, профессиональное заболевание, анестезиологи.

UDC 616.5-002.3:616.523]:614.25

A. S. Vladyka, V. M. Vorontsov

**VIRAL LESION OF HANDS AS AN OCCUPATIONAL DISEASE OF AN-
ESTHESIOLOGISTS**

The authors observed 6 cases of viral panaritium in medical workers of the anesthesiology service, confirmed by a laboratory. The current condition of herpes simplex virus biology is on discussion. As obligatory intracellular parasite, herpes virus infects virtually every person and in certain circumstances can cause chronic herpetic panaritium. Pathogenesis and clinical course of herpes panaritium is performed. It is established that abroad this disease is considered to be professional pathology of medical workers being in contact with the oral cavity of the patient within 50 years. It is indicated to probability of such a situation in anesthesiologists. The attention is drawn to the inadequate diagnosis of herpes panaritium of doctors-anesthesiologists and associated with this irrational choice of methods of conservative and surgical treatment.

Key words: panaritium, herpes, professional disease, anesthesiologists.

Практически каждый человек инфицирован одним или несколькими серовариантами вирусов герпеса человека, среди которых часто встречается вирус простого герпеса (ВПГ). Он имеет два типа: ВПГ-1, который вызывает орофациальный герпес, и близкий к нему по морфологическим, антигенным и физико-химическим свойствам ВПГ-2, вызывающий генитальный герпес [7; 15]. Но в настоящее время считают, что столь четких границ между указанными типами не существует, в частности кожа рук может поражаться и тем, и другим [3].

Вирус простого герпеса обладает сродством к клеткам эктодермального происхождения (кожа, слизистые оболочки, глаза). Проявления первичного заболевания (высыпания на губах, гингивостоматит, кератоконъюнктивит, менингоэнцефалит, вульвовагинит, генерализованное поражение внутренних органов) определяются местом проникновения вируса в организм и особенностями организма хозяина. Примером указанной локализации может служить наблюдение, представленное на рис. 1 [12; 17].

В клинической классификации инфекции, вызванной ВПГ (В. А. Исаков, Д. К. Ермоленко, 1991), среди типичных форм клиники и локализации патологического процесса отдельным пунктом выделяется герпетическое поражение кожи, в частности рук [2].

Это заболевание было описано давно, но только в течение последних десятилетий за рубежом его стали считать профессиональной патологией некоторых групп медицинских работников [10]. Так, Н. Stern [et al.] (1959) описали 54 случая таких инфекций у медицинских сестер в возрасте 18–29 лет [19]. Они первыми указали на связь инфекции с выполняемой работой [22]. Чаще всего у этих сестер заболевание развивалось при уходе за больными, не имевшими клинических проявлений инфекции ВПГ. Авторы выделили вирус герпеса человека (ВГЧ) у 1,2 % взрослых без патологических симптомов и у 6,5 % послеоперационных нейрохирургических больных, многие из которых находились в коме, требовавшей частой эвакуации секрета из ротоглотки. У 7 медицинских сестер наблюдались рецидивы высыпаний. Н. Stern назвал обнаруженные высыпания «панариций», чтобы подчеркнуть их сходство с банальными гнойными инфекциями типа панариция [21].

Поводом для написания данной статьи послужили 6 случаев вирусного панариция у медицинских работников анестезиологической службы, наблюдаемых авторами. Клинический диагноз был подтвержден лабораторно [8].

Вирус является облигатным внутриклеточным паразитом. При соприкосновении с чувствительной к нему клеткой вирус подвергается фагоцитозу (виropексис) и, поступив в клетку, освобождается от капсида и липопротеидной оболочки вследствие переваривания их клеткой. Освобожденная вирусная ДНК поступает в клеточное ядро, где подвергается репликации, используя ферментные системы клетки-хозяина. Примерно через 10 ч инфицированная клетка распадается, освобождая до сотни инфекционных вирусных частиц, повторяющих процесс заражения [4].

Вирус герпеса распространяется местно и обычно в поверхностных слоях тканей от клетки к клетке. В результате поражения вирусом образуются многоядерные гигантские клетки с пузырьковой дегенерацией ядер и внутриядерными включениями — тельцами СаигДгу типа А.

После лизиса инфицированной клетки к ее остаткам стягиваются лейкоци-

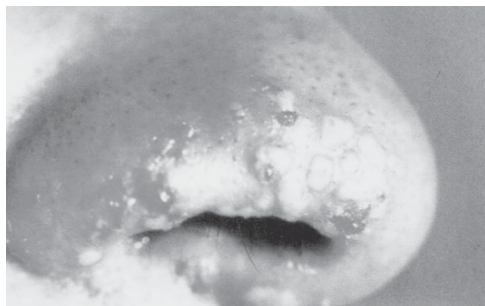


Рис. 1. Простой герпес. Наблюдение П. П. Рыжко и соавт., 2010

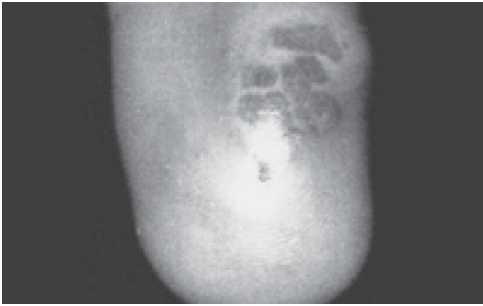


Рис. 2. Герпетический панариций

вырабатываться защитные антитела, интерферон и сенсибилизированные специфические лимфоциты-киллеры. В отсутствие полноценных иммунных механизмов наступает вирусемия, и инфекция становится генерализованной. Если вовремя не принять энергичных мер лечебного характера, диссеминирование инфекции ВГЧ может привести к осложнениям вплоть до летального исхода [10]. Состояния умеренного иммунодефицита могут вызвать хроническую герпетическую инфекцию.

В нормальных условиях первичная инфекция разрешается и в ее очаге уже нельзя обнаружить ВГЧ. Однако при этом вирус находится в латентном состоянии в ганглиях чувствительных нервов, иннервирующих место инфицирования. Реактивация ВГЧ приводит к рецидиву инфицирования поблизости от очага первичной инфекции. Обычно рецидив протекает легче, чем первичная инфекция.

Инкубационный период для обоих типов вируса колеблется от 2 до 12 дней, симптомы заболевания обычно появляются через 3–9 дней после инфицирования.

Только у 10–15 % людей с клиническими симптомами заболевания герпесом он является результатом первичной инфекции. В большинстве случаев первичное инфицирование герпесом протекает субклинически, поэтому установить, имел ли данный человек контакт с ВГЧ, без определения уровня антител невозможно. Поскольку ВГЧ сохраняется в латентной форме после клинического выздоровления, также невозможно с уверенностью утверждать, что данное лицо не может быть носителем ВПГ [5; 10; 11].

У медицинских работников анестезиологической службы герпетический панариций чаще всего встречается в результате инокуляции вируса через повреждения эпидермиса. В типичных случаях, когда у медицинского работника на пальце есть заметная или едва заметная травма, в нее затем во время работы попадает секрет носоглотки или слюна ротовой полости больного. В частности, вероятность возникновения такой ситуации очень велика у анестезиологов, которые тесно контактируют с ротовой полостью больного во время проведения искусственной вентиляции легких маской на фоне вводного наркоза и миорелаксации, при оротрахеальной интубации под контролем прямой ларингоскопии, что невозможно выполнить, не открыв рот больного пальцами рук врача [18; 20].

Герпетические высыпания на пальцах независимо от попыток вскрытия часто осложняются вторичной бактериальной инфекцией.

Травма пальца может быть незаметной, но с прогрессированием высыпания обычно наблюдаются клинические симптомы. В месте микротравмы пальца вначале появляется пузырек на фоне эритемы, через сутки развиваются интенсивный зуд и боль. В последующие 7–10 дней появляются рядом другие пузырьки, они часто сливаются, образуя многокамерный пузырь. Вначале пузырь наполнен желтоватой прозрачной жидкостью, через неделю она мутнеет, пузырь приобретает сероватый цвет. Дистальная часть пораженного пальца отекает, приобретает красный или фиолетовый цвет, появляются резкие, пульсирующие боли. В тече-

ты, возникает воспалительная реакция. В центре разрушенного участка образуется элемент, характерный для поверхностного герпетического поражения, имеющий вид тонкостенного пузырька на воспалительном основании (рис. 2).

По мере прогрессирования инфекции по лимфатическим путям инфицирующий агент и продукты разрушения клеток поступают в региональные лимфатические узлы. Для ограничения распространения инфекции начинают

ние 3-й недели заболевания боль уменьшается, пузырь покрывается корочкой. Через 3 нед. происходит слущивание поверхностных слоев кожи и последующее полное заживление. Многие исследователи подчеркивают, что необоснованное хирургическое вскрытие только увеличивает вероятность вторичной бактериальной инфекции и замедляет заживление. Своевременная диагностика позволяет избежать этого ненужного и потенциально усугубляющего состояние хирургического вмешательства и передачи заболевания другим лицам.

Предварительный диагноз удается поставить при выявлении характерного высыпания [1; 12]. В анамнезе могут быть указания на перенесенную в месте высыпаний травму и возможный контакт с источником ВГЧ, хотя эти данные могут и отсутствовать. Окончательный диагноз устанавливается на основании следующих основных методов: электронная микроскопия, выделение вируса в культуре клеток, иммунофлюоресцентное окрашивание антигенов с применением моноклональных антител, цитологическое исследование, реакция связывания комплекта, реакция гемагглютинации, реакция иммунофлюоресценции, ДНК-гибридизация, полимеразная цепная реакция (ПЦР). Однако Д. В. Мальцев (2010) подчеркивает, что на сегодня главенствующую роль в верификации герпесвирусных инфекций человека играют методы ДНК-диагностики, в частности, ПЦР и ДНК-гибридизация.

Если предполагаемый диагноз герпетического панариция не подтверждается, следует заподозрить бактериальный паронихий, аллергические заболевания, сифилис, грибковое поражение [5; 6; 9; 13; 14; 16].

Лечение должно быть консервативным. Чрезвычайно напряженные и поэтому болезненные пузыри можно вскрывать, но глубокие вскрытия противопоказаны. В случае если у больного появляется лимфангоит, необходимо назначить антибиотики.

Предполагаемые методы специфической терапии герпетического панариция основаны на клиническом опыте и исследовании эффективности лечения более распространенных и тяжелых форм герпетической инфекции типа кератита, менингоэнцефалита, поражения вирусом внутренних органов, поскольку при герпетическом панариции строгих и тщательных исследований не было [10]. Кроме того, в начале заболевания, когда можно облегчить или даже прекратить его, больные с герпетическим панарицием обычно к врачу не обращаются. Специфическое лечение включает активную химиотерапию, в частности ацикловир, интерферон и наружно — противовирусные кремы и мази.

Гарантировать отсутствие микротравматизма в быту невозможно. Поэтому самый надежный способ профилактики герпетического панариция — использование работниками медицинской службы перчаток при контакте с выделениями изо рта и носоглотки больных. Особо важно соблюдать это правило при работе с определенными группами больных, наиболее подверженных носительству ВПГ.

Состояния, способствующие клиническому носительству вируса простого герпеса (по Ф. К. Оркину и Л. Х. Куперману, 1985):

- злокачественные заболевания, особенно гематологические;
- истощение;
- инфекции;
- дефекты клеточного иммунитета;
- термические ожоги;
- фармакологическая иммуносупрессия (состояния после пересадки органов, лечение бронхиальной астмы);
- скрытая герпетическая инфекция;
- выздоровление после герпетической инфекции;
- младший дошкольный возраст.

Таким образом, важнейший фактор успешного лечения герпетического вируса как профессионального заболевания анестезиологов — его своевременная диагностика, что позволит своевременно начать специфическое лечение, когда еще можно прервать развитие поражения и предотвратить возможность рецидива. Кроме того, во избежание дополнительных осложнений и удлинения сроков болезни необходимо воздерживаться от попыток вскрытия и дренирования пузырей.

ЛИТЕРАТУРА

1. *Рыжко П. П.* Атлас кожных и венерических болезней / П. П. Рыжко, Я. Ф. Кутасевич, В. М. Воронцов ; под ред. П. П. Рыжко. — Х. : Прапор, 2008. — 208 с.
2. *Герпес.* Хронические бактериальные и вирусные инфекции [Электронный ресурс]. — Режим доступа : www.center.bc.ru/diseases/virus...5.htm# Герпетический панариций.
3. *Гранитов В. М.* Герпесвирусная инфекция / В. М. Гранитов. — М. : Медицинская книга, Н. Новгород : Изд-во НГМА, 2001. — 88 с.
4. *Инфекционные болезни с поражением кожи* / Ю. П. Финогеев, Ю. В. Лобзин, В. М. Волжанин [и др.] ; под ред. Ю. В. Лобзина. — СПб. : Фолиант, 2003. — С. 206–207.
5. *Інтенсивна терапія в дерматовенерології* / П. П. Рижко, А. С. Владика, В. М. Воронцов [та ін.] ; за ред. П. П. Рижка. — Х. : Прапор, 2006. — С. 135–149.
6. *Кутасевич Я. Ф.* Антибактериальная терапия в лечении гнойничковых заболеваний кожи / Я. Ф. Кутасевич, И. А. Олейник // Украинский журнал дерматологии, венерологии, косметологии. — 2011. — № 4 (43). — С. 67–70.
7. *Мавров Г. І.* Діагностика і лікування інфекцій, що передаються статевим шляхом, в маргінальних групах населення / Г. І. Мавров, О. Е. Нагорний // Сучасні проблеми дерматовенерологічної косметологічної допомоги в умовах реформування охорони здоров'я : зб. наук. праць. — Вип. 6 / додаток до Вісника ХНУ ім. В. Н. Каразіна. Серія «Медицина». — Х., 2009. — С. 224–230.
8. *Мальцев Д. В.* Современные методы диагностики герпесвирусных инфекций человека и принципы интерпретации их результатов / Д. В. Мальцев // Клінічна імунологія. Алергологія. Інфектологія. — 2010. — № 1 (30). — С. 23–32.
9. *Медицина транспортних катастроф* / О. В. Борозенко, А. С. Владика, В. В. Грубнік [та ін.] ; за ред. А. О. Лобенка, П. М. Чуева. — Одеса : Одес. держ. мед. ун-т, 2000. — С. 33–33.
10. *Осложнения при анестезии* / под ред. Ф. К. Оркина, Л. Х. Купермана. — М. : Медицина, 1985. — Т. 2. — С. 364–377.
11. *Рожжа* (клиника, диагностика, лечение) : пособие для врачей / под ред. А. А. Удовиченко, В. А. Малова, А. Б. Лиенко [и др.]. — М., 2005. — 28 с.
12. *Рыжко П. П.* Синтетическая дерматовенерология : Атлас / П. П. Рыжко, Я. Ф. Кутасевич, В. М. Воронцов ; под ред. П. П. Рыжко. — Х. : Оберіг, 2010. — 272 с.
13. *Справочник по мерам первой медицинской помощи и профилактики отравлений, повреждений и заболеваний, связанных с морской перевозкой опасных грузов* / А. А. Лобенко, А. С. Владыка, О. В. Борозенко [и др.] ; под ред. А. А. Лобенко. — Одесса, 1992. — С. 25.
14. *Справочник судового врача* / под ред. А. А. Лобенко. — 2-е изд. перераб. и доп. — К. : Здоров'я, 1992. — С. 228–229.
15. *Степаненко В. І.* Діагностика та лікування рецидивуючого генітального герпесу / В. І. Степаненко, К. Г. Маркевич // Сучасні проблеми дерматовенерологічної косметологічної допомоги в умовах реформування охорони здоров'я : зб. наук. праць. — Вип. 6 / додаток до Вісника ХНУ ім. В. Н. Каразіна. Серія «Медицина». — Х., 2009. — С. 253–262.
16. *Хірургічні хвороби* : підручник / В. І. Байдан, А. С. Владика, Б. В. Грубнік [та ін.] ; за ред. В. В. Грубніка. — Одеса : Одес. держ. мед. ун-т, 2003. — С. 346–362.

17. *Частота і структура герпетичних уражень слизової оболонки порожнини рота й шкіри обличчя у дітей / К. Є. Іщейкін, С. О. Білоконь, Л. Г. Павленко [та ін.] // Український журнал дерматології, венерології, косметології. – 2011. – № 4 (43). – С. 81–86.*

18. *Чуев П. Н. Алгоритмы трудной интубации трахеи / П. Н. Чуев, А. А. Буднюк, И. Л. Басенко ; под ред. П. Н. Чуева. – К., 2007. – С. 8–10.*

19. *DeYoung G. G. Herpes simplex cross infection in the operating room / G. G. DeYoung, A. W. Harrison, J. M. Shapley // Can. Anaesth. Soc. J. – 1968. – Vol. 15. – P. 394.*

20. *Or kin F. K. Herpetic whitlow-occupational hazard to the anesthesiologist / F. K. Or kin // Anesthesiology. – 1970. – Vol. 33. – P. 671.*

21. *The natural history of recurrent herpes simplex labialis / S. L. Spotswood, J. C. Overall, Jr., E. E. R. Kern [et al.] // N. Engl. J. Med. – 1977. – Vol. 297. – P. 69.*

22. *Stern H. Herpetic whitlow: A form of crossinfection in hospitals / H. Stern, S. D. Elek, D. M. Millar [et al.] // Lancet. – 1959. – Vol. 2. – P. 871.*

Поступила 13.06.2013