

УДК 616.61-007-053.1-091/-092-07-08

Н. А. Никитина, канд. мед. наук, доц.,
Е. А. Калашникова, канд. мед. наук, доц.,
С. Р. Галич, д-р мед. наук, проф.,
Т. В. Сочинская

ДИАГНОСТИКА, КЛИНИКА, ЛЕЧЕНИЕ И ПРОГНОЗ ПРИ ГИДРОНЕФРОЗЕ ПОЧЕК

Одесский национальный медицинский университет, Одесса, Украина

УДК 616.61-007-053.1-091/-092-07-08

Н. А. Никитина, Е. А. Калашникова, С. Р. Галич, Т. В. Сочинская
ДИАГНОСТИКА, КЛИНИКА, ЛЕЧЕНИЕ И ПРОГНОЗ ПРИ ГИДРОНЕФРОЗЕ ПОЧЕК
Одесский национальный медицинский университет, Одесса, Украина

В статье представлены литературные данные по частоте, этиопатогенезу, основным клиническим проявлениям, динамике физического развития, современным методам пренатальной и постнатальной диагностики и лечения, а также профилактике врожденной аномалии мочевой системы — гидронефроза почек.

Ключевые слова: аномалии почек, гидронефроз почек, дети.

UDC 616.61-007-053.1-091/-092-07-08

N. A. Nikitina, Ye. A. Kalashnikova, S. R. Galich, T. V. Sochinskaya
DIAGNOSIS, CLINICAL COURSE, TREATMENT AND
PROGNOSIS FOR KIDNEY HYDRONEPHROSIS

The Odessa National Medical University, Odessa, Ukraine

The literature data about frequency, etiopathogenesis, the main clinical symptoms, dynamic of physical development, modern methods of prenatal and postnatal diagnostic and treatment, prevention of congenital urinary system diseases of kidney hydronephrosis are presented in article.

Key words: kidney abnormalities, kidney hydronephrosis, children.

Информация о врожденных пороках мочевой системы очень актуальна в связи с большой частотой (35–40 % пороков всех органов и систем), прогрессирующим течением с ранней инвалидизацией за счет развития хронической почечной недостаточности [1–4].

Гидронефроз является стойким прогрессирующим расширением чашечно-лоханочной системы почки с нарушением оттока мочи, атрофией почечной паренхимы и нарастающим ухудшением ее функций.

Согласно МКБ-10, врожденный гидронефроз зашифрован в Q 62.0. Впервые понятие «гидронефроз» было введено Р. Рауер (1841). Это один из самых частых пороков мочевой системы у детей, составляющий более половины мочеполовых аномалий [16]. Частота антенатальной диагностики достигает 1,5 % у беременных, после родов — у 1 : 160 — 1 : 800, или 2,8 случая на 1000 новорожденных. У мальчиков он диагностируется в 2–3 раза чаще, как правило, левосторонний. Известно, что у женщин, имеющих в анамнезе указание на пиелюктазию (ПЭК) плода, риск появления ПЭК при последующих беременностях возрастает в 6,1 раза [1; 17]. При этом вероятность спонтанного исчезновения антенатального гидронефроза высока — более 50 % [11; 16–19].

Этиология и патогенез. Гидронефроз наследуется по аутосомно-доминантному типу [1–3; 12].

Наиболее вероятная причина гидронефроза — внутренняя обструкция: сужение лоханочно-мочеточникового сегмента, сдавление мочеточника кровеносными сосудами, эмбриональными тяжами и спайками, а также нейрогенные дисфункции мочевой системы и др. Однако после рождения чаще диагностируют сужение пузырно-мочеточникового сегмента и пузырно-мочеточниковый рефлюкс [5; 11; 16; 18].

Гидронефроз протекает в 3 стадии: I — пиелюктазия, II — прегидронефротическая, III — гидронефроз [1–4].

Пренатальная диагностика. Клинически в пренатальном периоде выделяют ПЭК и гидронефроз [1; 6; 7].

В настоящее время нет единых эхографических критериев определения нормативных размеров лоханки в разном гестационном возрасте. Большинство специалистов предлагают считать пиелюктазией увеличение переднезаднего размера лоханки почки более 5 мм во втором триместре и более 8 мм в третьем триместре, а превышение указанного показателя более чем на 10 мм однозначно трактуется как гидронефроз вне зависимости от срока беременности (рис. 1).

Существует несколько классификаций гидронефроза у внутриутробного ребенка. На наш взгляд, наиболее удачной следует считать классификацию, цитированную в [7].

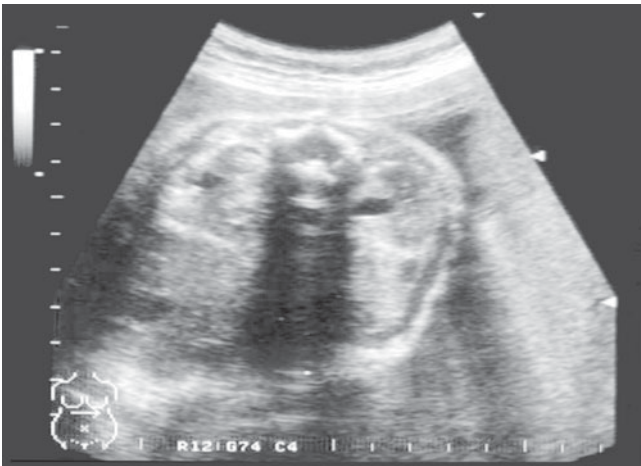


Рис. 1. Эхограмма при двусторонней пиелоэктазии (из архива Л. Г. Витвицкой)

Согласно классификации, выделяют 5 степеней внутриутробного гидронефроза.

При I степени имеется физиологическая дилатация, при которой переднезадний размер почечной лоханки не превышает 1 см, чашечки и корковый слой не изменены.

При II степени переднезадний размер достигает 1,5 см при сохранной картине чашечек и коркового слоя.

При III степени переднезадний размер превышает 1,5 см, чашечки слегка расширены, корковый слой не изменен.

IV степень характеризуется увеличением переднезаднего размера более 1,5 см, умеренным расширением чашечек, незначительным изменением коркового слоя.

Для V степени характерно увеличение переднезаднего размера более 1,5 см, значительное расширение чашечек, атрофия коркового слоя.

При проведении УЗИ важными аспектами являются исключение мегауретера, оценка состояния мочевого пузыря, измерение объема околоплодных вод. С целью уточнения прогноза целесообразно определить пол внутриутробного ребенка [1; 13–19]. Известно, что у плодов мужского пола пиелоэктазия встречается в 3 раза чаще и имеет «транзиторный» характер, а у плодов женского пола значительно выше вероятность сохранения патологических изменений в постнатальном периоде. Прогноз определяется локализацией порока, так как при одностороннем (47 %) процессе после рождения он сохраняется чаще, чем при двустороннем (26 %), и требует хирургического вмешательства.

Тактика ведения беременности и родоразрешения. При выявлении ПЭК целесообразно осуществление тщательной оценки УЗ-анатомии плода с целью выявления сочетанных аномалий [1; 8; 9; 15].

Пиелоэктазию относят к «мягким» УЗ-признакам хромосомных аномалий, в том числе синдрома Дауна (25 %). Дискутируется связь указанного порока с трисомией 21. Snijders и K. Nicolai-

des пришли к выводу, что общая частота встречаемости хромосомных аномалий среди плодов с ПЭК составляет 8 %, при изолированном поражении — 2 %, а при наличии сочетанных ультразвуковых аномалий — 33 %. В связи с этим некоторые авторы не относят изолированную ПЭК к эхографическим маркерам хромосомных аномалий и не считают целесообразным рекомендовать при указанной патологии пренатальное карiotипирование (риск обнаружения синдрома Дауна — 1 : 340). Однако доказана зависимость частоты хромосомных аномалий от количества УЗ-маркеров врожденных пороков развития. Наличие изолированной ПЭК повышает вероятность выявления синдрома Дауна в 1,5 раза, одной сочетанной аномалии — в 15 раз, двух — в 46 раз, трех и более — в 56 раз.

Учитывая вышеизложенное, считаем, что в случаях сочетания ПЭК с другими эхографическими признаками и факторами риска врожденных пороков развития обосновано проведение пренатального карiotипирования [1–5; 17].

Прогноз зависит от сроков выявления и выраженности ПЭК: выявленная на ранних сроках ПЭК, сохраняющаяся в течение всей гестации, равно как и большая степень ее выраженности, ассоциированы со значительными изменениями функции почки в постнатальном периоде. Умеренная изолированная ПЭК имеет благоприятный прогноз (частота у детей от 2 мес. до 13 лет составляет 4,8 %).

Пренатальное выявление расширения почечной лоханки требует обязательного УЗ динамического наблюдения аномалии и состояния фетоплацентарного комплекса. Данные литературы о динамике ПЭК во время беременности и в постнатальном периоде разноречивы и свидетельствуют о сохранении ПЭК на протяжении всей беременности в 70 % случаев, о самопроизвольном пренатальном исчезновении аномалии — от 10 до 31 % случаев, о прогрессировании с увеличением срока беременности — от 20 до 27,6 % случаев. Прогрессирование ПЭК в III триместре беременности может явиться причиной «отмирания» почки с отсутствием ее функции в неонатальном периоде. Пренатальное исчезновение выраженного гидронефроза (35–50 мм) в конце II — начале III триместра также может свидетельствовать о пренатальном сморщивании почки (М. В. Медведев, Е. В. Юдина и соавт., 1999).

При сочетании ПЭК с другими пороками или выявленными при карiotипировании хромосомными аномалиями могут быть показаниями к прерыванию беременности в поздние сроки (до 22 нед.) [1; 8; 13; 17].

Пренатально диагностированный гидронефроз является показанием к проведению внутриутробных операций по его ликвидации, что позволяет сохранить ткань почки до наступления необратимой стадии ее деструкции.

Характерно сочетание ПЭК (гидронефроза) с маловодием, в связи с чем осуществляется тщательная оценка функционального состояния внутриутробного пациента, так как при этой аномалии высок риск прогрессирования плацентарной дисфункции, внутриутробной гибели плода, мертворождения. В случае диагностики антенатального дистресса плода при наличии ПЭК и маловодия может потребоваться досрочное родоразрешение. Оперативное родоразрешение в интересах плода целесообразно при изолированном пороке и отсутствии сочетанных хромосомных аномалий.

Сочетание с другими пороками. Гидронефроз встречается при синдромах Дауна, Патау (37%), Эдвардса (18%), Тернера (8%) и триплоидии (4%), может сочетаться с мегауретером.

Клиника. Чаще всего врожденный гидронефроз протекает бессимптомно или малосимптомно (энурез, боль в животе неопределенной локализации) и впервые выявляется при инфицировании и появлении пиурии во время УЗ и рентгеноурологического исследований.

Иногда при гидронефрозе отмечается гематурия. Дебют заболевания может развернуться с почечной колики на почве внезапно появившегося затруднения оттока мочи.

Врожденный гидронефроз может формироваться и без препятствия току мочи — при сочетании с мегауретером, тогда он до инфицирования остается не выявленным или проявляется энурезом.

Присоединение пиелонефрита ускоряет процесс утраты функции почки, когда появляются симптомы почечной недостаточности — головная боль, потеря аппетита, диспептические явления и др. Пальпаторно в области проекции почек определяется опухолевидное образование [1–4; 17].

Ранняя неонатальная и постнатальная диагностика заключается в проведении скрининговой УЗ-эхотомоскопии, экскреторной урографии (рис. 2), радиоизотопной ренографии, динамической сцинтиграфии и компьютерной томографии.

При лабораторном исследовании в мочевом осадке могут выявляться микро- и макрогематурия, а при осложнении инфекции мочевой системы — протеинурия, бактериурия и нейтрофильная лейкоцитурия.

Лечение врожденного гидронефроза — всегда хирургическое, путем проведения корригирующей операции, устраняющей нарушение пассажа мочи на ранних этапах онтогенеза. Своевременная коррекция предотвращает прогрессирование нарушения функции почек и позволяет избежать в дальнейшем нефрэктомии [1; 12–14; 17].

Консервативная терапия пиелонефрита проводится длительно и упорно, лечение также направлено на санацию очагов хронической инфекции и общее укрепление организма.

Прогноз зависит от степени антенатального гидронефроза, своевременности оперативного

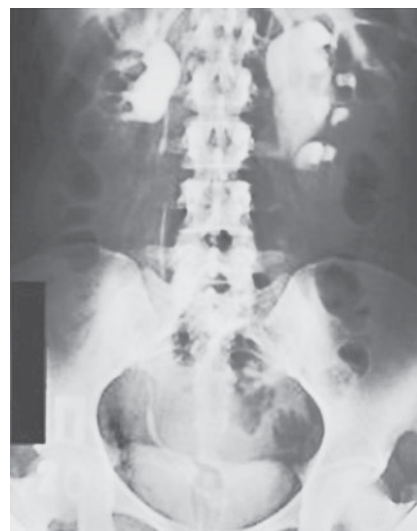

Рис. 2. Врожденный гидронефроз. Экскреторная урограмма

лечения, наличия сопутствующих пороков развития и осложнений [20]. В большинстве случаев антенатальный гидронефроз разрешается самостоятельно к моменту рождения, а пузырно-мочеточниковый рефлюкс может спонтанно разрешиться к 4-летнему возрасту. Результат оперативного лечения также определяется степенью гидронефроза и активностью пиелонефрита. Длительная комплексная непрерывная антибактериальная терапия дает положительный эффект в 50–95% случаев [1; 3; 4; 9; 17; 19; 20].

Профилактика рождения ребенка с врожденным гидронефрозом заключается в выявлении отягощенного анамнеза у будущих родителей и их родственников и проведении исследований по антигенным системам HLA (антигены A9, B12, B35). Проводится также пренатальная диагностика гидронефроза путем массового УЗ-скрининга беременных женщин на 18–22-й неделе беременности. Пренатальная и ранняя неонатальная и постнатальная диагностика гидронефроза позволяет провести своевременную коррекцию аномалии, предупредить развитие осложнений и улучшить прогноз заболевания [1; 8–10; 17].

Ключові слова: аномалії нирок, гідронефроз нирок, діти.

ЛИТЕРАТУРА

1. Врожденные пороки развития: практ. руководство / Запорожан В. Н. и др. Одесса: ОНМедУ, 2012. 320 с.
2. Гельдт В. Г., Кузовлева Г. И. Диагностика пороков мочевыделительной системы у новорожденных и грудных детей. *Педиатрия*. 2006. № 1. С. 87–94.
3. Гидронефроз / под ред. П. В. Глыбочко, Ю. Г. Аляева. Москва: ГЭОТАР-Медиа, 2011. 208 с.
4. Разин М. П., Галкин В. Н., Сухих Н. К. Детская урология-андрология: учеб. пособие. Москва: ГЭОТАР-Медиа, 2011. 128 с.
5. Лазюк Г. И. Этиология и патогенез врожденных пороков развития. *Гератология человека*: рук. для врачей. Москва: Медицина, 1991. С. 18–46.
6. Майборода Т. А. Пренатальная диагностика врожденных вад розвитку плода. *Ультразвукова перинатальна діагностика*. 2000. № 13. С. 87–93.
7. Медведев М. В. Пренатальная эхография: практ. рук. Москва: Реальное время, 2005. 560 с.

8. Минков И. П. Мониторинг врожденных пороков развития: их пренатальная диагностика, роль в патологии у детей и пути профилактики. *Перинатология та педіатрія*. 2000. № 1. С. 8–14.

9. Протоколи лікування дітей зі спеціальності «Дитяча урологія»: Наказ МОЗ України № 624 від 29.12.2003 р.

10. Рудень В. В. Профілактика природжених вад розвитку. Львів: Ліга-Прес, 2002. 228 с.

11. Шевчук Д. В., Волошин П. І. До питання відведення сечі при вродженому гідронефрозі в дітей. *Здоровье ребенка*. 2016. № 5 (73). С. 147–153. doi: <http://dx.doi.org/10.22141/2224-0551.5.73.2016.783192007>. № 3 (6). С. 109–111.

12. Predictive factors of the outcomes of prenatal hydronephrosis / P. Bragagnini et al. *Arch Esp Urol*. 2016, Dec. № 69 (10). P. 680–690.

13. Predictors for the need of surgery in antenatally detected hydronephrosis due to UPJ obstruction — a prospective multivariate analysis / S. Arora et al. *J Pediatr Urol*. 2015, Oct. № 11 (5). P. 248. e1-5. doi: [10.1016/j.jpuro.2015.02.008](https://doi.org/10.1016/j.jpuro.2015.02.008). Epub 2015 Mar 13.

14. Diagnostic accuracy of renal pelvic dilatation for detecting surgically managed ureteropelvic junction obstruction / C. S. Dias et al. *J Urol*. 2013, Aug. № 190 (2). P. 661–666. doi: [10.1016/j.juro.2013.02.014](https://doi.org/10.1016/j.juro.2013.02.014). Epub 2013 Feb 14.

15. Diagnostic value of anteroposterior diameter of fetal renal pelvis during second and third trimesters in predicting postnatal surgery among Korean population: useful information for antenatal counseling / H. J. Kim et al. *Urology*. 2012,

May; № 79 (5). P. 1132–1137. doi: [10.1016/j.urology.2012.01.007](https://doi.org/10.1016/j.urology.2012.01.007). Epub 2012 Mar 3.

16. Perinatal and follow-up outcome study of fetal anomalies with multidisciplinary consultation / G. Li et al. *Ther Clin Risk Manag*. 2017, Oct 4. № 13. P. 1303–1307. doi: [10.2147/TCRM.S138808](https://doi.org/10.2147/TCRM.S138808). eCollection 2017.

17. Liu D. B., Armstrong W. R. 3rd, Maizels M. Hydronephrosis: prenatal and postnatal evaluation and management. *Clin Perinatol*. 2014, Sep. № 41 (3). P. 661–678. doi: [10.1016/j.clp.2014.05.013](https://doi.org/10.1016/j.clp.2014.05.013). Epub 2014 Jul 19.

18. Outcomes of Isolated Antenatal Hydronephrosis at First Year of Life / M. Orabi et al. *Oman Med J*. 2018, Mar. № 33 (2). P. 126–132. doi: [10.5001/omj.2018.24](https://doi.org/10.5001/omj.2018.24).

19. Percent improvement in renal pelvis antero-posterior diameter (PI-APD): Prospective validation and further exploration of cut-off values that predict success after pediatric pyeloplasty supporting safe monitoring with ultrasound alone / M. Rickard et al. *J Pediatr Urol*. 2016, Aug. № 12 (4). P. 228. e1-6. doi: [10.1016/j.jpuro.2016.04.003](https://doi.org/10.1016/j.jpuro.2016.04.003). Epub 2016 Jun 3.

20. Society for fetal urology recommendations for postnatal evaluation of prenatal hydronephrosis — will fewer voiding cystourethrograms lead to more urinary tract infections? / M. St Aubin et al. *J Urol*. 2013, Oct. № 190 (Suppl 4). P. 1456–1461. doi: [10.1016/j.juro.2013.03.038](https://doi.org/10.1016/j.juro.2013.03.038). Epub 2013 Jun 21.

Поступила в редакцію 02.03.2018

Рецензент д-р мед. наук, проф. А. І. Гоженко,
дата рецензії 12.03.2018

УДК 616.31-006.6-085.277.3

В. І. Лунгу, канд. мед. наук, доц.,

К. В. Лунгу

ЕФЕКТИВНІСТЬ ЗАСТОСУВАННЯ ВНУТРІШНЬОАРТЕРІАЛЬНОЇ РЕГІОНАРНОЇ ГІПЕРГЛІКЕМІЇ ПРИ ЛІКУВАННІ РАКУ СЛИЗОВОЇ ОБОЛОНКИ ПОРОЖНИНИ РОТА

Одеський національний медичний університет, Одеса, Україна

УДК 616.31-006.6-085.277.3

В. І. Лунгу, К. В. Лунгу

ЕФЕКТИВНІСТЬ ЗАСТОСУВАННЯ ВНУТРІШНЬОАРТЕРІАЛЬНОЇ РЕГІОНАРНОЇ ГІПЕРГЛІКЕМІЇ ПРИ ЛІКУВАННІ РАКУ СЛИЗОВОЇ ОБОЛОНКИ ПОРОЖНИНИ РОТА

Одеський національний медичний університет, Одеса, Україна

Проведено дослідження з визначення вмісту лактату в ракових пухлинах порожнини рота під впливом внутрішньоартеріальної регіонарної гіперглікемії. Виявлено, що посилення протипухлинного ефекту відбувається внаслідок рН-залежного підвищення чутливості пухлинних клітин до лікарського впливу.

Ключові слова: рак порожнини рота, регіонарна гіперглікемія, лактат.

UDC 616.31-006.6-085.277.3

V. I. Lungu, K. V. Lungu

EFFICACY OF USAGE OF INTRAARTERIAL REGIONAL HYPERGLYCEMIA AT THERAPY OF ORAL CAVITY CANCER

The Odessa National Medical University, Odessa, Ukraine

A study was conducted to determine the content of lactate in cancerous tumors of the oral cavity under the influence of intraarterial regional hyperglycemia, and an antitumor effect would be increased due to the pH-dependent increase in the sensitivity of tumor cells to the medicinal effect.

Key words: oral cavity cancer, regional hyperglycemia, lactate.