

# Pienten näytteiden dissekointiohjeistus

Työohjeet bioanalytiikan opiskelijoille

Taru Kuparinen

Krista Ronkainen

OPINNÄYTETYÖ  
Syyskuu 2019

Bioanalyttikon tutkinto-ohjelma

## TIIVISTELMÄ

Tampereen ammattikorkeakoulu  
Bioanalyytikon tutkinto-ohjelma

KUPARINEN, TARU & RONKAINEN, KRISTA:  
Pienten näytteiden dissekointiohjeistus  
Työohjeet bioanalytiikan opiskelijoille

Opinnäytetyö 45 sivua, joista liitteitä 6 sivua  
Syyskuu 2019

---

Histologia on patologian eli tautiopin osa-alue, jossa tutkitaan kudoksenäytteitä. Kliinissä histologiassa lääkäri tutkii kudoksenäytteen mikroskooppisesti ja antaa havainnoistaan lausunnon ja diagnoosin, joiden avulla päätetään potilaan hoidosta. Jotta kudoksenäytteen voi tutkia mikroskooppisesti, tarvitsee se ensin käsitellä laboratoriossa prosessissa, jonka vaiheita ovat esikäsittely, kuduskuljetus, leikkaus ja värjäys. Esikäsittelyvaihe pitää sisällään makroleikkelyn eli dissekoinnin, jonka tarkoituksena on varmistaa, että mikroskooppitutkimukseen päätyvä kudoksenäyte on näytteen oikeasta kohdasta otettu. Patologian laboratoriossa bioanalyytikon työnkuvaan kuuluu tiettyjen pienten kudoksenäytteiden dissekointi.

Tämän opinnäytetyön tarkoituksena oli laatia pienten kudoksenäytteiden dissekointiohjeistus Tampereen ammattikorkeakoulun bioanalyytikon tutkinto-ohjelman opiskelijoiden käyttöön. Ohjeistuksen kudokset on valittu Fimlab Laboratoriot Oy:n työntekijöiden avustuksella ja niiden on tarkoitus edustaa yleisimpiä bioanalyytikon dissektioon tulevia pieniä kudoksenäytteitä. Tavoitteena oli luoda selkeä, yksinkertainen ja helppokäyttöinen oppimateriaali.

Opinnäytetyömme on toiminnallinen opinnäytetyö eli se koostuu raporttiosuudesta ja produktina syntyneistä työohjeista. Kirjallisessa osuudessa käsittelemme oppimista, hyvän oppimateriaalin kriteerejä ja toiminnallisen opinnäytetyön prosessia. Lisäksi esittelemme ohjeistuksemme kudokset ja sen, miten niiden dissekoinnin voi laboratoriossa suorittaa. Työohjeissa (5kpl) ohjeistamme pienten ihonäytteiden, sappirakon, umpilisäkkeen, vasektomianäytteen sekä paksu- ja peräsuolen polyypin oikeaoppisen dissekoinnin. Ohjeistuksessa on kirjallisen ilmaisun tukena käytetty kuvia (piirroksia ja valokuvia). Työohjeet edesauttavat bioanalytiikan opiskelijan histologian oppimista ja valmistavat työelämään. Ohjeita voi hyödyntää histologian opintojaksoilla ja työelämäharjoittelussa. Opettajat voivat käyttää ohjeistusta opetusmateriaalina.

---

Asiasanat: patologia, histologia, dissekointi, työohje

## **ABSTRACT**

Tampereen ammattikorkeakoulu  
Tampere University of Applied Sciences  
Degree Programme in Biomedical Laboratory Science

KUPARINEN, TARU & RONKAINEN, KRISTA:  
Dissection of Small Histological Samples  
Working Instructions for Biomedical Laboratory Science Students

Bachelor's thesis 45 pages, appendices 6 pages  
September 2019

---

Part of the studies in the Degree Programme of Biomedical Laboratory Science studies is histology. Histology is the study of microscopic structure of cells and tissues. One part of biomedical laboratory scientists' job at the clinical pathology laboratory is to dissect small tissue samples. The purpose of dissection is to obtain a representative sample of tissue for a microscopic examination performed by a pathologist.

The purpose of this study was to prepare working instructions on dissecting small histological samples for Biomedical Laboratory Science students at Tampere University of Applied Sciences. The tissues for the instructions have been selected with the assistance of clinical pathology employees of Fimlab Laboratories. These tissues represent the most common small tissue samples in clinical pathology laboratory. The aim of this study was to create clear, simple and user-friendly study material for Biomedical Laboratory Science students to use in their professional studies.

This is practice-based thesis that consists of a report and five dissection instructions. The instructions are for small skin samples, gall bladder, vermiform appendix, vasectomy samples and polyps of the colon and rectum. Instruction consist of instructions, photos and illustrations. These instructions can be used as teaching material in histology courses. Working instructions help students in their histology studies and prepare them for working life.

---

Key words: pathology, histology, dissection, working instructions

## SISÄLLYS

1	JOHDANTO .....	5
2	OPINNÄYTETYÖN TARKOITUS, TAVOITE JA TEHTÄVÄT .....	7
3	OPINNÄYTETYÖN MENETELMÄLLISET LÄHTÖKOHDAT .....	9
4	OPPIMINEN JA OPPIMATERIAALIN LAATIMINEN .....	10
	4.1 Oppiminen ja oppimateriaali .....	10
	4.2 Työohjeen laatiminen .....	11
5	HISTOLOGISEN NÄYTTEEN LABORATORIOPROSESSI .....	13
	5.1 Tutkimusnimikkeet .....	13
	5.2 Näytteen fiksaatio .....	14
	5.3 Näytteen saapuminen laboratorioon .....	15
	5.4 Näytteen dissekointi .....	15
	5.5 Näytteen kasetointi .....	17
	5.6 Kudoskuljetus .....	17
	5.7 Valaminen .....	18
	5.8 Leikkaaminen .....	18
	5.9 Värjääminen ja päällystäminen .....	19
6	PIENET KUDOSNÄYTTEET JA NIIDEN DISSEKOINTI .....	20
	6.1 Iho .....	20
	6.2 Sappirakko .....	23
	6.3 Umpilisäke .....	25
	6.4 Siemenjohdin .....	27
	6.5 Paksu- ja peräsuolen polyypit .....	29
7	OPINNÄYTETYÖN TOTEUTUS JA TUOTOKSEN KUVAUS .....	32
	7.1 Toteutus .....	32
	7.2 Tuotoksen kuvaus .....	34
8	POHDINTA .....	36
	LÄHTEET .....	40
	LIITTEET .....	46
	Liite 1. Työohje pienten ihonäytteiden dissekoinnista .....	46
	Liite 2. Työohje sappirakon dissekoinnista .....	48
	Liite 3. Työohje umpilisäkkeen dissekoinnista .....	48
	Liite 4. Työohje vasektomianäytteen dissekoinnista .....	50
	Liite 5. Työohje paksu- ja peräsuolen polyypin dissekoinnista .....	51

## 1 JOHDANTO

Patologia eli tautioppi tutkii sairauden aiheuttamia rakenteellisia ja toiminnallisia muutoksia soluissa, kudoksissa ja elimistössä (Karttunen, Soini & Vuopala 2005, 12; Mäkinen & Lehto 2012). Kudos-oppi eli histologia on patologian osa-alue, jossa tutkitaan kudoksia (Orchard & Nation 2012, 1–2). Histologisia näytteitä ovat esimerkiksi kirurgisesti poistetut koepalat ja biopsianäytteet (Mäkinen 2012a). Kliinisessä histologiassa patologi tutkii näytteen mikroskooppisesti ja antaa tutkimansa perusteella näytteestä lausunnon ja patologis-anatomisen diagnoosin eli PAD:n, joiden avulla hoitava lääkäri päättää potilaan hoidosta. Kliinisen histologian diagnostiikkaa pidetään lukuisten sairauksien hoidon perustana. (Karttunen, Soini & Vuopala 2005, 288–289.)

Ennen patologin mikroskooppista tutkimusta, histologiset näytteet tulee käsitellä laboratoriossa. Histologiseen näytteenkäsittelyprosessiin kuuluu näytteen kirjaaminen, näytteiden esikäsittelyvaiheet, kuduskuljetus, leikkaus ja värjäys. Esikäsittelyvaihe sisältää suurempien kudospalojen osalta tärkeän työskentelyvaiheen, makroleikkelyn eli dissekoinnin. Dissekoinnissa kudospalat leikellään oikeaoppisesti varmistaen, että mikroskooppitutkimukseen päätyvät näytteet ovat muutoksen luokitteluun ja poistoarvioon nähden oleellisilta kohdilta otettu. (Karttunen, Soini & Vuopala 2005, 290–291; Mäkinen 2012b; Orchard & Nation 2012, 99–101.)

Histologisia leikkeitä tehdään eri kokoluokkien kudospaloista. Pieniä operatiivisia näytteitä ovat mm. paikallispuudutuksessa poistettujen iholuomien tai suurempien ihomuutosten näytteet. Pieniin operatiivisiin näytteisiin luetaan yleensä myös yleisimmät syvät kirurgiset näytteet, esimerkiksi umpilisäkkeet ja sappirakot. (Mäkinen 2012a.) Patologian laboratorion bioanalyytikon työnkuvaan kuuluu tiettyjen pienten näytteiden dissekointi, haasteellisempien näytteiden kohdalla dissekoinnin suorittaa patologi tai dissekointikoulutuksen saanut bioanalyttikko. (Orchard & Nation 2012, 99–103.)

Opinnäytetyömme aiheena on pienten kudospalojen dissekointiohjeistus Tampereen ammattikorkeakoulun bioanalyytikon tutkinto-ohjelman opiskelijoille.

Päädyimme aiheeseen, koska patologian erikoisala kiinnostaa meitä ja dissekoinnin harjoittelu on Tampereen ammattikorkeakoulun tarjoamilla opintojaksoilla vähäistä. Ohjeistuksen tarkoituksena on tuoda opiskelijoille lisäinformaatioita yleisimpien patologian laboratorioon saapuvien pienten kudosten dissekoinnista. Opiskelija hyötyy ohjeistuksen läpikäymisestä histologian opintojaksoilla, ennen harjoittelujaksoja, harjoittelujakson aikana ja mahdollisesti myöhemmin työelämässä. Opettajat voivat käyttää ohjeistusta opetusmateriaalina. Opinnäytetyöhön saimme asiantuntija-apua Fimlab Laboratoriot Oy:n kliinisen patologian laboratorion työntekijöiltä.

## 2 OPINNÄYTETYÖN TARKOITUS, TAVOITE JA TEHTÄVÄT

Bioanalyytikon ammattitaidon perustana on kliinisen laboratoriotieteen teoreettinen tieto ja sen soveltaminen käytäntöön (Tampereen ammattikorkeakoulun opinto-opas 2019). Histologian laboratoriossa bioanalyytikon tehtävänä on valmistaa useiden työvaiheiden kautta potilaasta lähtöisin olevasta kudospäätteestä ohuita kudospäätteitä patologille mikroskooppitutkimukseen. Bioanalyytikon tulee hallita työssään laaja teoriatausta ja kyetä liittämään teoretietonsa käytäntöön. Näytteen käsittelyn onnistuminen vaatii lähetetietojen ymmärrystä ja tutkimusniemistön hallintaa. Bioanalyytikon on myös hallittava laitteiden ja välineiden oikeaoppinen käyttö ja huolto. Työntekijän tulee huolehtia työturvallisuudesta ja tuntee sitä koskeva lainsäädäntö. Hänen tulee tuntee laatuksikirja ja toimia annettujen ohjeiden mukaan. (Rantala 2014a, 34–35.)

Bioanalyytikko-opinnot koostuvat perus- ja ammattiopinnoista, ohjatusta harjoittelusta, valinnaisista ammattiopinnoista, vapaasti valittavista opinnoista ja opinnäytetyöstä (Valtioneuvoston asetus ammattikorkeakouluista 1129/2014). Keskeisenä sisältönä on eri erikoisalojen opinnot mukaan lukien opinnäytetyömme aihealue histologia. Tavoitteena on, että valmistuttuaan bioanalyytikko osaa toimia laboratoriossa perustehtävissä sen eri osa-alueilla. Bioanalyytikko-koulutuksen opetuksen keskiössä on, että opiskelija oppii tuottamaan käytännöllistä tietoa. (Tampereen ammattikorkeakoulun opinto-opas 2019.) Ja tähän myös opinnäytetyömme tähtäsi.

Opinnäytetyömme tarkoituksena oli laatia pienten kudospäätteiden dissekointiohjeistus Tampereen ammattikorkeakoulun bioanalyytikon tutkinto-ohjelman opiskelijoiden käyttöön oppimateriaaliksi histologian oppitunneille. Tampereen ammattikorkeakoulun bioanalyytikan opintojaksoilla dissekointiin perehtyminen on vähäistä, eikä dissekointiin ole olemassa työhjeita. Materiaalissa kuvataan dissekointia tekstin ja kuvien avulla. Ohjeessa kuvatut kudokset valittiin Fimlab Laboratoriot Oy:n kliinisen laboratorion työntekijöiden avustuksella ja niiden on tarkoitus edustaa laboratorioon usein tulevia pieniä dissekointia vaativia kudospäätteitä. Kyseenomaiset kudospäätteet kuuluvat laboratorion peruspäätteisiin ja niitä dissekoivat kaikki työpisteperehdytyksen saaneet bioanalyytikot. Koimme, että

Fimlab Laboratoriot Oy on hyvä yhteistyökumppani, koska se on suurin laboratoriopalveluiden tuottaja Suomessa ja samalla bioanalyttikoiden merkittävä työnantaja (Fimlab Laboratoriot Oy 2019).

Opinnäytetyön tavoitteena oli luoda selkeä oppimateriaali, jonka avulla bioanalyttikko-opiskelijoilla on jo opiskeluaikana mahdollista saada käsitys yleisempien pienten kudoksenäytteiden dissekoinnista. Tavoitteena oli laatia selkeä ja toimiva ohjeistus, jota mahdollisimman moni opiskelija voi opinnoissaan hyödyntää muun oppimateriaalin lisäksi. Oppimateriaaliin perehtymisestä on hyötyä harjoittelujaksolla ja mahdollisesti myöhemmin työelämässä. Alan opettajat voivat hyödyntää oppimateriaalia opetuksessaan.

Työn tehtävänä oli ennen kaikkea hyvän oppimateriaalin ja kudoksenäytteiden dissekoinnin teoriataustan selvittäminen sekä sitä kautta dissekointiohjeistuksen laatiminen. Hankitun perusteellisen teoretiedon pohjalta laadimme selkeän ja yksinkertaisen oppimateriaaliksi soveltuvan ohjeistuksen.



### 3 OPINNÄYTETYÖN MENETELMÄLLISET LÄHTÖKOHDAT

Toiminnallisen opinnäytetyön tavoitteena on käytännön toiminnan ohjeistaminen, opastaminen, toiminnan järjeistämisen tai järjestämisen. Toiminnallinen opinnäytetyö voi olla esimerkiksi ohje, ohjeistus tai opas kuten perehdyttämisoas. Toiminnallisen opinnäytetyön toteutustapana on kohderyhmästä riippuen esimerkiksi kirja, opas tai jokin muu tuotos. Toiminnallinen opinnäytetyö tehdään aina jollekin kohderyhmälle, joten sen pohtiminen ja rajaaminen on tärkeä osa prosessia. (Vilka & Airaksinen 2003, 9–10, 38–39.)

Toiminnallinen opinnäytetyö koostuu kahdesta osasta: toiminnallisesta osasta eli produktista ja opinnäytetyöraportista. Ammattikorkeakouluopintojen tarkoituksena on, että opiskelija osoittaa kykenevänsä pohtimaan alan teorioiden ja käsitteiden avulla kriittisesti tekemiään käytännön ratkaisuja ja edelleen kehittämään niiden avulla alansa ammattikulttuuria. (Vilka & Airaksinen 2003, 41–43, 53.) Toiminnallisen opinnäytetyön teoriataustan selvittämisessä noudatetaan tutkimuksellista asennetta ja tutkimusmenetelmille ominaisia käytäntöjä (Vilka 2006, 113). Esimerkiksi erilaisten ohjeistusten ja oppaiden kohdalla lähdekritiikkiin tulee kiinnittää aivan erityistä huomiota. (Vilka & Airaksinen 2003, 53.)

Toiminnallisessa opinnäytteessä opiskelija osoittaa tietoa, taitoa ja sivistyneisyyttä (Vilka 2006, 113). Toiminnallisen opinnäytetyön tekijän tulee osata olla tutkiva ja kehittävä (Vilka & Airaksinen 2003, 41–43). Parhaimmillaan toiminnallinen opinnäytetyö kehittää tekijänsä ajattelutaitoa ja ammatillista osaamista niin, että sen tekijällä on valmiudet työstää samantyyppisiä hankkeita myös opintojen jälkeen työelämässään (Salonen 2013, 5).

Teimme toiminnallisen opinnäytetyön, jonka produktina on pienten kudoksenäytteiden dissekointiohjeistus. Ohjeistus tulee oppimateriaaliksi Tampereen ammattikorkeakoulun bioanalytiikka-opiskelijoille histologian opintoihin. Opinnäytetyö tehtiin Tampereen ammattikorkeakoulun tarpeeseen.

## 4 OPPIMINEN JA OPPIMATERIAALIN LAATIMINEN

### 4.1 Oppiminen ja oppimateriaali

Oppiminen on aktiivista, tavoitteellista ja jatkuvaa toimintaa (Ikonen & Virtanen 2007, 257–262). Kognitiivisessa oppimiskäsityksessä korostuu ihmisen aktiivinen itseohjautuvuus. Ihminen asettaa itselleen, joko tietoisesti tai tiedostamatta päämääriä, jotka pyrkii toiminnallaan saavuttamaan. Oppimiseen kuuluu tiedon prosessointi, joka alkaa huomioimisesta ja havainnoinnista ja päättyy uuden tiedon luomiseen. Ihminen oppii asioita myös sattumanvaraisesti, ilman tietoista hankintaa, mutta suurin osa aikuisen ihmisen oppimisesta on tietoisien valinnan ja ponnistelujen tulosta. (Vuorinen 2005, 3.)

Oppimateriaaliksi voidaan kutsua oppiainesta sisältävää tietolähdettä, kuten kirjaa. Oppimateriaaliksi voidaan kutsua myös opiskeltavaan aineeseen tai materiaan liitettyä oppiainesta, joka välittyy oppilaille ja saa aikaan tavoitteita vastaavat pysyvät taitojen ja tietojen muutokset. (Uusikylä & Atjonen 2005, 164–168.) Oppimateriaali sisältää oppiainesta ja on tehty opetustarkoitukseen (Heinonen 2005, 29).

Oppimisessa hyvä oppimateriaali on avainasemassa. Oppimateriaalin selkeyden ja ymmärrettävyyden takaamiseksi, kriteerejä tulee asettaa tekstin lisäksi myös kuvitukselle ja ulkoasulle. Oppimateriaalia suunniteltaessa pitää ottaa huomioon monia asioita mm. oppimateriaalin tavoite, kohderyhmä, miten oppija yhdistää oppimaansa aiempaan osaamiseensa ja miten motivoida oppijaa. (Ikonen & Virtanen 2007, 257–262.) Heinonen (2005) on väitöskirjassaan kertonut, että hyvän oppimateriaalin tulee olla ennen kaikkea oppilaita innostava ja opiskeluun monipuolisesti motivoiva. Muita tärkeitä piirteitä ovat selkeys, loogisuus, havainnollisuus ja opettajan työn helpottavuus. (Heinonen 2005, 227–228, 246.)

Aikuinen ihminen oppii suurimman osan hankkimastaan tiedosta näköaistin välityksellä (Vuorinen 2005, 47). Kuvien avulla voidaan laajentaa oppijan käsitystä asioita ja ilmiöistä, kuvat täydentävät tekstiä. Kuvat monipuolistavat ja ohjaavat havaintoja sekä organisoivat tekstiä. (Ikonen & Virtanen 2007, 262.) Vuorisen

(2005) mukaan kuvallisen ilmaisun keskeisiä tehtäviä opetuksessa ovat mm. informaation anto, kokonaisuuksien hahmottamisen helpottaminen, asioiden riippuvuuksien osoittaminen, virikkeiden ja mielikuvien välittäminen sekä muistamisen ja mieleen palauttamisen helpottaminen. (Vuorinen 2005, 149–153.) Parhaimmillaan oppiminen on silloin, kun siihen käytetään useita aisteja samanaikaisesti (Vuorinen 2005, 47).

Käytännön harjoittelua voidaan käyttää apuna opitun teorian käytäntöön siirtämisessä ja vahvistaa tällä tavoin oppimista. Käytännön harjoittelulla on ajateltu olevan suuri vaikutus oppimiseen. Ammattikorkeakouluissa pyritään korostamaan työelämälähtöisyyttä, jota haetaan mm. opintojaksoihin liitetyillä harjoitustöillä, laboratorioharjoituksilla ja työharjoittelulla. (Väänänen 2012, 14–18.)

## **4.2 Työohjeen laatiminen**

Ohjailevan tekstin tarkoituksena on tähdätä lukijan toimintatapojen muutokseen tai helpottamiseen ohjailemalla suoraan lukijan toimintaa (Niemi, Nietosvuori & Virikko 2006, 161). Ohjeiden tarkoituksena on selventää, miten saavuttaa toivottu lopputulos (Metsäaho 2013, 149). Sisällöltään työohjeen tulee olla sellainen, että käyttäjä ymmärtää ohjeen sanoman niin, että hän todella toimii ohjeen mukaisesti. Ohjeen pitää pystyä herättämään lukijan mielenkiinto. Lukijan tulee ymmärtää mihin ohje on tarkoitettu, mitä hän hyötyy sen noudattamisesta ja mitä tapahtuu, ellei hän noudata ohjetta. (Repo & Nuutinen 2005, 138–139.)

Ohjeiden sävyn tulee olla täsmällinen ja jämpä, mutta myönteistä sävyä ei tule unohtaa. Käskymuotoa käytettäessä lauseen loppuun ei tarvitse lisätä huuto-merkkiä. (Metsäaho 2013, 149.) Ohjeessa käytettävien lauseiden tulee olla lyhyitä, sillä ne ilmaisevat asiat selkeästi ja samalla aktivoivat lukijaa. Ohjeessa on hyvä olla sanallisen selityksen lisäksi kuvia ja numeroidut toimintavaiheet. Ohjeesta tulee myös ilmetä, mistä tietää, että ohjetta on seurattu oikein. (Repo & Nuutinen 2005, 138–139.)

Olemme dissekointiohjeistuksessa pyrkineet ottamaan huomioon kirjallisuudesta esiintyviä edellä mainittuja hyvien työohjeiden kriteerejä. Työohjeissa on esim.

käytetty havainnollistavia kuvia ja numeroituja työvaiheita. Työohjeiden pohjamateriaalina olemme käyttäneet alan kirjallisuutta ja eri laboratorioiden ohjeistuksia, kuten Fimlab Laboratoriot Oy:n dissekoinnin työohjeita.

## 5 HISTOLOGISEN NÄYTTEEN LABORATORIOPROSESSI

### 5.1 Tutkimusnimikkeet

Patologian laboratorioon saapuu kudospäytteitä lukuisilla eri tutkimusnimikkeillä, riippuen kudospäytteen laadusta. Jokaisen laboratorioon saapuvan näytteen mukana tulee olla lääkärin lähete, jonka tarkoituksena on toimia konsultaatiopyyntönä patologille. Lähetetiedoista tulee aina ilmetä mm. potilaan nimi, ikä ja sukupuoli, lähettävän lääkärin nimi ja puhelinnumero, mistä kudoksesta on kyse, näytteenottoindikaatio, kysymyksenasettelu, keskeiset tiedot anamneesista, statuksesta, laboratoriolöydöksistä, tulkintaan vaikuttavasta hoidosta ja näytteenottoon liittyvistä huomioista. (Karttunen, Soini & Vuopala 2005, 292; Fimlab laboratoriot Oy 2017a.) Tässä alustuksessa keskitymme opinnäytetyömme kannalta oleellisiin tutkimusnimikkeisiin.

Ts-PAD-1 -tutkimusnimikkeen alle kuuluu pienten kudospäytteiden diagnostiikka eli kaikki sellaiset kudospäytteet, joille ei ole omaa tutkimusnimikettä. Kyseiseen ryhmään lukeutuvat mm. pienet ihostanssit ja hyvänlaatukset alle 10 mm ihot (esim. luomenpoistonäytteet) sekä siemenjohtimien näytteet (vasektomianäyte). Näytepurkkeja/eriteltyjä näytteitä tutkimusnimikkeen alla on yhdestä kolmeen. (Fimlab laboratoriot Oy 2017a; Fimlab Laboratoriot Oy 2018a.) Ts-PAD-2 -tutkimusnimikkeellä saapuvat pienet koepalat esim. stanssit silloin, kun näytepurkkeja on 4 tai enemmän. (Fimlab Laboratoriot Oy 2017b; Fimlab Laboratoriot Oy 2018a.)

Ts-PAD-3 -tutkimusnimikkeen alle kuuluu yksinkertaisten leikkauspreparaattien makroskooppinen ja histologinen diagnostiikka. Kyseiseen ryhmään kuuluu yli 10 mm hyvänlaatuisena poistetut ihomuutokset niin, että yhtä ihoresekaattia kohti on aina yksi lähete. Lisäksi ryhmään lukeutuvat yksinkertaiset kokonaiset elimet tai niiden osat, joihin ei liity maligniteettiepäilyä. Tällaisia kudoksia ovat esim. sappirakko ja umpilisäke. Muita ryhmään kuuluvia kudospäytteitä ovat esim. prostata- ja rakkolastut, hyvänlaatuiset suoliresekaatit, munasarjat sekä muut pienet ja yksinkertaiset leikkauspreparaatit. (Fimlab Laboratoriot Oy 2017c; Fimlab Laboratoriot Oy 2018a.)

Ts-PADihot-tutkimusnimikkeeseen kuuluvat ihosairauksien histologinen diagnostiikka lukuun ottamatta ihokasvaimia. Lähetetiedoissa on oleellista kertoa dermatologinen kysymyksenasettelu diagnoosiehdotuksineen. Laajojen ihottumanäytteiden kohdalla suikalemainen pitkä ja kapea näyte on yleensä parempi kuin stanssi. Lisäksi tulee muistaa, että tietyissä tautitiloissa subcutista on hyvä ottaa mukaan näytteeseen. Eri topografioista otetut näytteet tulee eritellä omiin purkkeihinsa. (Fimlab Laboratoriot Oy 2017d; Fimlab Laboratoriot Oy 2018a.)

Ts-PADColo-tutkimusnimikkeellä laboratorioon saapuvat kaikki kolonoskopian yhteydessä ileumin ja colonin eri osista otetut näytteet. Indikaatioita ovat esim. koliitit, polyypit, adenoomat ja muut kasvaimet. (Fimlab Laboratoriot Oy 2017e; Fimlab Laboratoriot Oy 2018a.)

## 5.2 Näytteen fiksaatio

Kudoksen oikeaoppinen kiinnittäminen eli fiksaatio on tärkeää histologisten näytteiden laboratorioprosessissa. Fiksaation tavoitteena on estää kudoksen autolyysi ja bakteeritoiminta, säilyttää kudoksesta mahdollisimman paljon alkuperäisen kaltaisena ja estää molekyylien häviämistä. Eri fiksaatiivit soveltuvat eri käyttötarkoituksiin, lisäksi niillä voidaan vaikuttaa näytteen värjäytyvyyteen, leikkautuvuuteen ja morfologiaan. (Rhodes 2013, 69–93.)

Fiksaatiivit voidaan jakaa fysikaalisiin ja kemiallisiin fiksaatiiveihin. Fysikaalisia fiksaatiiveja ovat esimerkiksi lämmittäminen ja mikroaallot. Kemiallisessa fiksaatiossa voidaan käyttää esimerkiksi alkoholeja, aldehydejä ja hapettimia. Eniten käytetty fiksaatiivi histologisissa tutkimuksissa on formaldehydin vesiseos, 10 % puskuroitu formaliini. Se mm. kiinnittää näytteen proteiinit muodostamalla ristisidoksia niiden välille. (Rhodes 2013, 69–93.) Myös opinnäytetyössämme esitetyt kudostyypit tulevat laboratorioon perinteisesti formaliinissa. Sitä tulee olla näytepurkissa vähintään näytteen verran niin, että kudoksesta peittyy kunnolla, ideaalitilanteessa 1:10 (Fimlab Laboratoriot Oy 2018a). Formaliini on myrkyllinen aine, joten työturvallisuus tulee ottaa huomioon sitä käsiteltäessä (Orchard & Nation 2012, 93).

Näytteet laitetaan fiksatiiviin joko heti näytteenoton yhteydessä tai lähetetään ns. tuoreinäytteinä laboratorioon. Osa kudoksenäytteistä lähetetään patologian laboratorioon tuoreina, koska tutkimusten tekninen toteuttaminen vaatii sitä. Esimerkiksi jotkin näytteestä tehtävät vasta-ainetutkimukset ja värjäykset eivät toimi fiksoidusta kudoksesta. Näyte voidaan tarvittaessa myös jakaa tuoreena eri osatutkimuksiin, jolloin vain osa näytteestä laitetaan fiksatiiviin. Tuoreinäytteistä voidaan tehdä pikaleikkaita jäädyttämällä kudokset nopeasti ja tekemällä leikkeet suoraan jäädytetyistä kudospaloista. Jääleikkeen valmistuminen kestää kaikkineen noin 15–25 minuuttia kudospalan saapumisesta laboratorioon. (Mäkinen 2012c.)

### **5.3 Näytteen saapuminen laboratorioon**

Laboratorioon saapuu näytteitä sekä kaukaa että läheltä. Laboratoriossa näyte kirjataan laboratoriotietokantaan ja sille annetaan laboratoriokohtainen numerokoodi, joka sisältää laboratorion tunnisteen, näytetyypin, vuosiluvun, juoksevan näytenumeron ja alanumeron tai kirjainyhdistelmän, josta ilmenee näytekasettien järjestys. Näytteiden käsittely laboratoriossa kestää tyyppillisesti vähintään 3–5 päivää, ja riippuen lisätutkimuksen tarpeesta patologin lausunto on valmis yleensä noin viikon päästä näytteen saapumisesta. (Mäkinen 2012a.)

### **5.4 Näytteen dissekointi**

Pienemmät näytteet kuten pienet koepalat ja stanssiopsiat eivät välttämättä tarvitse esikäsittelyä ennen kudokasetteihin asettelua. Sen sijaan suuremmat kudospalat, esimerkiksi poistetut luomet ja suuremmat kirurgiset näytteet, tarvitsee dissekoida. Dissekoinnin suorittaa laboratoriosta ja kudoksesta riippuen joko patologi tai bioanalytiikko. (Orchard & Nation 2012, 99–103.)

Ennen minkään kudoksenäytteen päätymistä laboratorioprosessin seuraavaan vaiheeseen, kasetointiin, näytteestä kirjataan ylös ulkoisessa, makroskooppisessa tarkastelussa saatavia tietoja (makroskopia). Pienten, ei dissekoitavien kudospalojen, kuten biopsioiden kohdalla ylös kirjataan näytteen koko, näytteiden määrä,

muoto ja muut merkittävät ominaisuudet. Sen sijaan suurempien kudospalojen kohdalla tarvitaan huomattavasti tarkempaa makroskooppista tarkastelua. (Suvarna & Layton 2013, 97–99.)

Suurempien kudospalojen kohdalla makroskooppiseen tutkimukseen kuuluu kudospalan yksityiskohtainen anatominen kuvailu. Kuvailussa huomioidaan kudoksessa silmämääräisesti havaittavat erikoiset kohdat mm. abskessit, väri, kystat ja polyypit. Näyte mitataan huomioiden koko ja marginaalit, kuvataan tai piirretään ja punnitaan sekä merkitään suunnat ja resektiopinnat erilaisilla väreillä. Isoista kudospaloista kasetoidaan normaalista poikkeavat kohdat, selvät tuumorit, tervettä kudosta ja resektiolinjat. Laboratorioissa on olemassa omat yksityiskohtaiset dissekointiohjeet kullekin näytetyypille. (Suvarna & Layton 2013, 96–99; Rantala 2014b, 38.)

Ennen dissekoinnin aloittamista tulee aina varmistua siitä, että kudoksesta on kunnolla fiksoitunut. Esimerkkinä opinnäytetyössämme käsiteltävien kudosten fiksoitumisesta ihot, sappirakot ja umpilisäkkeet vaativat vähintään vuorokauden formalinifikaation, kun taas pienemmille skopianäytteille riittää lyhyempi fiksaatioaika. Verisiä näytteitä ei saa kasetoida näytteenottopäivänä. (Fimlab Laboratoriot Oy 2018a.)

Dissekointiin tarvittavat välineet tulee valita dissekoitavan kudoksen mukaan. Suuremmat veitset ovat käyttökelpoisia suurten kudosten, kuten keuhkojen tai maksan pilkkomiseen ja pienempiä veitsiä voi käyttää kudospalojen trimmaamiseen. (Suvarna & Layton 2013, 97.) Dissekoinnissa ylijääneet kudospalat siirretään takaisin alkuperäiseen formaliniin sisältävään näyteastiaan säilytykseen. Näin ollen patologi voi pyytää kudoksesta lisää paloja prosessointiin esim. silloin, kun näytteen mikroskooppinäkökuvasta ilmenee jotakin odottamatonta. Tavallisesti kudospaloja säilytetään noin viikko, tai kunnes patologi on antanut näytteestä vastauksen. (Orchard & Nation 2012, 103.)



## 5.5 Näytteen kasetointi

Dissekoinnin yhteydessä näytteet kasetoidaan kuduskasetteihin, joihin tyypillisesti merkitään valmiiksi näyte- ja järjestysnumerot. Muovisia kasetteja on saatavana eri kokoisina ja eri värisinä. Standardikokoiseen kasettiin mahtuu noin 20 x 20 x 3 mm kokoinen kudospala. Kudospala tulee asetella kasettiin niin, ettei kasetti täyty kokonaan, jotta kuduskuljetuksessa käytetyt kemikaalit pääsevät tunkeutumaan kudospalan läpi. (Suvana & Layton 2013, 98–99.)

## 5.6 Kuduskuljetus

Kasetoinnin jälkeen kudokset menevät automatisoituun kuduskuljetukseen, jossa näytteestä poistetaan vesi eli näyte dehydroidaan ja kirkastetaan. Kuduskuljetus kovettaa kudoksen rakenteita ja parantaa sen säilyvyyttä. (Mäkinen 2012b.)

Dehydraatio suoritetaan tyypillisesti nousevalla alkoholisarjalla. Siihen voidaan käyttää esimerkiksi metanolia, asetonia, isopropanolia, butanolia tai useimmiten käytettyä etanolia. Dehydointi voidaan aloittaa kudoksesta riippuen esimerkiksi 70 % etanolilla ja nostaa pitoisuutta 95 % kautta aina absoluuttiseen alkoholiin saakka. Alkoholipitoisuutta nostetaan hiljalleen, koska liian nopea alkoholikäsitely saattaa aiheuttaa vääristymiä solukalvoihin. Dehydroinnissa tulee huomioida myös muita asioita: liiallinen kuivuminen aiheuttaa kudoksen kovettumista, haurastumista sekä kutistumista, ja liian vähäisen dehydraation seurauksena kudoksesta saattaa jäädä liian pehmeäksi. (Spencer & Bancroft 2013a, 107–108.)

Alkoholikäsitelyn jälkeen alkoholi tulee poistaa kudoksesta eli näyte kirkastetaan. Alkoholi poistetaan, koska parafiini ei liukene alkoholiin. Hyvän kirkastinaineen tulisi olla mm. nopeasti kudokseen penetroituvaa, mahdollisimman myrkytöntä, kudokselle mahdollisimman hellävaraista ja edullista. Kirkasteena voidaan käyttää esimerkiksi ksyleeniä, isopropanolia, kloroformia ja tolueenia. Yleisimmin histologian laboratorioissa käytetty ksyleeni on hyvä kudospaloille, jotka ovat alle 5 mm paksuja ja näin ollen ksyleeni voi nopeasti korvata näytteen alkoholin. Liian pitkään ksyleenille altistuessaan kudoksesta kovettuu liikaa. (Spencer & Bancroft 2013a, 108–109.)

## 5.7 Valaminen

Kudoskuljetuksen jälkeen näytteet valetaan parafiiniin parafiini-infiltraatiossa. Parafiini läpäisee kudoksen helposti ollessaan nestemäisessä muodossaan ja jähmettyy nopeasti viilennettäessä. Infiltraatiossa näyte siirretään näytekasetista lämpölevyllä olevaan metalliseen valumuottiin, jossa sen päälle valutetaan sulaa parafiinia. Kanneksi valumuottiin asetetaan alkuperäinen muovinen kuduskasetti tunnistetietoineen. Kasetti toimii myös kudisleikkurin eli mikrotomin kiinnitystukenä (ks. 5.8 Leikkaaminen). Lopuksi valumuotti siirretään kylmälevylle, jossa parafiini jähmettyy ja syntynyt parafiinikasetti irtoaa muotista leikattavaksi. (Spencer & Bancroft 2013a, 109–110.)

Näyte tulee asetella valumuottiin tietyllä tavalla. Väärin aseteltu näyte saattaa johtaa näytteen tärkeiden elementtien vaurioitumiseen tai patologin tarkastelun ulkopuolelle jäämiseen. Pienet näytteet, kuten iho- ja limakalvonäytteet asetellaan niin, että niistä saadaan näytteen pinnan suhteen kohtisuoria leikkeitä. Näytteet tulee myös pyrkiä kääntämään niin, että mikrotomin terä aiheuttaa mahdollisimman vähän kudosten erilaisesta koostumuksesta johtuvaa artefaktia. (Mäkinen 2012b; Spencer & Bancroft 2013a, 110–111.)

## 5.8 Leikkaaminen

Mikroskooppitutkimukseen päätyvät kudisleikkeet leikataan parafiinikaseteista tehtävään suunnitellulla leikkurilla, mikrotomilla. Mikrotomeja on erilaisia eri käyttötarkoituksiin. Liukumikrotomissa kasetti on paikallaan ja veitsi liikkuu kohti kasettia, kun taas rotaatiomikrotomissa kasetti liikkuu veistä kohti. (Spencer & Bancroft 2013b, 125–126.)

Leikkaamisen ensimmäisessä vaiheessa hyvin jäähdytetty kasetti kiinnitetään mikrotomiin ja siitä aletaan varovasti trimmata turhaa parafiinia pois 15–30 µm leikkeinä. Kun näytteen koko kudusrakenne on saatu näkyviin, aletaan leikata varsinaisia kudisleikkeitä. Kudisleikkeiden tulee olla paksuudeltaan 2–5 µm ja niitä otetaan tyypillisesti useista eri leiketasoista. Kultakin leiketasolta otetaan

näytteitä lasille sopivasti mahtuva määrä. Leike siirretään mikrotomin terältä si-  
veltimestä huoneenlämpöiseen veteen rypyjen oikaisuun. Tämän jälkeen leike  
siirretään identifioituilla aluslasilla edelleen lämpimään vesihauteeseen (45–50  
°C), jossa rypyt oikenevat entisestään. Lopuksi leike otetaan hauteesta lasille ja  
lasi asetellaan kuivumaan pystyasentoon. Kuivumisen jälkeen leike kiinnitetään  
lasille lämmön avulla. (Spencer & Bancroft 2013b, 126–129; Rantala 2014b, 38–  
39.)

## 5.9 Värjääminen ja päällystäminen

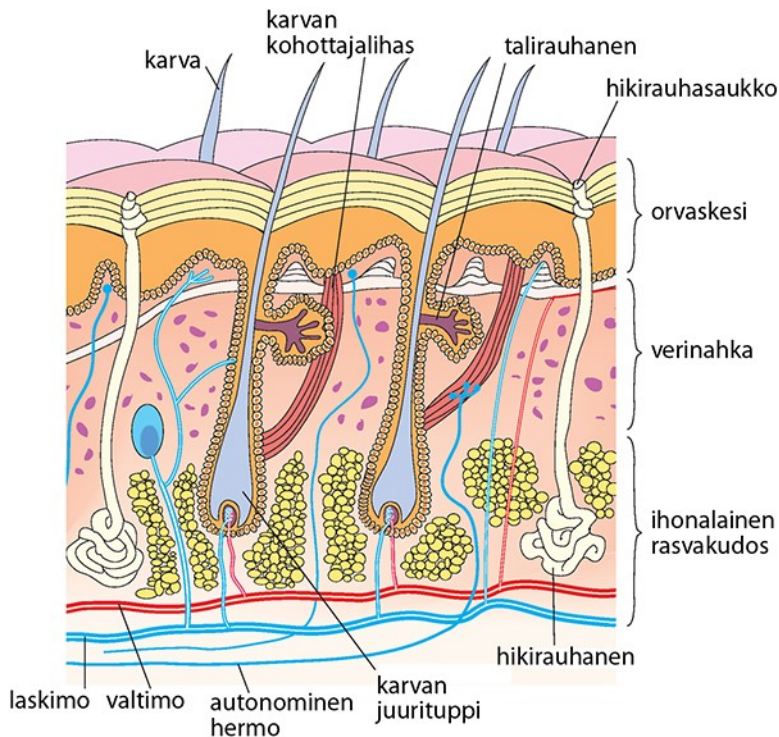
Parafiiniblokeista leikatut näytteet tulee värjätä mikroskopoinnin helpottamiseksi.  
Suomessa yleisimmin käytetty perusvärjäys on hematoksyliini-eosiinivärjäys  
(HE). Väriaineen hematoksyliini on sininen väriaine, joka käyttäytyy väriliuok-  
sessa emäksisesti ja täten värjää solujen happamat osat, kuten nukleiinihapot  
sinisellä. Liuoksen eosini on hapan punainen väriaine, joka puolestaan värjää  
solujen emäksiset osat, kuten proteiinit punaisella. Limat ja glykogeeni eivät HE-  
värjäyksessä värjäydy. HE-värjäyksen etuina ovat sen säilyvyys ja hyvä tuma-  
atypoiden osoituskyky. (Mäkinen 2012b.)

Värjäyksen alussa parafiinileikkeistä poistetaan parafiini tyypillisesti ksyleenillä,  
ja näytteeseen palautetaan siitä kuduskuljetuksessa poistettu vesi laskevalla al-  
koholisarjalla. Väriainekäsittelyn jälkeen näytteestä jälleen poistetaan vesi nou-  
sevalla alkoholisarjalla ja näyte kirkastetaan uudelleen ksyleenillä. Lopuksi värjä-  
tyn kudusleikkeen päälle liimataan suojaksi peitinlasi. Värjäyksen valmistuttua  
tarkistetaan näyte ja kaikkien tietojen oikeellisuus, ja merkitään näyte tietylle pa-  
tologille tutkittavaksi. Patologi mikroskopoi näytteen, ja antaa siitä lausunnon ja  
diagnoosin. Patologilta ko. tiedot siirtyvät klinikolle, joka niiden avulla päättää  
potilaansa hoitotoimenpiteistä. (Rantala 2014b, 39.)

## 6 PIENET KUDOSNÄYTTEET JA NIIDEN DISSEKOINTI

### 6.1 Iho

Iho painaa 4 kg ja sen pinta-ala on 1,5–2 m<sup>2</sup>. Ihon tärkeimpänä tehtävänä on pitää yllä elimistön sisäistä tilaa ja näin mahdollistaa kudosten normaali toiminta. Se mm. toimii suojana UV-säteilyä ja kulumista vastaan, estää veden haihtumista elimistöstä, säätelee lämpöä, toimii immunologisena elimenä ja vastaa D-vitamiinin metaboliasta. Ihon kerroksia ovat epidermis (orvaskesi), dermis (verinahka) ja subcutis (ihonalaiskudos) (Kuva 1). (Tasanen-Määttä & Peltonen 2011a.)



KUVA 1. Ihon rakenne poikkileikkauksena (Terveyskirjasto 2017).

Epidermis on 75–110 µm paksu ihon uloin osa ja se koostuu neljästä eri kerroksesta: keratiinikerroksesta eli sarveiskerroksesta, jyväsissolukerroksesta eli stratum granulosumista, okasolukerroksesta eli stratum spinosumista ja tyvisolukerroksesta eli stratum basalesta. Epidermiksessä on keratinosyyttejä, pigmenttiä tuottavia melanosyyttejä, hermosoluja ja immunologisia soluja. (Tasanen-Määttä & Peltonen 2011b; Kallioinen & Stenbäck 2012.)

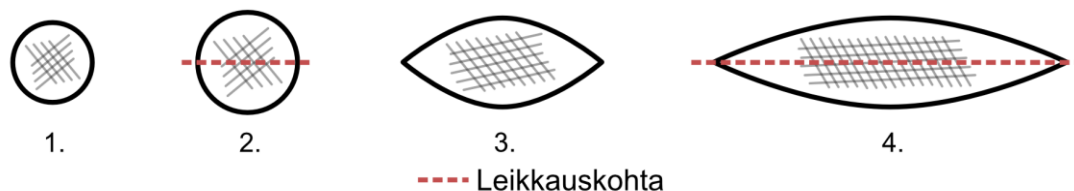
Tyvikalvovyöhyke kiinnittää epidermiksen allaan olevaan dermikseen. Tyvikalvovyöhyke erottuu valomikroskoopissa 0,5–1 µm:n paksuisena kerroksena. Dermiksen tehtävänä on antaa iholle mekaanista tukea, ravinteita ja vastata hermostuksesta. Dermis jakautuu päällä olevaan papillaariseen ja alla olevaan retikulääriseen dermikseen. Dermiksen rakenneosia ovat fibroplastit, kollageenien, elastiinin ja proteoglykaanien muodostama säiemäinen sidekudos, ja niiden välissä oleva mukopolysakkaridien muodostama geelimäinen sidekudos. Lisäksi dermiksessä on jonkin verran immunologisia soluja. (Tasanen-Määttä & Peltonen 2011c; Kallioinen & Stenbäck 2012.)

Dermiksen alla on subcutis, joka sisältää rasvaa ja sidekudosta. Sen tehtävänä on toimia siteenä ihon ja kudosten välillä. Ihossa sijaitsevat myös hiki- ja talirauhaset sekä karvatupet. Hikirauhasia on kahta eri päätyyppiä: ekkiriisiä ja apokriinisiä hikirauhasia. Ekkiiriset hikirauhaset ovat kapeita ja putkimaisia tiehyitä, jotka muodostavat rauhasia dermis-subcutis-rajapinnalla. Apokriinisten hikirauhasten tiehyet laskevat karvatupen yläosaan. Talirauhaset avautuvat karvatuppeen ja niiden määrä vaihtelee mm. anatomisen sijainnin mukaan. (Tasanen-Määttä & Peltonen 2011c.)

Ihon koepalaa ottaessa tulee muistaa, että palan koolla on diagnostisesti ratkaiseva merkitys. Koepalan tulee ylittää ihonalaiseen rasvakudokseen asti. Veneviiltonäyte on paras koepala. Myös stanssinäyte on yleensä edustava, tällöin 4 mm:n kokoinen näyte on hyvä. Koepaloja otetaan ihottumista, rakkuloista ja ihokasvaimista. Ihomuutosten poistonäytteistä valtaosa on hyvänlaatuisia pigmenttiluomia ja erilaisia syyliä. (Mäkinen 2012c.)

Ihonäytteen dissekointi riippuu näytteen laadusta. Ihottumanäytteiden kohdalla tulee muistaa, että niitä ei pidä hopeoida. Alle 3 mm halkaisijaltaan olevia stanssinäytteitä ei tarvitse dissekoida vaan ne voidaan kasetoida asettelemalla ne kyljelleen kasettiin, jolloin ihon kaikki kerrokset ovat edustettuna (Kuva 2, kohta 1). Sen sijaan läpimitaltaan 3 mm ja siitä suuremmat ihottumanäyttestanssit ja kauhalla otetut näytteet on syytä halkaista kasettiin (Kuva 2, kohta 2). (King & Dimech 2015a.) Pienemmät veneviiltonäytteet voidaan asetella kokonaisina kasettiin (Kuva 2, kohta 3), kun taas kookkaampien koepalojen kohdalla näyte voidaan

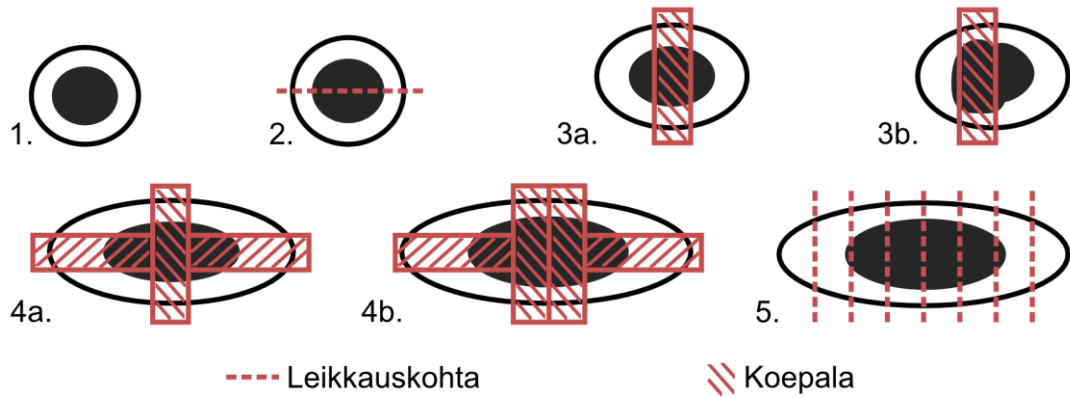
halkaista pituussuunnassa kahtia (Kuva 2, kohta 4). (Fimlab Laboratoriot Oy 2016.)



KUVA 2. Ihottumanäytteiden dissekointi.

Bioanalyytikon dissekointiin kuuluu myös esim. hyvänlaatuiset kasvaimet ja luomet. Ihokappaleesta mitataan pituus x leveys x korkeus millimetreinä. Myös mahdollisen muutoksen mitat kirjataan samalla tavoin. Jos muutoksia on useita, kirjataan jokainen niistä erikseen. (King & Dimech 2015a.) Näyte myös hopeoidaan tarvittaessa niin, että sen rakenteen hahmottaminen on helpompaa. Stanssien kohdalla toimitaan samoin kuin ihottumanäytteiden kanssa: alle 3 mm halkaisijaltaan olevat valetaan kasettiin kyljelleen aseteltuina, suuremmat halkaistaan kahtia (Kuva 3, kohdat 1 ja 2). (Walsh 2004, 379–382.)

Veneviillolla otetut näytteet voidaan käsitellä laboratoriossa monella tapaa riippuen ihomuutoksesta ja laboratoriokohtaisista työtavoista. Pienikokoinen näyte voidaan asetella kokonaisuudessaan kasettiin tai halkaista muutoksen keskivaiheilta kahtia (Kuva 3, kohdat 1 ja 2). Tarvittaessa leike voidaan ottaa palan keskivaiheilta niin, että mahdollisimman paljon näytteen muutoskohtaa saadaan näytteeksi (Kuva 3, kohdat 3a ja 3b). Veneviillonäytteestä voidaan ottaa koepalat myös sekä poikki- että pystysuunnassa niin, että ensin leikataan leike/leikkeitä pystysuunnassa muutoksen keskivaiheilta ja lopuksi palat reunoilta poikkisuunnassa. Tällä tavoin muutoksesta saadaan parempi kolmiulotteinen kuva. (Kuva 3, kohdat 4a ja 4b.) Ihonäyte voidaan myös pilkkoa kokonaisuudessaan pystysuunnassa 2–4 mm siivuksi, jolloin näyte saadaan kokonaisuudessaan patologin arvioon (Kuva 3, kohta 5). (Walsh 2004, 379–383; King & Dimech 2015a.)



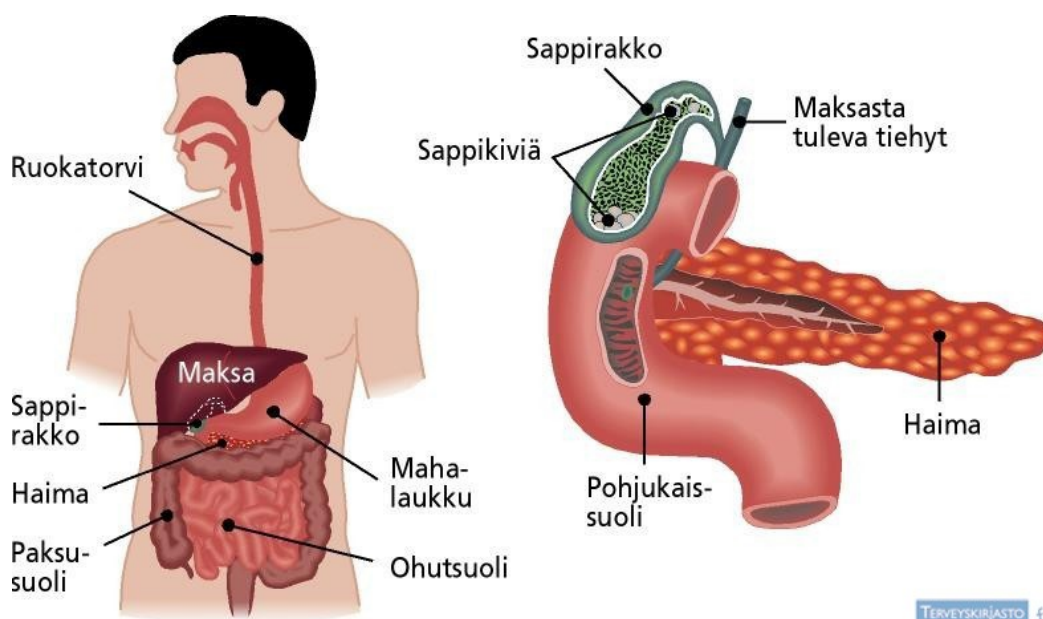
KUVA 3. Luomien ja hyvänlaatuisten kasvainten dissekointi.

## 6.2 Sappirakko

Sappirakko on tilavuudeltaan 30–50 ml kokoinen pussi, joka sijaitsee maksalohkojen välissä ns. sappipedissä (Kuva 4). Sappirakon tehtävänä on konsentroida, varastoida ja kuljettaa maksan tuottamaa sappinestettä suoleen. Sappinesteen tehtävänä on hajottaa ruoan rasvoja ja täten edesauttaa niiden kulkeutumista suolen limakalvon läpi. (Allen & Cameron 2004a, 100.)

Sappirakon osia ovat pohja (fundus), runko (korpus) ja kaula. Sappipedissä sijaitsee maksan ja sappirakon välillä imusuoni-, laskimo- ja sappitiehytyksiä. Sappirakon seinämästä voidaan erottaa limakalvo (tunica mucosa), lamina propria, lihaskerros (tunica muscularis) ja seroosakerros (tunica serosa ja serosa). Huomioitavaa on, että maksan pintaan rajoittuvalla alueella ei ole seroosaa. Sappirakon seinämä on paksuudeltaan 1–2 mm. (Lehto 2012.)

Sappirakon limakalvo on muodostunut epiteelistä ja lamina propriasta. Lamina propria sisältää löyhää sidekudosta, pieniä hermosäikeitä, verisuonia ja imusuonia. Immuunipuolustuksen soluja voi löytyä myös normaalista sappirakosta. Pinnan epiteeli on lieriöepiteeliä. Sappirakon lihaskerros koostuu pitkittäisistä ja poikittaisista säikeistä ilman selkeätä kerrostuneisuutta. Lihaskerroksen paksuus riippuu sappirakon supistuneisuudesta. (Arola 2018.)



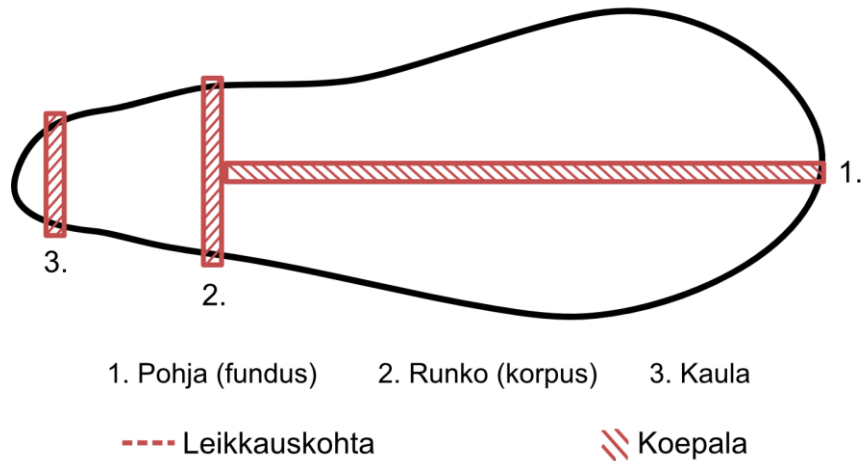
KUVA 4. Sappirakon sijainti vatsaontelossa ja kiviä sappirakossa (Terveyskirjasto 2008a).

Sappirakko on yleinen näytetyyppi kliinisen patologian laboratoriossa. Suurin osa laboratorioon saapuvien sappirakkojen muutoksista liittyy sappikivien aikaansaamaan sappirakon tulehdustilaan eli kolekystiittiin ja vain pieni osa usein letaaliin sappirakon syöpään (Kuva 4). (Kumar, Kini & Tiwari 2015.)

Sappirakon kohdalla näytteen dissekoi pääsääntöisesti bioanalytiikko, lukuun ottamatta lähetteessä mainittavaa kasvainepäilyä, tai käyntiinpanossa havaittavaa kasvainta tai polyypia (Fimlab Laboratoriot Oy 2015). Näytteestä piirretään aina kuva ja mahdollisuuksien mukaan otetaan valokuva. Näytteen pituus ja leveys mitataan (mm). Ylös kirjataan myös haavat, perforaatiot (reiät), paikalliset paksuuntumat ja maininta sappikivistä. (King & Dimech 2015b.)

Sappirakosta näytteet otetaan pohjalta (fundus) (Kuva 5, kohta 1), runko-osasta (korpus) (Kuva 5, kohta 2) ja sappitiehyestä/kaulan alueelta (Kuva 5, kohta 3). Näytteet laitetaan yhteen kasettiin. Näytteet otetaan myös epäilyttäviltä alueilta eli haavasta tai perforaatiokohdasta, paksuuntuneelta alueelta ja kaulan alueen imusolmukkeesta, jos sellainen on tullut näytteen mukana. (King & Dimech 2015b.)

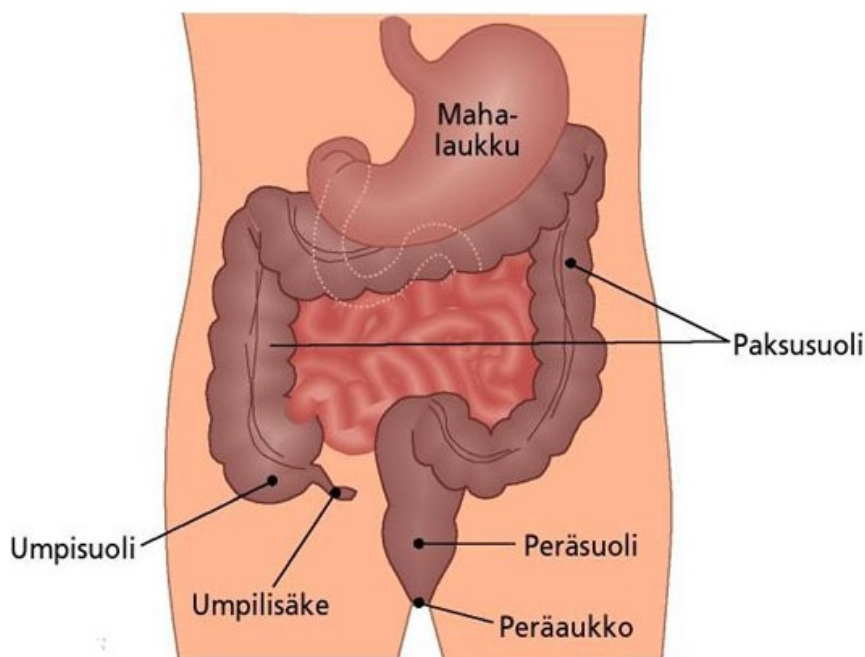




KUVA 5. Sappirakon dissekointi.

### 6.3 Umpilisäke

Umpilisäke eli appendix vermiformis on 6–9 senttimetrin pituinen umpisuolesta roikkuva suolen osa (Kuva 6). Umpilisäke on rakenteeltaan umpipussi ja sen limakalvossa on runsaasti imukudosta. Umpilisäkkeen luumenin läpimitta on 1–2 mm. (Salminen 2018.) Histologisesti umpilisäke muistuttaa paksusuolta. Luume- nista katsoen umpilisäkkeen kerrokset ovat mukoosa, submukoosa, muscularis externa ja serosa. (Kooij ym. 2016.) Umpilisäkkeen sijainti vaihtelee yksilöllisesti, ja sen rakenteessa tapahtuu vanhemmiten fibrotisoitumista ja obliteroitumista eli ahtautumista (Mäkinen 2012d).

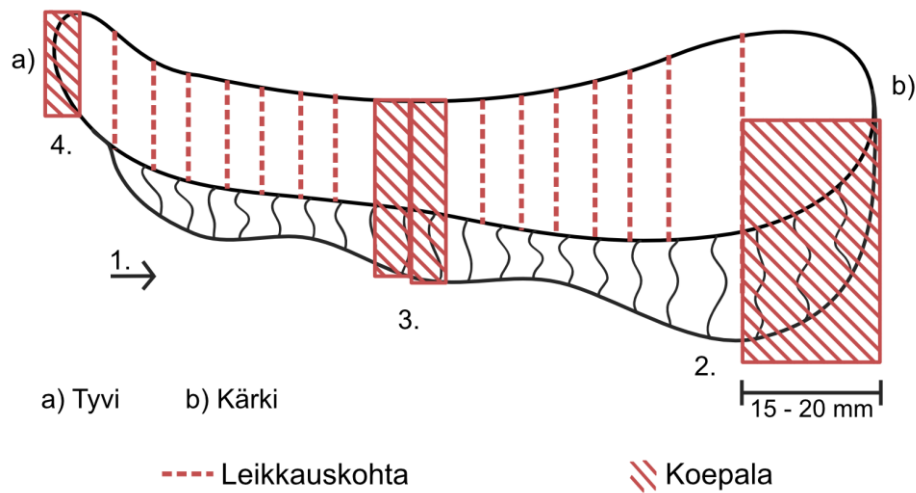


KUVA 6. Umpilisäkkeen, paksusuolen ja peräsuolen sijainti vatsaontelossa (Terveyskirjasto 2008b).

Tavanomaisin syy umpilisäkkeen poistoon on umpilisäketulehdus eli appendiisiitti. Sen seurauksena poistettu umpilisäke tulee aina lähettää patologin tutkittavaksi, koska umpilisäkkeen kasvaimet saattavat lisätä tulehduksen todennäköisyyttä. Näytteet otetaan umpilisäkkeen tyvestä, tulehtuneilta tai muulla tavalla poikkeavilta alueilta poikkileikkeinä ja kärjestä pitkittäisleikkeinä. Mikäli kyse ei ole tulehduksesta, kannattaa umpilisäke avata pitkittäissuunnassa, jotta mahdollisten polyyppien havainnoiminen on helpompaa. (Mäkinen 2012d.)

Umpilisäkkeen dissekoinnin suorittaa tavallisesti bioanalyytikko. Mikäli kyseessä on läheteessä mainittu kasvainepäily tai käyntiinpanossa on havaittu kasvain/polyyppi, dissekoinnin suorittaa patologit. Ennen dissekointia umpilisäkkeestä tehdään piirros, mitataan näytteen pituus ja halkaisija (mm), ja merkitään poikkeamat. Dissekointi aloitetaan leikkaamalla umpilisäke viipaleiksi tyvestä (Kuva 7, kohta a) alkaen (Kuva 7, kohta 1). Umpilisäkkeen kärjestä (Kuva 7, kohta b) otetaan näytteeksi 15–20 mm pitkittäisleike kuvan mukaisesti (Kuva 7, kohta 2). Tyven (Kuva 7, kohta 4) ja kärjen näytteet kasetoidaan samaan kasettiin. Umpi-

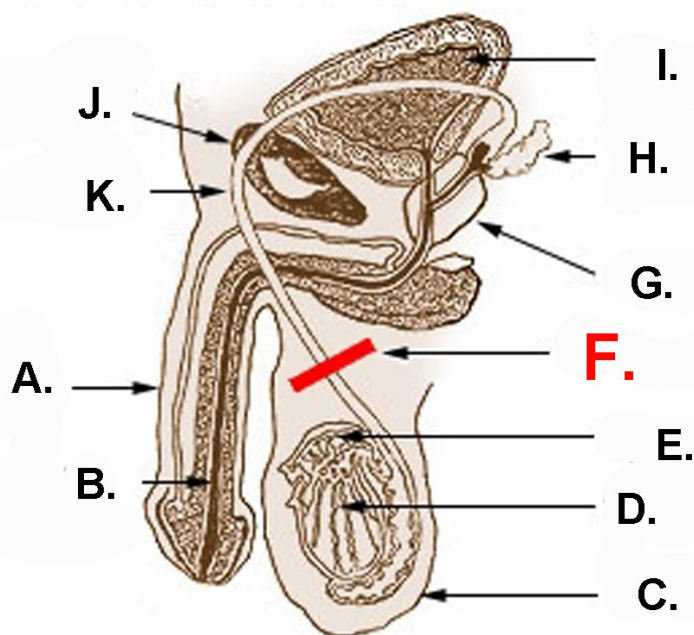
lisäkkeen keskivaiheilta otetaan yksi tai kaksi viipaletta rasva mukaan lukien näytteenä toiseen kasettiin (Kuva 7, kohta 3). (Mäkinen 2012e; King & Dimech 2015c; Fimlab Laboratoriot Oy 2017f.)



KUVA 7. Umpilisäkkeen dissekointi.

#### 6.4 Siemenjohdin

Siemenjohdin (ductus deferens) on 45 cm pitkä, lihaskerrosten ja valekerrosten epiteelin peittämä paksuseinäinen putki, joka alkaa lisäkiveksen jatkeena (Kuva 8, kohta K). Siemenjohtimen tehtävänä on kuljettaa siittiöitä pumppausliikkeillään. (Hervonen & Virtanen 2013.)

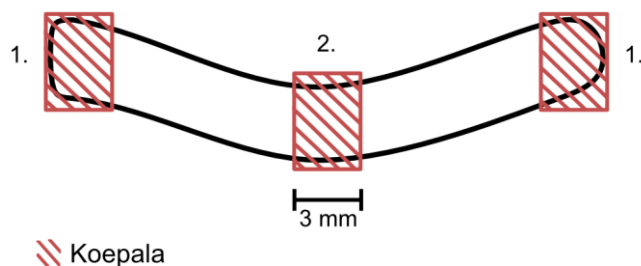


KUVA 8. Kaavakuva miehen sukupuolielimistä ja vasktomiaista. A = siitin, B = virtsaputki, C = kivespussi, D = kives, E = lisäkives, F = vasktomiaikohta, G = eturauhanen, H = rakkularauhanen I = virtsarakko, J = häpyluu ja K = siemenjohdin. (Wikimedia commons 2019.)

Vasktomialla tarkoitetaan toimenpidettä, jossa siemenjohtimet katkaistaan sterilointitarkoituksessa. Toimenpide tehdään paikallispuudutuksessa pienestä iho- viillosta leikaten siemenjohdin kalvoista esille ja nostaen lenkille. Esillä olevasta siemenjohtimesta leikataan tyypillisesti 1–1,5 cm pituinen pätkä ja edelleen suljetaan siemenjohtimien päät. Leikatun siemenjohtimen poikkileikkaus on yleensä tunnistettavissa, mutta leikkaaja voi halutessaan lähettää pätkät myös histologiseen tunnistukseen. (Kaipia, Lukkarinen & Juusela 2013.)

Vasktomianäyte käsittää näytteen sekä vasemmasta että oikeasta siemenjohtimesta. Näytteet saapuvat patologialle omissa purkkeissaan. Purkkeihin on selkeästi merkitty mistä vasktomianäyte on otettu; oikealta vai vasemmalta puolen. Vasktomianäytteiden kohdalla näytteestä kirjataan ylös pituus ja halkaisija millimetreinä. Näytteistä leikataan kohtisuorassa luumeniin nähden 3–4 mm:n leikkeet molemmista päistä (Kuva 9, kohdat 1) ja näytteen keskeltä (Kuva 9, kohta 2). Näin ollen yhdestä siemenjohtimesta tulee kasettiin yhteensä kolme näytettä. Vasktomianäytteen ollessa lyhyt ( $5 \leq$ ), voi näytteen halkaista ja laittaa kokonaisuudessaan prosessiin. (King & Dimech 2015d.) Molempien siemenjohtimien

näytteet valetaan yhteen kasettiin, josta leikataan kaksi leiketasoja yhdelle lasille. (Fimlab laboratoriot Oy 2018b.)



KUVA 9. Vasektomianäytteen dissekointi, kun näytteen pituus on yli 5 mm.

## 6.5 Paksu- ja peräsuolen polyypit

Polyypilla tarkoitetaan tavanomaisesti makroskooppisesti selkeästi havaittavaa limakalvokohoumaa. Se voi olla joko varrellinen polyyppi tai varreton eli sessiili polyyppi. Polyypin tarkempi luokittelu reaktiiviseksi, tulehdukselliseksi tai neoplastiseksi vaatii aina kudoksen- tai solunäytteen. Yleensä polyypillä tarkoitetaan hyvänlaatuista muutosta, mutta polyypilta vaikuttava muutos voi sisältää myös syöpäsi luokiteltavan muutoksen. (Lepistö 2018.) Tässä opinnäytetyössä keskitymme paksu- ja peräsuolen tähystyksessä havaittuihin polyyppeihin, koska ne ovat yleisiä bioanalyytikon dissekointiin tulevia polyypityyppejä.

Paksu- ja peräsuolen polyypit havaitaan tavanomaisesti joko sattumalta tai ulosteen veren selvittelyn takia suoritettavassa tähystyksessä. Pienemmistä limakalvokohoumista osa on normaalisti luokiteltavia imukeräsiä tai ulkonevia limakalvopoimuja. Kookkaammat yli 1,5 cm läpimittaiset polyypit luokitellaan patologisiksi. (Mäkinen 2012f.) Hyvänlaatuisen paksusuolen polyypin merkitys ja sen kehitys riippuu ratkaisevasti histologisesta rakenteesta, joten kaikki polyypit tulisi poistaa ja luokitella. Kaikkien paksusuolensyöpien katsotaan syntyvän edeltävästä adenoomasta tai limakalvodysplasiasta. (Lepistö 2018.)

Polyypit jaotellaan WHO:n 2010 suosituksen mukaan adenoomiksi, sahalaitapolyyppeiksi, hamartoomiksi (kasvainmainen muodostuma, joka koostuu oikealla

paikalla tavallista runsaammin esiintyvistä, epäjärjestyksessä olevista soluista) ja mesenkymaalisiksi (sidekudosalkuperää oleviksi) tuumoreiksi. Adenoomat jaetaan rakenteensa perusteella edelleen tubulaarisiin, tubulovilloosisiin ja villoosiisiin adenoomiin. Tubulaarinen adenooma on tavallisesti punertava ulkoneva tai varrellinen vadelmamainen kasvain, jonka histologiassa huomioitavia ovat polyypin sisälle työntyvät rauhaskryptat eli tabulukset. Villoosit adenoomat ovat tyypillisesti sessiilejä ja vaaleita kohoumia, joissa voidaan havaita kapeita sormimaisia villuksia. Tubulaarisen ja villoosisen polyypin sekoitus, jossa havaitaan molempia rauhasrakenteita, on nimeltään tubulovilloosinen adenooma. Kaikille adenoomille tyypillinen piirre on epiteelisoludysplasia eli epätäydellinen solujen erilaistuminen. (Mäkinen 2012g; Lepistö 2018.)

Sahalaitaiset polyypit muodostavat genetiikaltaan ja morfologialtaan yhteneväisen polyypiryhmän, jonka ominaisuudet eroavat ratkaisevasti tavallisista adenoomapolyypeistä. Sahalaitaisten polyypien ryhmään kuuluu hyperplastinen polyyppi, sessiili sahalaita-adenooma ja traditionaalinen sahalaita-adenooma. Hyperplastinen polyyppi on tyypillisesti pieni, alle 5 mm, limakalvokohouma. Sille on ominaista pinta- ja joskus myös kryptaepiteelin sahanterämäinen poimuilu. Tumat sijaitsevat basaalisesti ja ovat pieniä sekä säännöllisiä. (Mäkinen 2012h.)

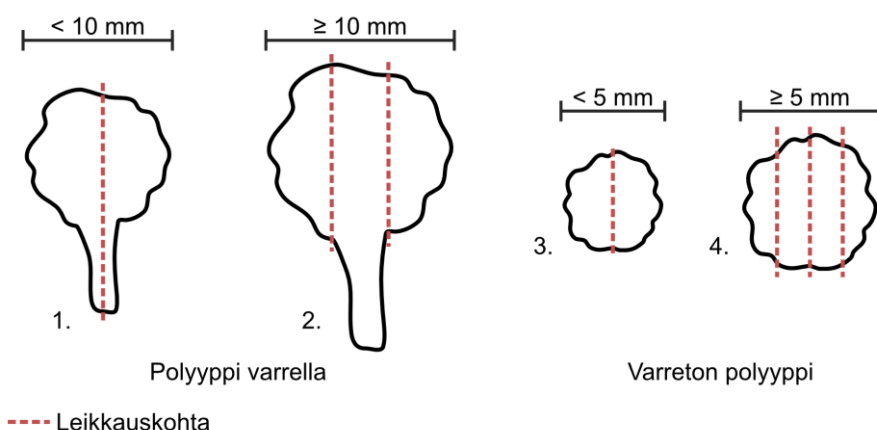
Sessiilit sahalaita-adenoomat sijaitsevat tyypillisesti proksimaalisessa paksusuolella. Ulkonäöltään ne ovat epätarkkarajaisia liman peittämiä kohoumia. Vaikka suurimmassa osassa sessiileistä sahalaita-adenoomista ei esiinny sytologista dysplasiaa, ne luokitellaan silti premaligneiksi muutoksiksi. Erona hyperplastiseen polyyppiin on mm. suurempi koko ja kryptojen muutokset. Traditionaalinen sahalaita-adenooma sijaitsee tyypillisesti sigma- ja peräsuolen alueella. Traditionaaliset sahalaita-adenoomat ovat yleensä kookkaita kukkakaalimaisia polyyppeja. Histologisesti niille on ominaista vaaleanpunainen poimuileva sahalaitainen epiteeli pinoutuvine tumineen ja kryptamaisten rakenteiden muodostuminen. (Mäkinen 2012h.)

Hamartoomapolyypit kehittyvät strooman ja epiteelin häiriintyneen vuorovaikutuksen tuloksena (Mäkinen 2012h). Ominaista on, että niissä esiintyy normaaleja

limakalvon komponentteja poikkeavissa suhteissa toisiinsa (Lepistö 2018). Suurin osa hamartoomapolyypeista esiintyy yksittäisinä, mutta niitä esiintyy myös polypoosioireyhtymissä. Mesenkymaaliset polyypit ovat harvinaisia, yleisimpiä niistä on lipoomat ja leiomyoomat. (Mäkinen 2012h.)

Kuten jo aiemmin tulee ilmi, paksusuolen polyypit tulee aina poistaa, jolloin saadaan lopullinen histopatologinen diagnoosi. Poistotapa riippuu polyypin koosta, sijainnista ja kannan laajuudesta. Varrelliset polyypit poistetaan tyypillisesti sähkösilvällä aina 3–5 cm kokoon asti, kun taas pienemmät polyypit voidaan poistaa esim. kuumabiopsiapihdeillä. (Lepistö 2018.)

Polyypinäytteitä dissekoidessa näyte kuvataan, mitataan ja siitä etsitään kanta, joka hopeoidaan. Jos selkeää kantaa ei ole, hopeoidaan kannan tyvi. Kanta voidaan ottaa näytteeksi, mikäli se on selkeästi irrotettavissa. Koosta riippuen, varrellinen polyyppi halkaistaan kahtia kantaa vasten (<10 mm) (Kuva 10, kohta 1) tai polyyppi leikataan varren molemmilta puolin niin, että viipaleiden paksuus on 3–4 mm ( $\geq 10$  mm) (Kuva 10, kohta 2). Sessilistä polyypista otetaan näytteeksi joko koko polyyppi halkaistuna (<5 mm) (Kuva 10, kohta 3) tai vaihtoehtoisesti polyyppi viipaloidaan kokonaisuudessaan näytteeksi ( $\geq 5$  mm) (Kuva 10, kohta 4). Viipaleiden paksuus on tällöin 3–4 mm. (Allen & Cameron 2004b, 7–8; King & Dimech 2015e.)



KUVA 10. Polyypinäytteiden dissekointi.

## 7 OPINNÄYTETYÖN TOTEUTUS JA TUOTOKSEN KUVAUS

### 7.1 Toteutus

Opinnäytetyöprosessimme alkoi keväällä 2018 valmiisiin Tampereen ammattikorkeakoululla tarjolla oleviin opinnäytetyöaiheisiin perehtymisellä. Päätimme valita patologian erikoisalaan liittyvän opinnäytetyön, koska olemme kiinnostuneita alasta ja sen laboratorioprosessista. Ensimmäisenä keskustelimme aiheesta Tampereen ammattikorkeakoulun bioanalyttikon tutkinto-ohjelman, patologian vastuopettajan Eeva Liikasen kanssa. Päätimme rajata aihetta koskemaan pieniä kudoksetähteitä, joita kaikki patologian laboratoriossa työskentelevät työpisteperehdytyksen saaneet bioanalyttikot dissekoivat.

Aiheen valinnan ja alustavan rajaamisen jälkeen suoritimme opinnäytetyön prosessiin Tampereen ammattikorkeakoulussa liittyvän strukturoidun tiedonhaun opintojakson. Kyseisellä opintojaksolla haimme useista eri tietokannoista opinnäytetyöhömmä liittyvää aineistoa sekä suomenkielisillä että englanninkielisillä hakusanoilla. Käytettyjä tietokantoja olivat mm. Medline, Medic ja PubMed. Hakutulosten määrä vaihteli suuresti eri tietokannoista ja ongelmia oli mm. hakutulosten rajaamisessa. Ongelmia tuotti myös se, ettemme vielä tässä vaiheessa tienneet tarkasti, mitä kudoksia ja missä laajuudessa opinnäytetyössämme tarkastelemme. Käyttökelpoisia hakutuloksia patologian laboratorion laboratoriotyöprosessista kuitenkin löytyi melko hyvin.

Tiedonhaun tulosten rajaamisen jälkeen perehdyimme löytämäämme aineistoon tarkemmin ja teimme tarvittavia lisähakuja. Tutustuimme myös Tampereen ammattikorkeakoulun ja Tampereen yliopiston kirjaston aineistotarjontaan. Kävimme kevään aikana myös haastattelemassa Fimlab Laboratoriot Oy:n klinisen patologian laboratorion työntekijöitä kahteen kertaan. Ensimmäisellä kerralla (11.5.2018) tutustuimme yleisesti dissekointiin ja haastattelimme hoitajadissekoinnissa (erikoistumiskoulutus) työskentelevää työntekijää. Toisella haastattelukerralla (23.5.2018) keskityimme paremmin kaikkien hoitajien dissekoimiin pieniin kudoksetähteisiin ja saimme niistä alustavan listauksen. Saimme Fimlabin



työntekijöiltä myös dissekointiin liittyviä ohjeistuksia opinnäytetyömme lähdemateriaaliksi ja sovimme alustavasti Fimlabin tiloissa suoritettavista dissekoitavien kudosten kuvauksista. Kirjoitimme myös opinnäytetyösopimuksen. Kirjallisuuteen ja haastatteluihin perustuen kirjoitimme opinnäytetyömme tutkimussuunnitelman, jonka palautimme toukokuussa 2018.

Elokuussa 2018 perehdyimme aiheen taustaan, keskittyen eri laboratorioiden dissekointiohjeisiin ja aiheesta löytyneeseen muuhun kirjalliseen materiaaliin. Aloitimme myös opinnäytetyömme raporttiosan kirjoittamisen. Päätimme aloittaa opinnäytetyömme raporttiosan kirjoittamisella, koska oppimateriaalia luodessa on mielestämme tärkeää ymmärtää asian taustat ja hyvän oppimateriaalin kriteerit hyvin. Syyskuussa 2018 keskityimme erityyppisiin oppimateriaaleihin perehtymiseen ja lähdimme tekemään opinnäytetyömme oppimateriaalista alustavaa hahmotelmaa. Loka-marraskuun vaihteessa aloitimme erikoisalakohtaisen harjoittelujakson ja sovimme palaavamme opinnäytetyön pariin helmikuussa jakson päättymisen jälkeen.

Helmikuussa 2019 kävimme valokuvaamassa ohjeistukseemme tulevia kudoksia Fimlabin patologian laboratoriossa. Lisäksi saimme lisää työohjeita opinnäytetyömme lähdemateriaaliksi. Ensimmäisellä kuvauskerralla (13.2.2019) saimme kuvattavaksemme eri tyyppisiä ihonäytteitä ja umpilisäkkeen. Laboratoriossa oli tuolloin myös kaksi sappirakkoa, mutta näytteiden epäedustavuuden takia päätimme odottaa parempilaatuisia näytteitä. Toisella kuvauskerralla (15.2.2019) kuvasimme sappirakon lisäksi vasektomianäytteen ja kolonoskopiassa poistettuja polyyppeja.

Maaliskuun 2019 alussa aloimme jälleen kirjoittaa opinnäytetyömme raporttiosaa ja suunnitella varsinaisia työohjeita eteenpäin. Muokkasimme ohjeistukseen tulevia valokuvia ja piirsimme kuvituskuvat. Suunnittelimme ohjeistuksen ulkoasun ja kirjallisen sisällön. Huhtikuussa saimme teoriaosuuden pohdintaa ja tiivistelmää lukuun ottamatta kirjoitettua, ja lähetimme opinnäytetyömme ohjaavan opettajan arvioon. Opettajan arvion jälkeen teimme opinnäytetyöhömmme pieniä korjauksia/lisäyksiä ja aloimme kirjoittaa puuttuvia osia. Kysyimme myös lupaa opinnäytetyömme teoriaosuudessa käytettyihin Terveyskirjasto-tietokannan piirroskuviin.

Toukokuussa 2019 testasimme ohjeistuksemme selkeyttä yksinkertaisella opiskelijakyselyllä. Kysely suoritettiin toisen ja kolmannen vuosikurssin opiskelijaryhmille yksinkertaisella Google Forms-lomakkeella. Lomakkeella kysyttiin kysymyksiä liittyen mm. ohjeistuksen selkeyteen, ymmärrettävyyteen ja käyttökelpoisuuteen. Kysely lähetettiin opiskelijoille 21.5.2019 ja vastausaika annettiin toukokuun 2019 loppuun. Valikoimme kyselyn kohderyhmiksi kaksi vuosiluokkaa perustuen Tampereen ammattikorkeakoulun opintosuunnitelmaan ja tätä kautta oletettuun opiskelijoiden histologian osaamiseen. Histotekniikkaa käsittelevä opintojakso (Kudosleikkeiden valmistaminen ja kudosten tunnistus 7B00BC30) ajoittuu Tampereen ammattikorkeakoulun bioanalyytikon tutkinto-ohjelman opetussuunnitelman toiseen vuosikurssiin ja halusimme, että ko. opintojakso oli arvioijilla suoritettuna. Arvioinnit ja kommentit sai jättää anonymisti. Kyselyyn vastasi yhteensä 15 opiskelijaa. Pääosa palautteesta oli positiivista ja palaute sisälsi vain pieniä parannusehdotuksia. Parannusehdotukset koskivat mm. kieliasua ja työvaiheiden numerointia. Opiskelijapalautteen pohjalta tehdyt korjaukset suoritettiin toukokuussa ja elokuussa 2019.

Elokuussa 2019 teimme viimeistelyjä opinnäytetyömme raportti- ja työhjeosuu-teen. Lisäksi editoimme ohjeistuksen piirros- ja valokuvia. Lähetimme viimeisim-  
män version opinnäytetyöstä opinnäytetyön Fimlab Laboratoriot Oy:n patologian laboratorion laboratoriotyönjohtajan ja opiskelijavastaavan luettavaksi sekä opinnäytetyötä ohjaavien opettajien kommentoitavaksi. Kommenttien perusteella viimeistelimme opinnäytetyömme palautusvalmiiksi. Valmis opinnäytetyö palautettiin elokuussa 2019.

## **7.2 Tuotoksen kuvaus**

Opinnäytetyömme tuotoksena on dissekointiohjeistus, joka koostuu viidestä yksityiskohtaisesta kuvallisesta työhjeesta (ks. Liitteet 1-5). Työhjeisiin valikoidut kudostyyppit ovat pienet ihonäytteet, sappirakko, umpilisäke, vasektomianäyte ja paksu- ja peräsuolen polyyppi. Laboratorioiden ohjeista ja kirjallisuuslähteistä poiketen ohjeistus on tehty suoraan bioanalyttikko-opiskelijoille, mahdollisimman yksinkertaiseksi ja selkeäksi, painottaen itse dissekointia.

Tekemissämme työohjeissa käydään läpi kohta kohdalta, miten ko. kudonäytteen dissekointi voidaan patologian laboratoriossa suorittaa. Kirjallisen ilmaisun tukena kudoksesta on käytetty sekä valo- että piirroskuvia. Työohjeiden piirroskuvat on selkeyden takaamiseksi tehty yksinkertaisina ääriiviipiirustuksina, joihin on merkitty ainoastaan näytteiden ottokohdat ja kudoksen anatomia. Punaisella värillä on korostettu leikkaus- ja näytteidenottoa.

Työohjeiden rakenne on pyritty pitämään selkeänä ja yhteneväisenä. Ohjeen alussa on organisaation logo ja ohjeistuksen nimi. Ohjeistuksen nimen alla on valokuva/valokuvia kudoksesta, jotta opiskelija saa käsityksen siitä, miltä kudos laboratorioon saapuessaan näyttää. Valokuvan jälkeen ohjeessa kerrotaan kudonäytteen tutkimusnimike. Tämän jälkeen neuvotaan tarkastelemaan kudosta makroskooppisesti, kuvaamaan tai piirtämään kudos, kuvailemaan huomionarvoisia asioita ja ottamaan kudoksesta tarvittavat mitat.

Dissekoinnin vaiheet on työohjeissa numeroitu juoksevilla numeroilla työvaiheiden selkeyttämiseksi. Umpilisäkettä ja vasektomianäyttöä koskevissa ohjeissa on ohje näytepalojen kasetointiin. Dissekointi-/kasetointiohjeiden jälkeen on sekä valo- että piirroskuva, johon leikekohdat on merkitty punaisella tehostevärillä. Piirroskuvaan on myös merkitty numeroin eri työvaiheet tukemaan kirjallisia ohjeita. Ylätunnisteeseen on lisätty ohjeistuksen nimi ja tekopäivämäärä, ja alatunnisteesta löytyy tekijöiden nimet. Valmiit työohjeet lisättiin opinnäytetyön liitteeksi ja toimitettiin toimeksiantajalle sekä laminoituna että sähköisenä versiona.

## 8 POHDINTA

Opinnäytetyönä laadimme yksityiskohtaiset pienten kudoksenäytteiden dissekointiohjeet Tampereen ammattikorkeakoulun bioanalyttikon tutkinto-ohjelman opiskelijoille histologian opintoihin. Opinnäytetyön tavoitteena on lisätä opiskelijoiden histologian osaamista ja antaa käsitys siitä, miten opinnäytetyössämme käsiteltäviä pieniä kudoksenäytteitä voidaan patologian laboratoriossa dissekoida.

Opinnäytetyömme teoriaosuudessa käydään läpi hyvän oppimateriaalin kriteerejä, ohjeistusten laatimisen periaatteita ja toiminnallisen opinnäytetyön teoriaa. Lisäksi esittelemme työhjeissa esiintyvät kudostyypit, niiden histologiaa ja sen, miten niiden dissekointi voidaan laboratoriossa suorittaa. Työhjeissa syvennytään yksityiskohtaisesti kunkin kudoksenäytetyypin dissekointiin. Työhjeet sisältävät ohjeet kudoksen makroskooppiseen kuvailuun ja tarvittavien mittojen ottamiseen, numeroidut dissekoinnin työvaiheet ja sekä valo- että piirroskuvia ohjeistamaan dissekointia.

Työhjeiden tekemisen ja hyvän oppimateriaalin teorian selvittäminen oli melko helppoa, ja lähdemateriaalia löytyi helposti. Myös eri kudostyypeistä löytyi ongelmitta kattavasti yhdenmukaista tietoa. Sen sijaan pienten kudoksenäytteiden dissekoinnin laboratorio- ja kirjallisuuslähdekohtaiset erot toivat jonkin verran haastetta kirjoittamiseen ja ohjeistuksen tekemiseen. Työhjeistuksessamme pyrimme vähentämään lähteistä johtuvaa dissekointikäytäntöjen variaatiota ja keskityimme, kunkin kudoksen dissekoinnin yleisimpiin ohjeisiin.

Opinnäytetyömme lähdemateriaaliksi pyrimme etsimään mahdollisimman luotettavia lähteitä. Sekä raporttiosan että ohjeistuksen lähdemateriaalina on käytetty suurimmaksi osaksi alan kansainvälistä kirjallisuutta ja useamman laboratorion työhjeita. Kaikki ohjeistuksen kuvat olemme itse piirtäneet/kuvanneet ja muokanneet, joten lähdemateriaaliin liittyvää epävarmuutta ei niihinkään liity. Relevantteja tieteellisten aikakauslehtien artikkeleita ko. kudoksenäytteiden dissekoinnista emme valitettavasti juurikaan löytäneet. Osa opinnäytetyössämme käytetyistä lähteistä on iäkkäämpiä mutta, koska patologian alan teoria uusiutuu hitaasti, koimme ne käyttökelpoisiksi.

Relevanttien lähteiden lisäksi työn luotettavuutta Fimlab Laboratoriot Oy:ltä saamamme asiantuntija-apu. Fimlabilta saimme listauksen bioanalyytikon dissekointiin tulevista kudospäätteistä ja tietoa kudospäätteiden yleisyydestä laboratoriossa, mikä auttoi rajaamaan opinnäytetyömme aihetta. Lisäksi saimme kuvata ohjeistukseemme tulkintaa helpottavia kudospäätteitä Fimlabin tiloissa sekä työohjeita ohjeistukseemme tueksi.

Työohjeistuksen käyttökelpoisuutta testasimme bioanalyytikon tutkinto-ohjelman toisen ja kolmannen vuosikurssin opiskelijoille suunnatulla opiskelijakyselyllä. Kyselyn avulla saimme histologiaa opiskelleilta opiskelijoilta ensiarvoisen tärkeää palautetta mm. työohjeiden selkeydestä ja ymmärrettävyydestä. Pääosa palautteesta oli positiivista. Vastanneet opiskelijat mm. pitivät ohjeita selkeinä ja kaikki ilmoittivat, että osaisivat dissekoida ohjeiden avulla.

Opinnäytetyön raporttiosuus ja produktina olevat työohjeet on tehty eettisin periaattein. Työn tekemisestä sovittiin kirjallisesti toimeksiantajana toimivan Tampereen ammattikorkeakoulun kanssa. Lisäksi allekirjoitimme asiantuntija-apua koskevan sopimuksen Fimlab Laboratoriot Oy:n kanssa. Ohjeistuksen valokuvat on otettu Fimlabin tiloissa patologian laboratorion työntekijöiden avustuksella häiritsemättä luontaista laboratorioprosessia, emmekä ole merkinneet niihin potilastietoja tai muitakaan tunnisteita.

Aiheesta on tehty aiemmin tiettävästi ainakin yksi opinnäytetyö (Pulkinen 2015). Kyseisen Savonia-ammattikorkeakoulussa bioanalytiikan koulutusohjelman histologian opintojen tueksi tehdyn opinnäytetyön produktina on istukan, sappirakon ja umpilisäkkeen dissekointiohjeistukset. Työohjeet poikkeavat merkittävästi tekemistämme sekä sisällöltään että ulkoasultaan. Pulkkisen (2015) työohjeissa kerrotaan dissekoinnin lisäksi kudosten tyypillisistä poistosyistä sekä kuvataan niiden rakennetta. Työohjeisiin on lisätty myös käytetty sanasto ja lähdeluettelo. (Pulkinen 2015.) Työohjeemme on ulkoasultaan huomattavasti yksinkertaisempi. Olemme ohjeissamme vältäneet kaikkea ylimääräistä informaatiota ja keskittyneet ainoastaan kudosten oikeaoppiseen dissekointiin. Muu oleellinen tieto on jätetty opinnäytetyömme raporttiosuuteen.

Opinnäytetyöprosessi on opettanut meille paljon. Opimme paljon uutta patologiasta, histologisen näytteen laboratorioprosessista ja ennen kaikkea dissekoinnista. Opimme myös kirjoittamaan tieteellisemmin, yhdistelemään tietoa eri lähteistä ja suhtautumaan kriittisesti lähdemateriaaliin. Olemme kohdanneet opinnäytetyötämme tehdessä myös haasteita. Opinnäytetyöprosessin alkuvaiheessa suurimpana haasteena oli aiheen rajaaminen. Toimeksiantajan toiveena oli tehdä dissekointiohjeistus pienistä bioanalyytikon dissekointiin tulevista kudospäytteistä, joita on patologian laboratoriossa paljon. Keskustelimme aiheesta Fimlabin patologian laboratorion työntekijöiden kanssa ja päädyimme valitsemaan opinnäytetyöhömme viisi yleistä kudospäytettä. Päätös oli hyvä, koska näin opinnäytetyömme pysyi sopivan laajuisena ja saimme lopputuloksesta selkeän kokonaisuuden.

Opinnäytetyön tekemiseen osallistuminen oli tasapuolista ja yhteistyömme sujui moitteetta. Mikäli päädyimme jakamaan tehtäviä opinnäytetyöhön liittyen, kävimme ne lopuksi aina yhdessä läpi niin, että lopputulos miellytti molempia osapuolia. Pysyimme alkuperäisessä aikataulussa ja etenimme suunnitelman mukaan. Edes eri paikkakunnilla asuminen ei juurikaan vaikuttanut opinnäytetyömme etenemiseen. Kaiken kaikkiaan olemme todella tyytyväisiä sekä opinnäytetyömme raporttiosaan että työohjeisiin. Raporttiosassa käsitellään teoriataustaa siinä laajuudessa, kuin on opinnäytetyön aihealueen kannalta järkevää. Työohjeet ovat selkeät ja yksinkertaiset mutta kuitenkin riittävän informatiiviset dissekoinnin oikeaoppiseen suorittamiseen.

Mielenkiintoisia jatkotutkimusaiheita kudospäytteiden laboratorioprosessiin ja dissekointiin on monia. Koska emme opinnäytetyössämme käsittele kaikkia työpisteperehdytyksen saaneen bioanalyytikon dissekointiin tulevia kudospäytteitä, luontevana jatkotutkimusaiheena on näiden dissekointiohjeistukset. Lisäksi osa patologian laboratoriossa työskentelevistä bioanalytikoista on saanut dissekointiin erikoistumiskoulutuksen, jonka myötä dissekoidaan myös suurempia kudospäytteitä. Näiden kudospäytetyyppien dissekointiohjeet toisivat histologiasta kiinnostuneille opiskelijoille mahdollisuuden tutustua aiheeseen syvällisemmin jo opintojen aikana.

Opiskelijakyselyn vastausten perusteella selvisi, että patologian opintojaksoilla, mukaan lukien harjoittelujakso, laboratorioprosessiin perehtyminen voi jäädä hyvin yleiselle tasolle. Jatkotutkimusaiheena voisikin olla kunkin kudoksenäytetyypin kulun selvittäminen laboratorioprosessissa aina näytteen saapumisesta patologin arvioon. Selvitykseen perehtyminen toisi lisätietoa patologian laboratorion työvaiheista ja edesauttaisi opiskelijan ammatillista kasvua.

## LÄHTEET

Allen, D.C. & Cameron, R.I. 2004a. Gall bladder. Teoksessa Allen, D.C. & Cameron, R.I. (toim.) Histopathology specimens. 1. painos. Lontoo: Springer, 100–106.

Allen, D.C. & Cameron, R.I. 2004b. General comments. Teoksessa Allen, D.C. & Cameron, R.I. (toim.) Histopathology specimens. 1. painos. Lontoo: Springer, 7–11.

Arola, J. 2018. Sappirakon ja sappiteiden rakenne ja toiminta. Teoksessa Färkkilä, M., Isoniemi, H., Heikkinen, M. & Puolakkainen, P. (toim.) Gastroenterologia ja hepatologia. 3. uud. painos. Kustannus Oy Duodecim. Luettu 22.10.2018. Vaatii käyttöoikeuden. [http://www.oppiporssi.fi/op/gjh09706/do?p\\_haku=Sappirakon%20ja%20sappiteiden%20rakenne%20ja%20toiminta#q=Sappirakon%20ja%20sappiteiden%20rakenne%20ja%20toiminta](http://www.oppiporssi.fi/op/gjh09706/do?p_haku=Sappirakon%20ja%20sappiteiden%20rakenne%20ja%20toiminta#q=Sappirakon%20ja%20sappiteiden%20rakenne%20ja%20toiminta)

Fimlab Laboratoriot Oy. 2015. Sappirakon dissekointi. Työohje.

Fimlab Laboratoriot Oy. 2016. Ihonäytteiden ja pinnallisten lipoomien dissekointi. Työohje.

Fimlab Laboratoriot Oy. 2017a. Kudosnäytteen histologinen tutkimus, 1-3 eriteltyä pientä näytettä, samaan kokonaisuuteen kuuluva. Tutkimusohje. Luettu 12.3.2019. [https://www.fimlab.fi/ohjekirja/nayta.tmpl?sivu\\_id=194;setid=6764;id=17557](https://www.fimlab.fi/ohjekirja/nayta.tmpl?sivu_id=194;setid=6764;id=17557)

Fimlab Laboratoriot Oy. 2017b. Kudosnäytteen histologinen tutkimus, 4 tai useampia eriteltyjä pieniä näytteitä. Tutkimusohje. Luettu 12.3.2019. [https://www.fimlab.fi/ohjekirja/nayta.tmpl?sivu\\_id=194;setid=6589;id=17558](https://www.fimlab.fi/ohjekirja/nayta.tmpl?sivu_id=194;setid=6589;id=17558)

Fimlab Laboratoriot Oy. 2017c. Kudosnäytteen histologinen tutkimus, suppea leikkauspreparaatti. Tutkimusohje. Luettu 12.3.2019. [https://www.fimlab.fi/ohjekirja/nayta.tmpl?sivu\\_id=194;setid=6628;id=17560](https://www.fimlab.fi/ohjekirja/nayta.tmpl?sivu_id=194;setid=6628;id=17560)

Fimlab Laboratoriot Oy. 2017d. Ihottumanäytteen histologinen tutkimus. Tutkimusohje. Luettu 12.3.2019. [https://www.fimlab.fi/ohjekirja/nayta.tmpl?sivu\\_id=194;setid=6578;id=17538](https://www.fimlab.fi/ohjekirja/nayta.tmpl?sivu_id=194;setid=6578;id=17538)

Fimlab Laboratoriot Oy. 2017e. Kolonoskopianäytteiden histologinen tutkiminen. Tutkimusohje. Luettu 12.3.2019. [https://www.fimlab.fi/ohjekirja/nayta.tmpl?sivu\\_id=194;setid=6585;id=17545](https://www.fimlab.fi/ohjekirja/nayta.tmpl?sivu_id=194;setid=6585;id=17545)

Fimlab Laboratoriot Oy. 2017f. Umpilisäkkeen dissekointi. Työohje.

Fimlab Laboratoriot Oy. 2018a. Histologisten näytteiden kasetointi. Työohje.

Fimlab Laboratoriot Oy. 2018b. Vasektomianäytteen dissekointi. Työohje.

Fimlab Laboratoriot Oy. 2019. Yritys. Luettu 29.3.2019. [https://www.fimlab.fi/sivu.tmpl?sivu\\_id=138](https://www.fimlab.fi/sivu.tmpl?sivu_id=138)



Heinonen, J-P. 2005. Opetussuunnitelmat vai oppimateriaalit. Peruskoulun opettajien käsityksiä opetussuunnitelmien ja oppimateriaalien merkityksestä opetuksessa. Väitöskirja. Helsinki: Dark. <http://ethesis.helsinki.fi/julkaisut/kay/sovel/vk/heinonen/opetussu.pdf>

Hervonen, H. & Virtanen, I. 2013. Siemenjohdin. Teoksessa Taari, M., Aaltomaa, S., Nurmi, M., Parpala, T. & Tammela, T. (toim.) Urologia. 3. uud. painos. Kustannus Oy Duodecim. Luettu 9.5.2018. Vaatii käyttöoikeuden. [http://www.oppiportti.fi/op/uro00306/do?p\\_haku=siemenjohdin#q=siemenjohdin](http://www.oppiportti.fi/op/uro00306/do?p_haku=siemenjohdin#q=siemenjohdin)

Ikonen, O. & Virtanen, P. 2007. Erilainen oppija- yhteiseen kouluun. 1. painos. Juva: WS Bookwell Oy.

Kaipia, A., Lukkarinen, O. & Juusela, O. 2013. Vasektomia. Teoksessa Taari, M., Aaltomaa, S., Nurmi, M., Parpala, T. & Tammela, T. (toim.) Urologia. 3. uud. painos. Kustannus Oy Duodecim. Luettu 17.5.2018. Vaatii käyttöoikeuden. [http://www.oppiportti.fi/op/uro02304/do?p\\_haku=vasektomia#q=vasektomia](http://www.oppiportti.fi/op/uro02304/do?p_haku=vasektomia#q=vasektomia)

Kallioinen, M. & Stenbäck, F. 2012. Teoksessa Mäkinen, M., Carpén O., Kosma, V-M, Lehto, V-P, Paavonen, T. & Stenbäck, F. (toim.) Patologia. 1. painos. Kustannus Oy Duodecim. Luettu 12.3.2019. Vaatii käyttöoikeuden. [https://www.oppiportti.fi/op/pat00645/do?p\\_haku=iho#q=iho](https://www.oppiportti.fi/op/pat00645/do?p_haku=iho#q=iho)

Karttunen, T., Soini, Y. & Vuopala, K. 2005. Tautioppi. Helsinki: Edita Prima Oy.

King., S. & Dimech., M. 2015a. Skin. Anatomical Pathology Macroscopic Cut-up Manual. Royal College of Pathologists of Australasia. NSW: Surry Hills. Päivitetty 12.10.2017. Luettu 19.3.2019. <https://www.rcpa.edu.au/Manuals/Macroscopic-Cut-Up-Manual/Skin-soft-tissue-and-bone/Skin>

King., S. & Dimech., M. 2015b. Gallbladder. Anatomical Pathology Macroscopic Cut-up Manual. Royal College of Pathologists of Australasia. NSW: Surry Hills. Päivitetty 12.10.2017. Luettu 19.3.2019. <https://www.rcpa.edu.au/Manuals/Macroscopic-Cut-Up-Manual/Gastrointestinal/Gallbladder>

King., S. & Dimech., M. 2015c. Appendix. Anatomical Pathology Macroscopic Cut-up Manual. Royal College of Pathologists of Australasia. NSW: Surry Hills. Päivitetty 12.10.2017. Luettu 19.3.2019. <https://www.rcpa.edu.au/Manuals/Macroscopic-Cut-Up-Manual/Gastrointestinal/Appendix>

King., S. & Dimech., M. 2015d. Vas deferens. Anatomical Pathology Macroscopic Cut-up Manual. Royal College of Pathologists of Australasia. NSW: Surry Hills. Päivitetty 12.10.2017. Luettu 19.3.2019. <https://www.rcpa.edu.au/Manuals/Macroscopic-Cut-Up-Manual/Genitourinary/Vas-deferens>

King., S. & Dimech., M. 2015e. Colorectal polyp. Anatomical Pathology Macroscopic Cut-up Manual. Royal College of Pathologists of Australasia. NSW: Surry Hills. Päivitetty 12.10.2017. Luettu 19.3.2019. <https://www.rcpa.edu.au/Manuals/Macroscopic-Cut-Up-Manual/Gastrointestinal/Colorectal/Colorectal-polyp>

Kooij, I.A., Sahami, S., Meijer, S.L., Buskens, C.J. & te Velde, A.A. 2016. The immunology of the vermiform appendix: a review of the literature. *Clinical and Experimental Immunology* 186, 1–9.

Kumar, H., Kini, H & Tiwari, A. 2015. Histological evaluation of 400 cholecystectomy specimens. *Journal of pathology of Nepal* 5, 834–840.

Lehto V-P. 2012 Sappirakon rakenne, toiminta ja kehitys. Teoksessa Mäkinen, M., Carpén O., Kosma, V-M, Lehto, V-P, Paavonen, T. & Stenbäck, F. (toim.) *Patologia*. 1. painos. Kustannus Oy Duodecim. Luettu 04.05.2018. Vaatii käyttöoikeuden. [http://www.oppiportti.fi/op/pat00490/do?p\\_haku=Sappirakko#q=Sappirakko](http://www.oppiportti.fi/op/pat00490/do?p_haku=Sappirakko#q=Sappirakko)

Lepistö, A. Polyypit. 2018. Teoksessa Färkkilä, M., Isoniemi, H., Heikkinen, M. & Puolakkainen, P. (toim.) *Gastroenterologia ja hepatologia*. 3. uud. painos. Kustannus Oy Duodecim. Luettu 09.03.2019. Vaatii käyttöoikeuden. <https://www.oppiportti.fi/op/gjh06301/do#s1>

Metsäaho, T. 2013. Työelämän toimivat tekstit. Saarijärvi: Saarijärven kirjapaino.

Mäkinen, M. 2012a. Kudosnäytteiden eri tyypit. Teoksessa Mäkinen, M., Carpén O., Kosma, V-M, Lehto, V-P, Paavonen, T. & Stenbäck, F. (toim.) *Patologia*. 1. painos. Kustannus Oy Duodecim. Luettu 04.05.2018. Vaatii käyttöoikeuden. <http://www.oppiportti.fi/op/pat00731/do>

Mäkinen, M. 2012b. Näytteiden käsittely laboratoriossa. Teoksessa Mäkinen, M., Carpén O., Kosma, V-M, Lehto, V-P, Paavonen, T. & Stenbäck, F. (toim.) *Patologia*. 1. painos. Kustannus Oy Duodecim. Luettu 17.4.2018. Vaatii käyttöoikeuden. <http://www.oppiportti.fi/op/pat00732/do>

Mäkinen, M. 2012c. Yleisimpiä näytteen käsittelyyn liittyviä ohjeita. Teoksessa Mäkinen, M., Carpén O., Kosma, V-M, Lehto, V-P, Paavonen, T. & Stenbäck, F. (toim.) *Patologia*. 1. painos. Kustannus Oy Duodecim. Luettu 28.3.2019. Vaatii käyttöoikeuden. <https://www.oppiportti.fi/op/pat00734/do>

Mäkinen, M. 2012d. Umpilisäkkeen anatomia ja ei-neoplastiset taudit. Teoksessa Mäkinen, M., Carpén O., Kosma, V-M, Lehto, V-P, Paavonen, T. & Stenbäck, F. (toim.) *Patologia*. 1. painos. Kustannus Oy Duodecim. Luettu 28.03.2019. Vaatii käyttöoikeuden. <https://www.oppiportti.fi/op/pat00445/do>

Mäkinen, M. 2012e. Umpilisäkkeen käsittely näytteenä. Teoksessa Mäkinen, M., Carpén O., Kosma, V-M, Lehto, V-P, Paavonen, T. & Stenbäck, F. (toim.) *Patologia*. 1. painos. Kustannus Oy Duodecim. Luettu 28.0.2018. Vaatii käyttöoikeuden. [http://www.oppiportti.fi/op/pak00700/do?p\\_haku=umpilis%C3%A4ke#q=umpilis%C3%A4ke](http://www.oppiportti.fi/op/pak00700/do?p_haku=umpilis%C3%A4ke#q=umpilis%C3%A4ke)

Mäkinen, M. 2012f. Paksu- ja peräsuolen polyypit. Teoksessa Mäkinen, M., Carpén, O., Kosma, V-M., Lehto, V-P., Paavonen, T. & Stenbäck, F. (toim.) *Patologia*. 1. painos. Kustannus Oy Duodecim. Luettu 09.03.2019. Vaatii käyttöoikeuden. <https://www.oppiportti.fi/op/pat00456/do>

Mäkinen, M. 2012g. Paksu- ja peräsuolen adenoomapolyypit. Teoksessa Mäkinen, M., Carpén, O., Kosma, V-M., Lehto, V-P., Paavonen, T. & Stenbäck, F. (toim.) Patologia. 1. painos. Kustannus Oy Duodecim. Luettu 14.03.2019. <https://www.oppiportti.fi/op/pat00458/do>

Mäkinen, M. 2012h. Paksu- ja peräsuolen sahalaitaiset polyypit. Teoksessa Mäkinen, M., Carpén, O., Kosma, V-M., Lehto, V-P., Paavonen, T. & Stenbäck, F. (toim.) Patologia. 1. painos. Kustannus Oy Duodecim. Luettu 14.03.2019. Vaatii käyttöoikeuden. <https://www.oppiportti.fi/op/pat00457/do>

Mäkinen, M. & Lehto, V-P. 2012. Patologian varhaisvaiheet. Teoksessa Mäkinen, M., Carpén, O., Kosma, V-M., Lehto, V-P., Paavonen, T. & Stenbäck, F. (toim.) Patologia. 1. painos. Kustannus Oy Duodecim. Luettu 17.4.2018. Vaatii käyttöoikeuden. <http://www.oppiportti.fi/op/pat00880/do>

Niemi, T., Nietosvuori, L. & Virikko, H. 2006. Hyvinvointialan viestintä. Edita Prima: Helsinki.

Orchard, G. & Nation, P. 2012. Histopathology. New York: Oxford University Press.

Pulkkinen, K. 2015. Histologisten näytteiden dissekointi. Työohjeet bioanalytiikan opiskelijoille. Theseus. Savonia-ammattikorkeakoulu. Opinnäytetyö. Luettu 20.5.2019. <https://www.theseus.fi/handle/10024/98154>

Rantala, S. 2014a. Bioanalyttikolta vaadittava osaaminen patologian laboratoriossa ja osaamisen arviointiin liittyvä osaamiskartoitusmittaristo. Bioanalyttikko 1/2014, 34–35.

Rantala, S. 2014b. Histologisten näytteiden käsittely patologian laboratoriossa. Bioanalyttikko 1/2014, 37–39.

Repo, I. & Nuutinen, T. 2005. Viestintätaito. Opas aikuisopiskelun ja työelämän vuorovaikutustilanteisiin. 2. painos. Keuruu: Kustannusosakeyhtiö Otava.

Rhodes, A. 2013. Fixation of tissues. Teoksessa Suvarna, S.K., Layton, C. & Bancroft, J.D. Bancroft's Theory and Practice of Histological Techniques. 7. uud. painos. Iso-Britannia: Churchill Livingstone, 69–93.

Salminen, P. 2018. Umpilisäketulehdus eli appendisiitti. Teoksessa Leppäniemi, A., Kuokkanen, H. & Salminen, P. (toim.) Kirurgia. 3. uud. painos. Kustannus Oy Duodecim. Luettu 22.10.2018. Vaatii käyttöoikeuden. <http://www.oppiportti.fi/op/kia20485/do>

Salonen, K. 2013. Näkökulmia tutkimukselliseen ja toiminnalliseen opinnäytetyöhön. Opas opiskelijoille, opettajille ja TKI-henkilöstölle. <http://julkaisut.turkuamk.fi/isbn9789522163738.pdf>

Spencer, L.T. & Bancroft, J.D. 2013a. Tissue processing. Teoksessa Suvarna, S.K., Layton, C. & Bancroft, J.D. Bancroft's Theory and Practice of Histological Techniques. 7. uud. painos. Iso-Britannia: Churchill Livingstone, 107–108.

Spencer, L.T. & Bancroft, J.D. 2013b Microtomy: Paraffin and frozen. Teoksessa Suvarna, S.K., Layton, C. & Bancroft, J.D. Bancroft's Theory and Practice of Histological Techniques. 7. uud. painos. Iso-Britannia: Churchill Livingstone, 125–129.

Suvarna, S.K. & Layton, C. 2013. The gross room/surgical cut-up. Teoksessa Suvarna, S.K., Layton, C. & Bancroft, J.D. Bancroft's Theory and Practice of Histological Techniques. 7. uud. painos. Iso-Britannia: Churchill Livingstone, 95–103.

Tampereen ammattikorkeakoulun opinto-opas. 2019. Opetussuunnitelmat. Bioanalytikkokoulutus. Luettu 26.3.2019. <http://opinto-opas-ops.tamk.fi/index.php/fi/167/fi/49590>

Tasanen-Määttä, K & Peltonen, S. 2011a. Ihon tehtävät. Teoksessa Hannuksela, M., Peltonen, S., Reunala, T. & Suhonen, R. (toim.) Ihotaudit. 2. uud. painos. Kustannus Oy Duodecim. Luettu 13.3.2019. Vaatii käyttöoikeuden. <https://www.oppiportti.fi/op/iht00004/do>

Tasanen-Määttä, K & Peltonen, S. 2011b. Epidermis eli orvaskesi. Teoksessa Hannuksela, M., Peltonen, S., Reunala, T. & Suhonen, R. (toim.) Ihotaudit. 2. uud. painos. Kustannus Oy Duodecim. Luettu 13.3.2019. Vaatii käyttöoikeuden. <https://www.oppiportti.fi/op/iht00002/do>

Tasanen-Määttä, K & Peltonen, S. 2011c. Dermis eli verinahka. Teoksessa Hannuksela, M., Peltonen, S., Reunala, T. & Suhonen, R. (toim.) Ihotaudit. 2. uud. painos. Kustannus Oy Duodecim. Luettu 13.3.2019. Vaatii käyttöoikeuden. <https://www.oppiportti.fi/op/iht00003/do>

Terveyskirjasto. 2008a. Sappirakon sijainti vatsaontelossa ja kiviä sappirakossa. Lääkärikirja Duodecim -kuvat. [https://www.terveyskirjasto.fi/terveyskirjasto/tk.koti?p\\_artikkeli=ldk00010](https://www.terveyskirjasto.fi/terveyskirjasto/tk.koti?p_artikkeli=ldk00010)

Terveyskirjasto. 2008b. Umpisuolen, paksusuolen ja peräsuolen sijainti vatsaontelossa. Lääkärikirja Duodecim -kuvat. [https://www.terveyskirjasto.fi/terveyskirjasto/tk.koti?p\\_artikkeli=ldk00179](https://www.terveyskirjasto.fi/terveyskirjasto/tk.koti?p_artikkeli=ldk00179)

Terveyskirjasto. 2017. Ihon rakenne poikkileikkauskuvana. Lääkärikirja Duodecim -kuvat. [https://www.terveyskirjasto.fi/terveyskirjasto/tk.koti?p\\_artikkeli=ldk00724](https://www.terveyskirjasto.fi/terveyskirjasto/tk.koti?p_artikkeli=ldk00724)

Uusikylä, K. & Atjonen, P. 2005. Didaktiikan perusteet. 3. uud. painos. Porvoo: WSOY.

Valtioneuvoston asetus ammattikorkeakouluista 1129/2014. Finlex. <https://www.finlex.fi/fi/laki/smur/2014/20141129>

Vilka, H. 2006. Tutki ja havainnoi. <http://hanna.vilka.fi/wp-content/uploads/2014/02/Tutki-ja-havainnoi.pdf>

Vilka, H & Airaksinen, T. 2003. Toiminnallinen opinnäytetyö. 1.–2. painos. Helsinki: Tammi.

Vuorinen, I. 2005. Tuhat tapaa opettaa. 7. uud. painos. Vammalan kirjapaino: Vammala.

Väänänen, M. 2012. Työelämälähtöisen koulutuksen kehittämistä ammattikorkeakoulussa – Pientä säätöä vai täydellinen remontti? Hämeen ammattikorkeakoulu. Hämeenlinna: HAMK. Luettu 12.3.2019. [http://www.theseus.fi/bitstream/handle/10024/96041/HAMK\\_Vaananen\\_tyoelamalahtoisien\\_ekirja.pdf?sequence=1](http://www.theseus.fi/bitstream/handle/10024/96041/HAMK_Vaananen_tyoelamalahtoisien_ekirja.pdf?sequence=1)

Walsh, M.Y. 2004. Skin specimens. Teoksessa Allen, D.C. & Cameron, R.I. (toim.) Histopathology specimens. 1. painos. Lontoo: Springer, 375–390.

Wikimedia commons. 2019. File:Vasectomy.jpg. Kuva miehen sukupuolielimistä ja vasktomasta. Ladattu 20.8.2019. <https://commons.wikimedia.org/wiki/File:Vasectomy.jpg>

## LIITTEET

## Liite 1. Työohje pienten ihonäytteiden dissekoinnista.

1 (2)

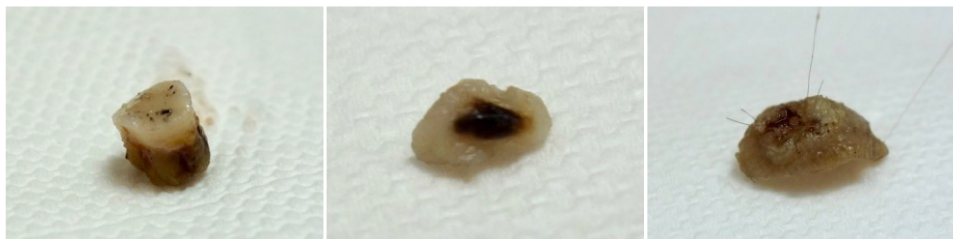PIENTEN IHONÄYTTEIDEN DISSEKOINTI

27.8.2019



## TYÖOHJE

## PIENTEN IHONÄYTTEIDEN DISSEKOINTI



**TUTKIMUSNIMIKE** Ts-PAD-1, Sk-PADihot

**MAKROSKOPIA**

## IHOTTUMANÄYTTEET

1. Mittaa ihokappaleen pituus x leveys (mm).
2. Älä hopeoi ihottumanäytettä.

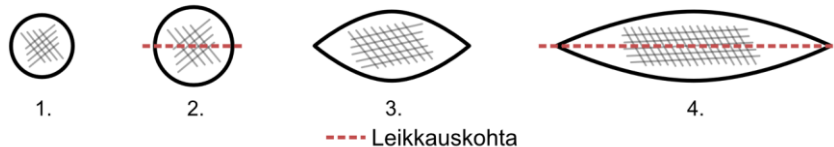
## LUOMET, HYVÄNLAATUISET KASVAIMET

1. Mittaa ihokappaleen pituus x leveys x korkeus (mm).
2. Mittaa muutoksen/kasvaimen pituus x leveys (mm).
3. Hopeoi näytteen leikkauspinta.

**NÄYTEPALAT**

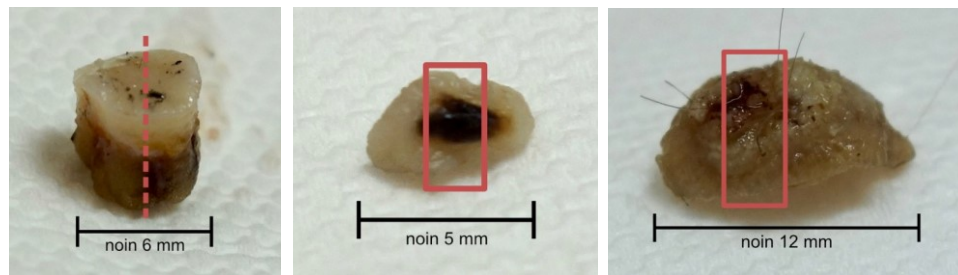
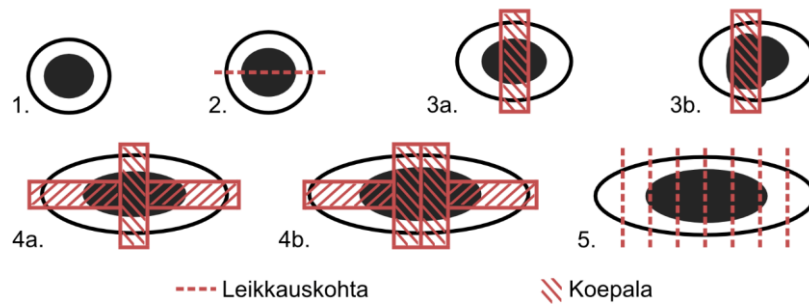
## IHOTTUMANÄYTTEET

1. Kun stanssinäyte on halkaisijaltaan alle 3 mm, laitetaan se kokonaisena kylkiasennossa kasettiin (1).
2. Halkaise stanssinäyte, joka on halkaisijaltaan vähintään 3 mm tai yli (2).
3. Kun koepala on pieni ja kapea, laita näyte sellaisenaan kylkiasennossa kasettiin (3).
4. Halkaise pituussuunnassa isommat pitkänomaiset koepalat (4).



## LUOMET, HYVÄNLAATUISET KASVAIMET

1. Kun stanssinäyte on halkaisijaltaan alle 3 mm, laitetaan se kokonaisena kylkiasennossa kasettiin (1).
2. Halkaise stanssikoepala, joka on halkaisijaltaan vähintään 3 mm tai yli (2).
3. Ota pienestä veneiiltonäytteestä koepala pystysuunnassa muutosalueelta (3a ja 3b).
4. Ota leikkeet pystysuunnassa muutoksen keskeltä ja poikkisuunnassa molemmilta reunoilta (4a ja 4b).
5. Tarvittaessa pilko veneiiltonäyte kokonaan 2–4 mm siivuksi patologin arvioon (5).



## Liite 2. Työohje sappirakon dissekoinnista.

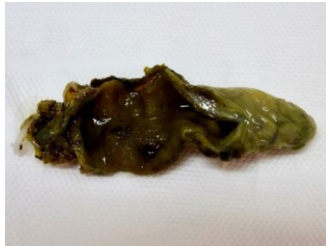SAPPIRAKON DISSEKOINTI

27.8.2019



## TYÖOHJE

## SAPPIRAKON DISSEKOINTI



## TUTKIMUSNIMIKE

Ts-PAD-3

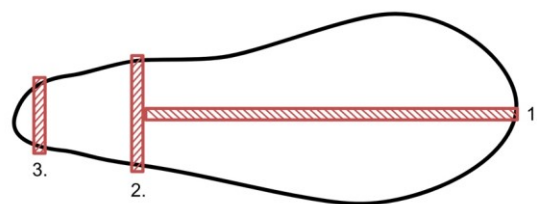
## MAKROSKOPIA

1. Tee kudoksesta piirros tai ota siitä valokuva.
2. Mittaa sappirakon pituus (mm).
3. Kirjaa ylös mahdolliset haavat, puhkeamat ja paksuuntumat, ja merkkää niiden sijainti kuvaan. Mainitse myös mahdolliset kivet.

## NÄYTEPALAT

1. Leikkaa pitkittäisleike sappirakon pohjasta (fundus). Leikepaksuus 3–4 mm (1).
2. Leikkaa poikittainen näytepala sappirakon rungosta (korpus). Leikepaksuus 3–4 mm (2).
3. Ota kolmas näytepala poikkileikkeenä sappirakon kaulasta. Leikepaksuus 3–4 mm (3).


Ota näytepala mahdollisesta haavasta, puhkeamakohdasta, paksuuntumasta ja/tai kaulan imusolmukkeesta.



1. Pohja (fundus)    2. Runko (korpus)    3. Kaula

----- Leikkauskohta

▨ Koepala



Tekijät: Taru Kuparinen & Krista Ronkainen



## Liite 3. Työohje umpilisäkkeen dissekoinnista.

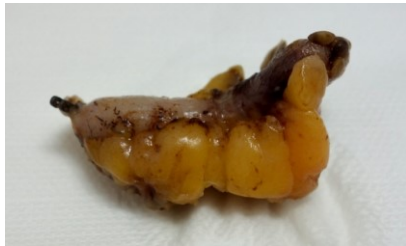UMPILISÄKKEEN DISSEKOINTI

27.8.2019



## TYÖOHJE

## UMPILISÄKKEEN DISSEKOINTI



TUTKIMUSNIMIKE Ts-PAD-3

## MAKROSKOPIA

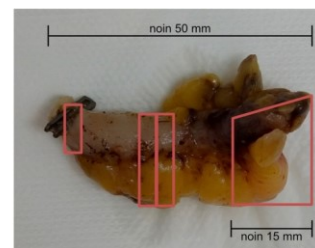
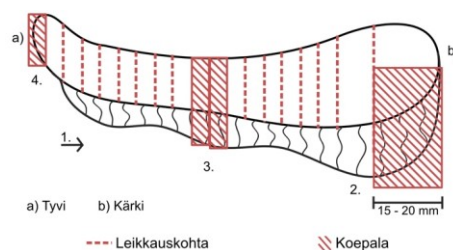
1. Tee kudoksesta piirros tai ota valokuva.
2. Mittaa umpilisäkkeen pituus (mm).
3. Kirjaa ylös mahdolliset poikkeavuudet kudoksessa.

## NÄYTEPALAT

1. Siivuta umpilisäke poikittaissuunnassa tyvestä alkaen, ei kuitenkaan kärkeen saakka (1).
2. Ota umpilisäkkeen kärjen puolivälistä pituussuunnassa 15–20 mm pala. Ota mukaan myös rasvaa (2).
3. Ota umpilisäkkeen keskeltä poikkisuuntaisesti 1–2 palaa, joissa on rasvaa mukana. Leikkeiden koko 3 mm (3).
4. Ota umpilisäkkeen tyvestä poikittainen pala. Leikekoko 3–4 mm (4).

## KASETIT

1. Ota ensimmäiseen kasettiin näytepalat umpilisäkkeen tyvestä ja kärjestä.
2. Ota toiseen kasettiin 1–2 näytepalaa umpilisäkkeen keskeltä.



Tekijät: Taru Kuparinen &amp; Krista Ronkainen

## Liite 4. Työohje vasektomianäytteen dissekoinnista.

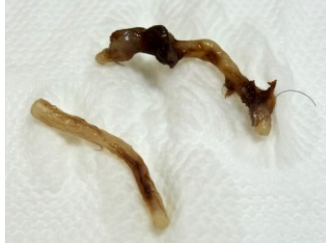VASEKTOMIANÄYTTEEN DISSEKOINTI

27.8.2019



## TYÖOHJE

## VASEKTOMIANÄYTTEEN DISSEKOINTI



TUTKIMUSNIMIKE Ts-PAD-1

## MAKROSKOPIA

Mittaa vasemman ja oikean puolen siemenjohtimesta otetun näytepalan pituudet (mm).

## NÄYTEPALAT

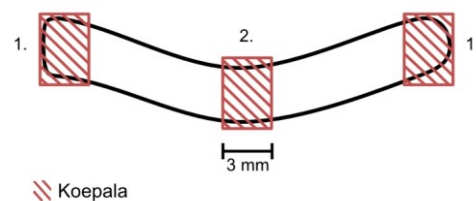
VASEKTOMIANÄYTE YLI 5 MM

1. Leikkaa 3–4 mm:n pituiset poikkileikesiivut näytteiden molemmista päistä (1).
2. Leikkaa 3–4 mm pituinen poikkileike näytteen keskeltä (2).

Vasektomianäytteen ollessa 5 mm tai alle, halkaistaan näyte poikkileikkeenä kahteen osaan. Näyte laitetaan kokonaisuudessaan kasettiin.

## KASETIT

Laita kummankin siemenjohtimen leikkeet yhteen kasettiin leikkauspinta ylöspäin.



Tekijät: Taru Kuparinen &amp; Krista Ronkainen

## Liite 5. Työohje paksu- ja peräsuolen polyyppien dissekoinnista.

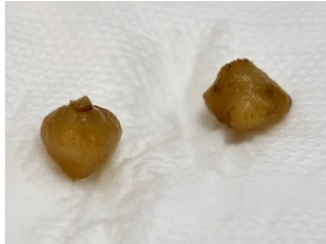PAKSU- JA PERÄSUOLEN POLYYPPIEN DISSEKOINTI

27.8.2019



## TYÖOHJE

## PAKSU- JA PERÄSUOLEN POLYYPPIEN DISSEKOINTI



## TUTKIMUSNIMIKE

Ts-PADColo

## MAKROSKOPIA

1. Tee polyypista piirros tai ota valokuva.
2. Mittaa polyypin halkaisija (mm).
3. Hopeoi polyypin kanta tai kannan tyvi.

## NÄYTEPALAT

VARRELLINEN POLYYPPI, HALKAISIJA ALLE 10 MM

1. Halkaise varrellinen polyyppi keskeltä kahtia kantaan vasten (1).

VARRELLINEN POLYYPPI, HALKAISIJA VÄHINTÄÄN 10 MM TAI YLI

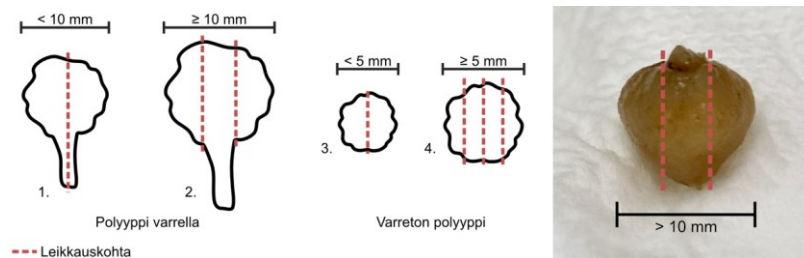
1. Leikkaa viipaleet varren molemmilta puolin. Leikepaksuus 3–4 mm (2).

VARRETON POLYYPPI, HALKAISIJA ALLE 5 MM

1. Halkaise varreton polyyppi keskeltä kahtia (3).

VARRETON POLYYPPI, HALKAISIJA VÄHINTÄÄN 5 MM TAI YLI

1. Leikkaa polyyppi kokonaisuudessaan 3–4 mm viipaleiksi (4).



Tekijät: Taru Kuparinen &amp; Krista Ronkainen