

Revisão de Literatura

DISTALIZAÇÃO DE MOLARES COM ANCORAGEM ESQUELÉTICA

DISTALIZATION OF MOLARS WITH SKELETAL ANCHORAGE

Brenda Marina Cipriano Lustosa¹, Gabriela Leticia Clavasio Siqueira², Ricardo Fabris Paulin³

¹ Cirurgiã-dentista graduada pela Universidade Paulista, Brasília/DF.

² Ortodontista, mestre e doutoranda em Ciências da Reabilitação (HRAC/USP), Professora do curso de Odontologia da Faculdade ICESP (Brasília-DF) e curso de Especialização em Ortodontia IPESP-Brasília.

³ Ortodontista, mestre e doutor em Ortodontia (UNESP-Araraquara), Coordenador da Faculdade de Odontologia do ICESP, Professor Titular da Universidade Paulista (UNIP), Diretor Científico IPESP-Brasília, Coordenador do curso de Especialização em Ortodontia IPESP-Brasília.

Resumo

Introdução: O objetivo deste estudo foi revisar a literatura acerca da utilização de ancoragem esquelética na distalização de molares. A distalização de molares constitui um desafio ortodôntico na correção da má oclusão de Classe II em tratamentos sem extrações dentárias e sem avanço mandibular. Há uma crescente busca por dispositivos que substituam os aparelhos extrabucais, pois estes demandam grande colaboração por parte do paciente e podem comprometer a estética, comprometendo assim os resultados desejados. A ancoragem esquelética, especialmente os mini-implantes, associada a dispositivos de distalização surgiu como uma alternativa desta mecânica de distalização, proporcionando uma série de vantagens quando comparada à aparelhos extrabucais ou intrabucais com uma maior previsibilidade e efetividade ao tratamento e conforto e estética ao paciente.

Descritores: Distalização; Classe II; Mini-Implantes; Ancoragem Esquelética.

Abstract

Introduction: The aim of this study was to review the literature on the use of skeletal anchorage in molar distalization which is an orthodontic challenge in the class II correction in treatments without dental extraction or mandibular protraction. There is an increasing search for devices that replace extrabuccal appliances because they demand great patient collaboration and can compromise the aesthetics, compromising the desired treatment results. The skeletal anchorage, especially the mini-screws, associated with distalization devices emerged as an alternative of the distalization mechanics, providing advantages when compared to extraoral and intraoral appliances with greater predictability and effectiveness to the treatment, comfort and aesthetic to the patient.

Key words: Distalization; Class II; Mini-Screw; Skeletal Anchorage.

Contato: Ricardo Fabris Paulin; e-mail: dr_ricardopaulin@hotmail.com

Enviado: Fevereiro de 2019

Revisado: Março de 2019

Aceito: Abril de 2019

Introdução

A distalização dos molares superiores constitui uma meta terapêutica na correção da má oclusão de classe II sem extrações dentárias ou avanço mandibular (SANTOS et al., 2007). Sendo assim, a fim de obter a correção da discrepância e consequentemente a correção da Classe II, procura-se produzir uma movimentação distal dos dentes superiores, mais especificamente dos molares.

Diversos recursos são descritos na literatura para distalização de molares, dentre eles, aparelhos extrabucais, elásticos intermaxilares, distalizadores e expansores intrabucais (SALIM e COUTINHO, 2016). Apesar dos aparelhos extrabucais serem utilizados para obtenção de uma ancoragem eficaz, podendo orientar o crescimento em pacientes jovens, assim como impedir a movimentação dentária indesejada, estes aparelhos possuem grandes limitações, por interferirem na estética e ter baixa aceitação pelos pacientes (VILLELA et al., 2004; MARIGO et al., 2012).

Para o tratamento sem extrações, é necessário o movimento do arco superior para distal, o movimento anterior do arco inferior ou a combinação de ambos (PARK, KWON e SUNG, 2004). Com o advento da ancoragem esquelética, a distalização de molares tem sido uma ótima estratégia para tratar casos de classe II e III de Angle sem extrações (ARAÚJO et al., 2006).

O controle da ancoragem ortodôntica é decisivo para o resultado e o sucesso do tratamento. Com o passar dos anos, os ortodontistas caminharam no sentido da busca pela ancoragem absoluta (LABOISSIÈRE et al., 2005). A ancoragem absoluta está relacionada com a possibilidade de se fornecer ao tratamento, um ponto fixo e imóvel de ancoragem dentro da cavidade bucal, para que sejam realizados movimentos de forma mais controlada e previsível, com a vantagem de serem removidos no momento desejado (VILLELA et al., 2004; LABOISSIÈRE et al., 2005).

A utilização de mini-implantes na Ortodontia trouxe a possibilidade de ancorar dispositivos que favorecem a distalização de molares diretamente ao osso maxilar, eliminando diversos efeitos colaterais decorrentes das forças ortopédicas sobre tecidos moles e dentários, além de viabilizar uma técnica pouco invasiva (HELMKAMP, 2012; CANCELLI et al., 2018).

Revisão de literatura

1. O Tratamento da Classe II, a Distalização de Molares e a Ancoragem Esquelética

Existem diversas abordagens terapêuticas sugeridas na literatura para o tratamento de má oclusão Classe II. As condutas mais comuns são o controle do crescimento para reduzir a discrepância esquelética, movimento dentário para compensação da discrepância esquelética (camuflagem) e o reposicionamento cirúrgico dos ossos maxilares. O tratamento ortodôntico de má oclusão Classe II, de natureza dento alveolar ou esquelética moderada, pode ser conduzido, principalmente no adulto, com extração de pré-molares ou distalização de molares superiores (MARIGO et al., 2012).

Os sistemas de distalização basicamente utilizam como mecanismo de ancoragem uma estrutura dentomuco suportada visando máxima eficiência, estabilização do dispositivo e o mínimo de resultantes negativas nos dentes anteriores (incisivos) ou de suporte (pré-molares). Podem ocorrer alguns efeitos colaterais como mesialização dos pré-molares e caninos superiores, vestibularização dos incisivos superiores devido à perda de ancoragem e um efeito extremamente indesejável que é a inclinação dos molares distalizados com grande resultante pendular (ANDRÉ et al., 2011).

No intuito de diminuir essas resultantes, para Sung et al (2007), a estratégia de ancoragem na ortodontia foi revolucionada com a introdução dos conceitos de ancoragem esquelética. Os mini-implantes surgiram como opções preciosas na manutenção da ancoragem, auxiliando na biomecânica ortodôntica, simplificam a aparatologia ortodôntica e absorvem, muitas vezes, as indesejadas unidades de reação. O procedimento cirúrgico de instalação é simples, a cicatrização é rápida e a ativação pode ser imediata. (ZANELATO et al., 2009).

A região médio sagital palatina apresenta características favoráveis à instalação de recursos de ancoragem com implantes ortodônticos. Esse local fornece tecido ósseo adequado para tais dispositivos, além de permitir que os mesmos sejam instalados fora da trajetória de movimentação dos dentes (COSTA, RAFFAINI e MELSEM, 1998).

A movimentação de um dente depende da intensidade e do direcionamento das forças sobre ele aplicadas. Este estímulo mecânico induz uma reposta celular sob forma de inflamação branda, que se resolve a cada ciclo de ativação do aparelho ortodôntico, culminando com a remodelação alveolar que estabiliza o dente em sua nova posição. O reduzido tamanho do mini-implante possibilita sua instalação em pontos estratégicos, resultando em considerável redução dos efeitos colaterais nos dentes que anteriormente serviriam como ancoragem, permitindo uma maior previsibilidade da movimentação, reduzindo o tempo de tratamento e possibilitando a execução de movimentos difíceis, como a distalização (LIMA, 2010).

2. Aparelhos Distalizadores Associados a Ancoragem Esquelética

2.1 Pêndulo

Na busca por um método de tratamento que não promovesse alterações no arco inferior e que não dependesse da cooperação do paciente, Hilgers, em 1992, descreveu um mecanismo que produzia a distalzação de 5mm dos molares superiores, em 3 a 4 meses. O aparelho é composto por duas molas distalizadoras construídas com um fio de titânio-molibdênio de 0,032" de diâmetro, adaptadas aos tubos linguais dos primeiros molares permanentes e com um botão palatino de Nance como ancoragem. A fixação poderia ser realizada por meio de bandas nos primeiros pré-molares e grampos de apoio oclusal na crista marginal mesial do segundo pré-molar ou, simplesmente, por grampos de apoio oclusal, tanto no primeiro pré-molar quanto no segundo. Caso fosse necessária a expansão do arco superior, era incorporado um parafuso expansor no centro do botão de acrílico, recebendo a denominação de Pendex. (Fig. 1).

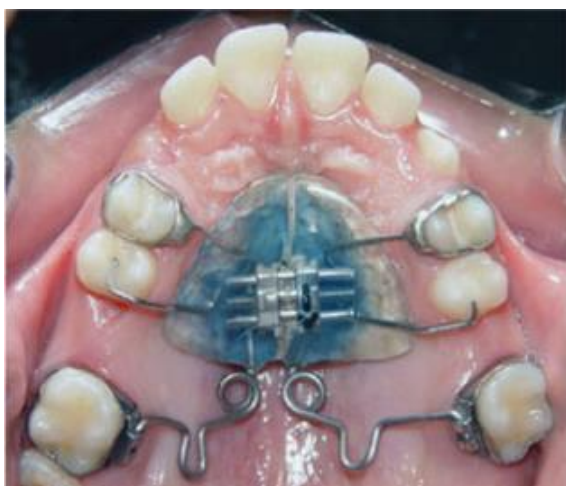

Figura 1 – Vista oclusal de molares distalizados após 5 meses de uso do aparelho Pendex (SANTOS et al., 2007)

Visando facilitar o procedimento de ativação e ajuste nas molas para distalzação dos aparelhos Pêndulo/Pendex, Almeida et al. (1999), apresentaram uma modificação na construção destes aparelhos, sendo que as molas tornaram-se removíveis, com a incorporação de tubos telescópicos de 0,9mm de diâmetro (no aparelho original, proposto por Hilgers, as molas encontravam-se fixas no botão palatino de Nance). Assim, no aparelho modificado, as molas poderiam ser reativadas e ajustadas fora da cavidade bucal, sem a necessidade de remoção do aparelho Pêndulo/Pendex, proporcionando um melhor controle durante a distalzação dos molares.

Como forma de amenizar a necessidade de cooperação do paciente, em 2008, Fuziy et al idealizaram um mecanismo distalizador, o aparelho Pêndulo modificado com molas removíveis (Fig 2), associado a implantes palatinos (Fig. 3), em uma paciente de 14 anos de idade, portadora de uma má oclusão de Classe II, divisão 1, cuja severidade da distoclusão de molares, pré-molares e de caninos era de meia cúspide (Fig. 4a, b, c). Decorrido o período de 6 meses de tratamento, observou-se a obtenção da sobrecorreção, de 2mm, da relação molar de Classe II (Fig. 5^a, b, c). Concomitantemente à distalzação dos molares superiores, houve a distalzação dos pré-molares e caninos, pela ação das fibras transeptais.

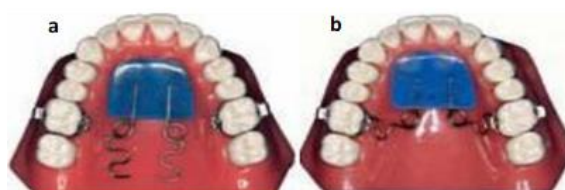


Figura. 2 – Aparelho pêndulo. (a) simetria entre as molas e dimensões estabelecidas (b) ativação das molas (FUZIY et al., 2008)

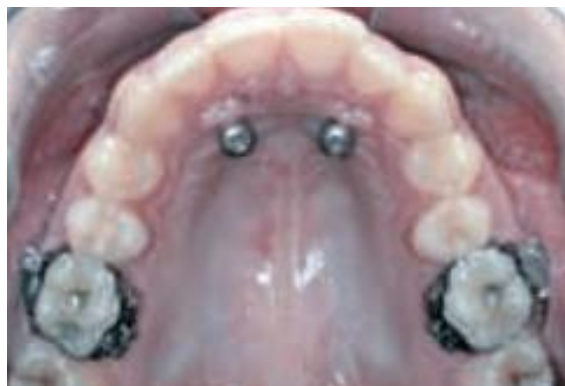

Figura. 3 – Parafusos implantados no palato previamente ao aparelho Pêndulo (FUZIY et al., 2008)

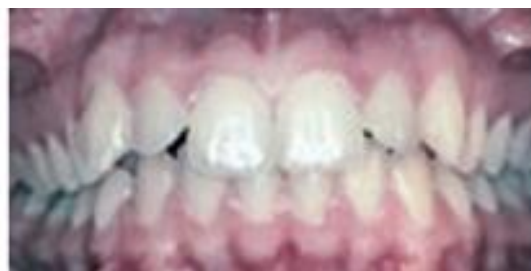

Figura 4a – Fotografia intrabucal inicial frontal de paciente classe II (FUZIY et al., 2008).

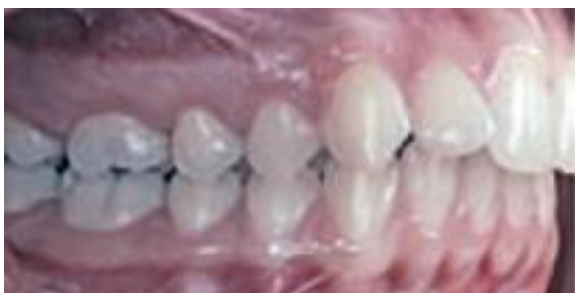

Figura 4b – Fotografia intrabucal lateral direita de paciente classe II (FUZIY et al., 2008).

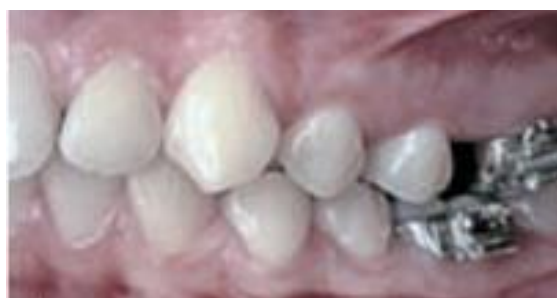

Figura 5c – Fotografia intrabucal lateral esquerda após 6 meses de tratamento (FUZIY et al., 2008).

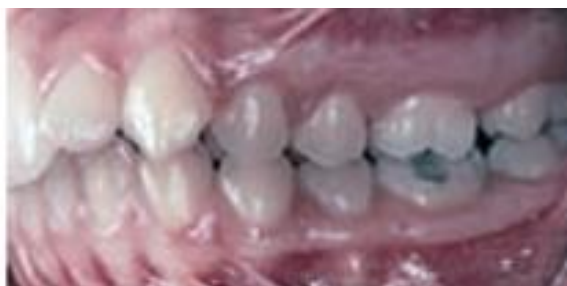

Figura 4c – Fotografia intrabucal lateral esquerda de paciente classe II (FUZIY et al., 2008).

Lombardo et al. (2019) apresentaram um caso clínico onde o aparelho pêndulo associado à mini-implantes no palato e disjutor foi utilizado, possibilitando a correção de má oclusão de Classe II, divisão 2 com discrepância transversal. O tratamento foi realizado com segurança e resultados positivos foram alcançados sem perda de ancoragem e sem necessidade de cooperação paciente.

O aparelho de pêndulo com ancoragem esquelética é um método eficaz para a distalização dos molares superiores, pois controla a perda de ancoragem indesejada observada nos métodos convencionais (KIRCALI e YUKSEL, 2019).

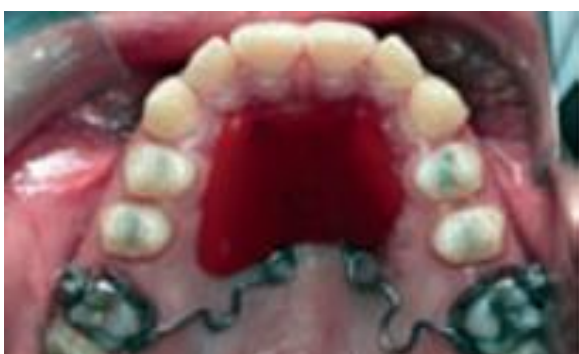
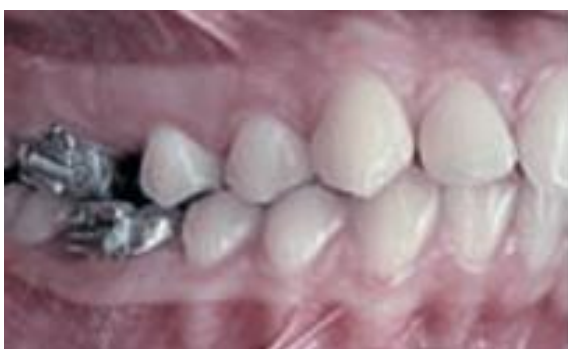
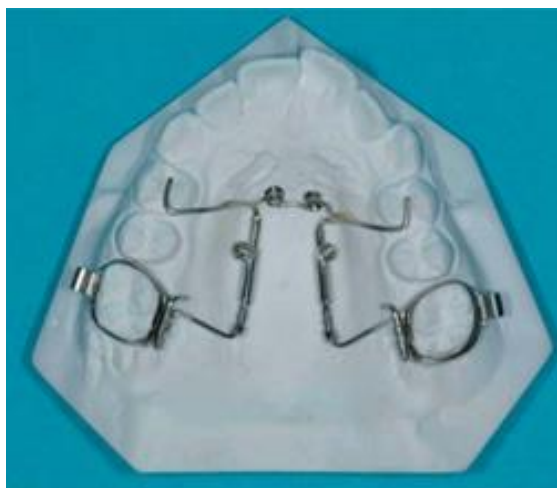Figura 5a – Fotografia intrabucal após 6 meses de tratamento (FUZIY et al., 2008).

2.2 Distal Jet

Distal Jet é um aparelho fixo que produz distalização de molares uni ou bilateralmente e consiste em um sistema de pistão e tubo, podendo o tubo estar embutido em um botão de acrílico localizado no palato, possuindo apoio nos segundos ou primeiros pré-molares (NGANTUNG et al., 2001). A dificuldade em se higienizar o Distal Jet, devido a presença de acrílico na região palatina, levou a confecção de um Distal Jet sem material acrílico nesta região (Fig. 6), sendo ancorado em mini-implantes fixados no palato (Fig. 7), permitindo uma ancoragem absoluta para o movimento de distalização de molares e maior facilidade para higienização do local (KINZINGER et al., 2008).



de tratamento (FUZIY et al., 2008).



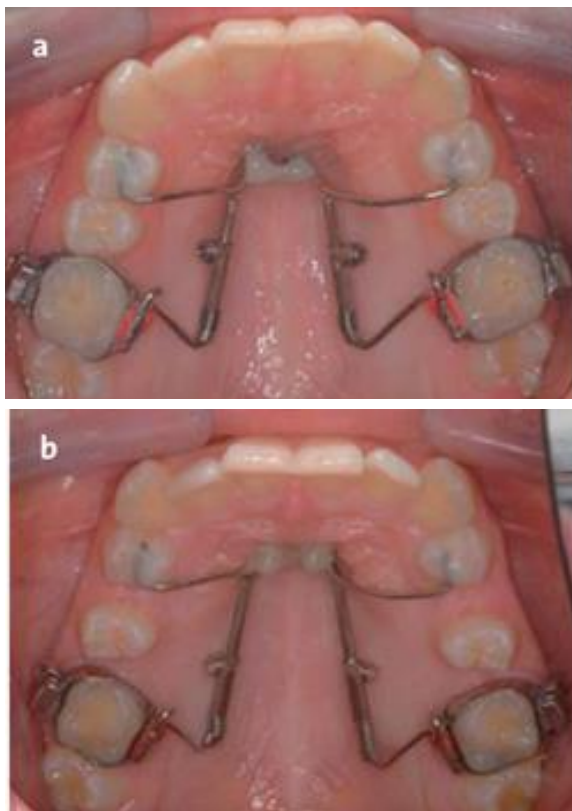


Figura 7 – Aparelho Distal Jet ancorado a mini-implantes palatinos instalado em paciente. (a) pré-ativação e (b) após 8,5 meses de tratamento (KINZINGER et al., 2008)

2.3 Screw-Dis

Para diminuir os efeitos colaterais da distalização de molares, Ladeia et al (2011), sugeriram a ancoragem esquelética por meio de dois mini-implantes no palato, na região paramediana e em direção à espinha nasal anterior, sendo esse sítio uma região óssea espessa, densa, de excelente qualidade, onde não há raízes, nervos ou vasos sanguíneos que dificultem a instalação dos mini-implantes como ancoragem indireta para o screw-dis. Nessa região encontra-se a articulação entre as maxilas direita e esquerda, caracterizando uma articulação sinartrose (fibrosa linear) que tende a se calcificar ao longo dos anos. Entretanto, no paciente em fase de crescimento essa articulação ainda não está completamente calcificada, por isso a região paramediana objetiva a estabilidade primária.

Segundo André et al. (2011), o Screw-dis é um dispositivo distalizador ancorado esqueléticamente por dois mini-implantes no palato, na região paramediana e em direção à espinha nasal anterior. Consiste em um torno de distalização unilateral de 10 mm, soldado às bandas dos segundos molares superiores por fio de aço inoxidável de 1.2"mm e encaixado anteriormente aos mini-implantes por ganchos confeccionados com fio 0.9"mm, utilizados como guias cirúrgicos, sendo sua inserção 25 mm abaixo da incisal dos incisivos centrais superiores.

Verticalmente, o torno encapsulado pela resina acrílica deve estar afastado de 3 a 5 mm do palato, a fim de não causar traumas e controlar o movimento de rotação do dente com inclinação da raiz do segundo molar superior para distal.

A força de distalização deve ser aplicada acima do centro de resistência do dente, para evitar um movimento indesejado de rotação e inclinação da raiz dos molares para mesial. Os braços de conexão às bandas devem estar de 1 a 2 mm afastados do palato para não causar traumas nos tecidos em seu percurso distal (correção da relação molar). Os braços de conexão são posicionados nos segundos molares; isso se deve a memória das fibras transeptais que auxiliam no movimento distal dos primeiros molares, como se fossem tracionados por essas fibras acompanhando os segundos molares distalizados pelos braços de conexão. Mais uma vantagem desse dispositivo, além de sua distalização sem resultantes anteriores e inclinações pendulares dos segundos molares, é o seu uso em uma segunda fase do tratamento, como ancoragem na distalização dos primeiros molares, pré-molares e caninos superiores (ANDRE et al., 2011) (Fig.8).

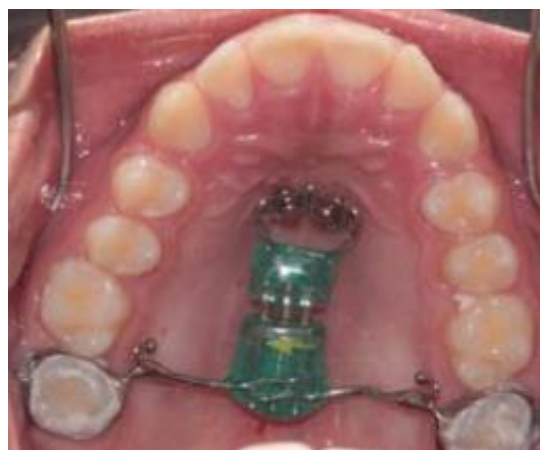

Figura 8 - Aparelho Screw-Dis instalado (ANDRE et al., 2011)

Conclusões

A distalização de molares é uma modalidade de tratamento ortodôntico para a correção da classe II, onde se evitam extrações dentárias ou avanço mandibular. A vantagem do uso de mini-implantes isolados ou associados a aparelhos distalizadores de molares é a possibilidade do adequado controle de ancoragem possibilitando o movimento distal, reduzindo a necessidade de extrações dentárias, independentemente de colaboração do paciente para o uso de aparelhos e não comprometendo a estética. O advento da ancoragem absoluta proporciona novos vetores de força no cotidiano da clínica ortodôntica diária, possibilitando esplêndidas possibilidades mecânicas e realização de diversos movimentos com o mínimo de efeitos colaterais e maior eficácia.

Conflito de Interesses

Os autores alegam não haver conflito de interesses.

Referências bibliográficas

1. ALMEIDA, R. R.; ALMEIDA, M. R.; FUZIY, A.; HENRIQUES, J. F. C. **Modificação do aparelho pendulum/pend-x. Descrição do aparelho e técnica de construção.** Rev. Dental Press Ortodon. Ortop. facial, Maringá, v. 4, no. 6, p. 12-19, nov./dez. 1999.
2. ANDRÉ, C.B. et al. **Screw-Dis (dispositivo com parafuso distalizador e ancoragem esquelética) para o tratamento da classe II.** Prosthesis Laboratory in Science. v.1, n.1, Jan. 2011
3. ARAUJO, T. M, et al.; **Ancoragem esquelética em ortodontia com miniimplantes.** Rev Dental Press Ortodon Ortop Facial. v. 11, p. 126-156, 2006
4. CANCELLI, P.A.A.; OLIVEIRA, R.C.G.; COSTA, J.V.; OLIVEIRA, R.C.G.; NITRINI, A.T.L. **Distalização de molares com mini-implante na classe II: uma revisão didática.** Uningá Review. v. 29, n.1, 2018.
5. COSTA, A.; RAFFAINI, M.; MELSEN, B. **Mini parafusos como ancoragem ortodôntica: um relato preliminar.** Int J Adult Orthod Orthognath Surg, Chicago v.13, n.3, p.201-209, 1998.
6. FUZIY, A. et al., **Aparelho pendulo modificado associado à ancoragem esquelética.** Rev Clin Ortodon Dental Press. Maringá. v.7, n.4, Ago-Set. 2008
7. HELMKAMP, M. E. **Three-dimensional evaluation of implant-supported rapid maxillary expansion vs. traditional tooth-borne rapid maxillary expansion using cone-beam computed tomography [dissertação].** Saint Louis: Facult of St. Louis University.; 2012
8. HILGERS, J. J. **The pendulum appliance for class II non-compliance therapy.** J. clin. Orthod., Boulder, 26, no. 11, p. 706-714, 1992.
9. KINZINGER, G.; GULDEN, N.; YILDIZHAN, F.; HERMANN-SACHWEH, B.; DIEDRICH, P. **Anchorage Efficacy of Palatally-inserted Miniscrews in Molar Distalization with a Periodontally/Miniscrewanchored Distal Jet.** Journal of orofacial orthopedics, v. 69, n. 2, 2008.
10. KIRCALI, M.; YUKSEL, A.S. **Evaluation of Dentoalveolar and Dentofacial Effects of a Mini-Screw-Anchored Pendulum Appliance in Maxillary Molar Distalization.** Turk J Orthod. v.31, n.4, 2019, p.103-109.
11. LABOISSIÈRE, J. M. et al. **Ancoragem absoluta utilizando microparafusos ortodônticos. Protocolo para aplicações clínicas (Trilogia – Parte III).** Rev Implant News. v.2, p. 163-166, 2005
12. LADEIA, J.R.L; LADEIA, L.E. **Mini-implantes – um guia teórico-prático de instalação e biomecânica ao ortodontista e implantodontista.** Napoleão; 2011.
13. LIMA, L.A.C, et al. **Mini-implante como ancoragem absoluta: ampliando os conceitos de mecânica ortodôntica.** Innov Implant J, Biomater Esthet. São Paulo. V.5, n.1, p. 85-91. Jan./abr. 2010
14. LOMBARDO, L.; OCCHIUTO G.; PAOLETTO, E.; MAINO, B.G.; SICILIANI, G.. **Class II treatment by palatal miniscrew-system appliance: A case report.** Angle Orthod., 2019. Disponível em: <https://www.angle.org/doi/pdf/10.2319/080218-559.1>. Acesso em 10/04/2019.
15. MARIGO, G.; MARIGO, M. **Tratamento de Classe II, divisão 1 com auxílio de ancoragem esquelética – relato de caso.** Orthod Sci Pract. v. 5, p. 416-423, 2012
16. NGANTUNG, V.; NANDA, R.S.; BOWMAN, S.J. **Posttreatment evaluation of the distal jet appliance.** American Journal of orthodontics, v. 120, n. 2, p.178-85, 2001.
17. PARK, S.H.; KWON, T.G.; SUNG, J.H. **Nonextraction treatment with microcrew implants.** Angle Orthod, v.74, n.4, p.539–549, 2004.
18. SALIM, K. M. A.; COUTINHO, T. C. L. **Utilização do Mini-Implante como ancoragem para distalização de molar superior.** Rev. Fluminense de Odontologia. n. 46, Jul/Dez. 2016
19. SANTOS, E. C. A. et al. **Distalização dos molares superiores com aparelho Pendex unilateral: estudo piloto com radiografia panorâmica.** Rev. Dental Press. Ortodon. Ortop. Facial, Maringá, v. 12, n. 4, Nov. 2007
20. SUNG, J.H, et al. **Miniimplantes.** Nova Odessa: Napoleão. 2007
21. VILELLA, H.; VILELLA, P. **Utilização de mini-implante para ancoragem ortodôntica direta.** Innovation J, v. 8, n. 5, 2004
22. ZANELATO, R.C. **O uso da Análise de Movimentação Dentária (VTO) no auxílio do tratamento ortodôntico e na definição do sistema de ancoragem.** Dentistry Clínica, p.26-29, 2009.