

OSTEOMYELITIS KRONIS MANDIBULA PASCA EKSTRAKSI GIGI DISERTAI BELL'S PALSY

Yayun Siti Rochmah*

Keywords:

*Osteomyelitis,
infection, paralyze
facials nerve*

ABSTRACT

Background: Chronic osteomyelitis mandibula is one of the complications from dental extraction. Inadequate wound handling can have an impact on the spread of infection in the surrounding tissue like nerve which results in facial nerve paralysis. The purpose is to present a rare case that facilitative nerve paralysis as a result of the spread of osteomyelitis infection

Case Management: A 69 years old woman with chief complains numbness on her lips accompanied by pus out beside the lower teeth. No sistemic disease. Panoramic radiograph showed abnormal bone-like sequester. Extraoral examination appeared the bluish color on the right cheek and there was right facial muscle paralysis. Debridement, sequesterectomy by general anesthesia and medication using ceftriaxone intravenous, ketorolac injection, multivitamin, and corticosteroid, physiotherapy for facial nerve paralyze, also.

Discussion: Pathogenesis mandibular osteomyelitis involves contiguous spread from an odontogenic focus infection. The bacteria produce an exotoxin, which, while unable to cross the blood-brain barrier, can have deleterious effects on the Peripheral Nerve System (Fasialis Nerve) in up to 75% of cases, with the severity of presentation correlating with the severity of the infection.

Conclusion: Chronic mandibular osteomyelitis can spread the infection to around another anatomy oral cavity like facials nerves.

PENDAHULUAN

Tindakan pencabutan gigi merupakan salah satu terapi yang paling sering dilakukan dalam kedokteran gigi. Salah satu komplikasi pasca pencabutan gigi adalah *osteomyelitis* mandibula. *Osteomyelitis* mandibula adalah inflamasi pada tulang yang terbuka kadang disertai nanah (pus) sebagai akibat gagalannya penyembuhan pasca tindakan. Kejadian *osteomyelitis* ditemukan pada 60-70% kasus tersebar di semua regio tubuh, tetapi untuk daerah rahang masih jarang.¹ Apalagi dengan perkembangan antibiotika, maka jumlah *osteomyelitis* rahang semakin berkurang. Tetapi penggunaan antibiotik yang kurang sesuai, *oral hygiene* yang buruk, kurang gizi menyebabkan kejadian *osteomyelitis* masih belum bisa diberantas dengan baik.² Selain itu peran beberapa fak-

tor resiko juga membuat *osteomyelitis* masih didapatkan di masyarakat diantaranya riwayat fraktur, radiasi, diabetes melitus, dan riwayat pengobatan steroid. Virulensi mikroorganisme dan resistensi antibiotika akan semakin memperparah keadaan infeksi pasien.³

Keadaan ini menyebabkan terjadi komplikasi *osteomyelitis*. Komplikasi *osteomyelitis* selain hilangnya kontinuitas tulang juga invasi infeksi bakteri ke dalam saraf. Invasi bakteri dalam saraf perifer dapat menyebabkan paralise. Tujuan dari laporan kasus ini adalah mempresentasikan kasus yang jarang terjadi yaitu osteomyelitis dengan komplikasi Bells'palsy serta penanganannya.

LAPORAN KASUS

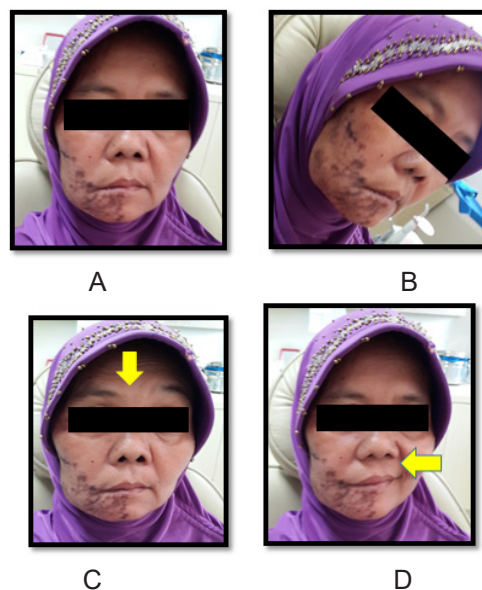
Seorang pasien perempuan berusia 54 ta-

*Departemen Ilmu Bedah Mulut dan Maksilofasial Fakultas Kedokteran Gigi Universitas Islam Sultan Agung
Korespondensi: yayun@unissula.ac.id

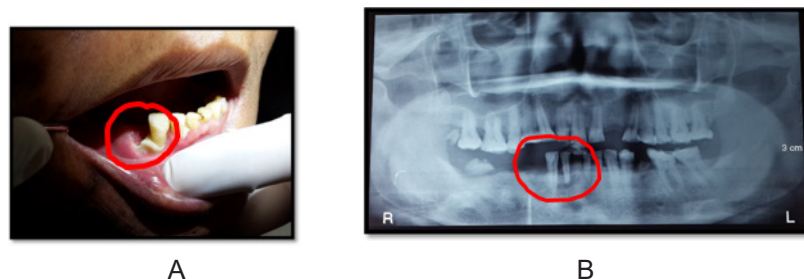
hun datang dengan keluhan nyeri pada rahang setelah cabut gigi 1 bulan yang lalu. Nyeri hilang timbul. Pasien juga mengeluhkan wajahnya muncul warna kebiruan (lebam) yang makin lama makin meluas. Pasien juga merasakan wajahnya seperti tidak simetris kanan dan kiri. Pemeriksaan ekstraoral tampak warna kebiruan pada wajah sisi kanan (Gambar 1A dan 1B) . Pada pemeriksaan motorik otot fasialis tampak asimetri wajah saat pasien diinstruksikan untuk mengangkat alisnya serta saat pasien tersenyum (Gambar 1C dan 1 D). Pemeriksaan intra oral didapatkan socket post ekstraksi gigi 44 disertai tulang yang terlihat sekitar socket 44 dan meluas sampai regio gigi 43 serta didapatkan sedikit pus pada regio

tersebut. Gigi 43, 42 goyang derajat 2. Pada pemeriksaan radiografik tampak gambaran mirip sequester.

Pada kasus ini dilakukan terapi *osteomyelitis* berupa *debridement* dan *sequesterectomy* dengan bius total. Terapi antibiotika intravena ceftriaxone 1 gram sehari 2 kali dan analgesik ketorolac ampul sehari tiga kali ditambah multivitamin untuk menaikkan daya tahan tubuh pasien. Sedangkan terapi *Bell's palsy* dengan kortikosteroid injeksi dan fisioterapi. Setelah satu minggu pasien kontrol, keadaan sudah mulai membaik dan setelah menjalani terapi selama hampir 3 bulan keadaan *Bell's palsy* pasien dapat sembuh.



Gambar 1: A-B menunjukkan pemeriksaan klinis wajah pasien; C-D pemeriksaan otot mimik wajah, mengangkat alis, senyum yang asimetri.



Gambar 2 :A. Gambaran klinis intraoral tampak tulang terbuka regio gigi 43,44; B. Gambaran panoramik tampak sequester pada regio 42,43,44

DISKUSI

Osteomyelitis rahang sering dihubungkan dengan penyebaran infeksi bakteri secara hematogen, riwayat radiasi dan penyebaran infeksi odontogenik lokal dan non odontogenik. Enzim yang dihasilkan oleh bakteri yang mati dapat menyebabkan kerusakan jaringan, thrombosis vaskular dan iskhemi, sehingga terbentuklah pus yang semakin bertambah jumlahnya sehingga menyebabkan peningkatan tekanan intramedula yang berakibat gangguan vaskularisasi lokal. Jumlah pus yang meningkat menyebabkan periosteum terdesak dari kortek tulang sehingga vaskularisasi minimalis. Bila proses ini terus berlanjut maka pus akan menembus periosteum dan mukosa kemudian terbentuk abses subkutan dan fistula.⁴

Selain itu *osteomyelitis* juga menyebabkan resorpsi tulang atau berupa sekuster. Pada pasien dengan penyakit sistemik diabetes melitus keadaan ini akan semakin parah karena terdapat interaksi glukosa dengan asam amino lisin dan arginin yang menyebabkan akumulasi interseluler dan intraseluler glikasin. Keadaan ini menyebabkan diferensiasi osteoklas, induksi apoptosis osteoblas dan kerusakan produk kolagen yang merupakan elemen utama tulang. Semua efek ini dapat meningkatkan resorpsi tulang dengan perubahan neoformasi sehingga muncul bentukan sekuster⁴. Lokasi osteomyelitis paling banyak didapatkan di mandibula daripada maksila, yaitu regio angulus dan korpus mandibula. Hal ini disebabkan karena tulang mandibula yang tebal, vaskularisasi yang minimalis, dan suplai darah hanya berasal dari *bundle alveolaris inferior*.⁵

Pada pasien ini dilakukan terapi osteomyelitis secara menyeluruh, apalagi pasien tidak terdapat penyakit sistemik, sehingga terapi

yang diberikan dapat menghasilkan perbaikan yang signifikan. Terapi *osteomyelitis* berupa eliminasi sumber infeksi, pemberian antibiotika yang adekuat, bila terdapat sekuster dilakukan sekuestrektomi, debridemen, dekortikasi dan jika lesi terlalu ekspansif dapat dilakukan reseksi dan rekonstruksi.⁶ Debridemen berfungsi mengangkat tulang nekrotik dan membuka tulang yang sehat sehingga diharapkan antibiotik dapat mencapai daerah yang dituju dan memperbaiki sistem daya tahan tubuh dengan meningkatkan asupan gizi ataupun suplemen dan multivitamin.⁶

Pada pasien ini terjadi komplikasi paralise nervus fasialis (*Bell's Palsy*). Hal ini disebabkan karena bakteri dari *osteomyelitis* telah melakukan invasi ke saraf perifer (*nervus Fasialis*) sehingga menimbulkan kelumpuhan. Secara teori penyebab *Bells palsy* belum diketahui pasti hingga saat ini, tetapi diduga terdapat lima kemungkinan (hipotesis) penyebab *Bell's palsy*, yaitu iskemik vaskular, virus, bakteri, herediter, dan imunologiinfeksi virus, bakteri. Kelumpuhan saraf fasialis menyebabkan lumpuhnya motorik wajah. *Bell's palsy* dapat sembuh sendiri, tetapi kadang ada yang menyebabkan kecacatan pada kelopak mata yang sulit menutup. Gambaran patologi dan mikroskopis *Bell's palsy* menunjukkan proses demielinisasi, edema, dan gangguan vaskular saraf.⁷ Terapi *Bell's palsy* yaitu dengan pemberian kortikosteroid dan antiviral, latihan fasial, elektrostimulasi, fisioterapi dan operasi dekompresi.⁸⁻⁹ Sekitar 80-90% pasien dengan *Bell's palsy* sembuh total dalam 6 bulan. *Bell's palsy* merupakan kasus terbanyak dari kelumpuhan akut perifer wajah unilateral di dunia. Insidensinya adalah sebesar 20-30 kasus dari 100.000 orang. *Bell's palsy* menempati porsi sebesar 60-70% dari seluruh kasus kelumpuhan perifer wajah unilateral.⁹ Pada *Bell's pal-*

sy pasien ini dilakukan terapi yaitu pemberian kortikosteroid dan fisioterapi untuk melatih motorik otot mimik. Perawatan yang dilakukan secara komprehensif dan kontinyu pada pada pasien ini menghasilkan penyembuhan yang sempurna dalam waktu tiga bulan.

KESIMPULAN

Infeksi osteomyelitis mandibula kronis dapat menyebar ke saraf perifer (saraf fasialis) dan menyebabkan kelumpuhan saraf fasialis (*Bell's palsy*), dimana penanganannya harus dilakukan secara komprehensif dan kontinyu untuk menghasilkan penyembuhan yang sempurna.

DAFTAR PUSTAKA

1. Nezafati Saeed, Ghavimi Mohammad Ali, Yavari Amir Saeed, Localized Osteomyelitis of the Mandible Secondary to Dental Treatment: Report of a Case, JODDD, 2009 Vol. 3 No. 2.
2. Simanjuntak Heinz Frick, Sylviana, Fathurachman, Osteomyelitis kronis supuratif mandibula sebagai komplikasi sekunder impaksi gigi molar tiga (Studi Kasus), MKGK. April 2016; 2(1): 13-18 ISSN: 2460-0059 (online).
3. Mallikarjun K, Kohli Anil , Kumar Arvind, Tanwar Amogh, Chronic suppurative osteomyelitis of the mandible, Journal Of Indian Society Of Pedodontics And Preventive Dentistry. Apr - Jun 2011, Issue 2 , Vol 29, p : 176-9.
4. Toker Hülya, Alpan Aysan, Peyami Turgay H., Management of Mandibular Osteomyelitis Combined with Platelet Rich Fibrin (PRF) and Ozone, Cumhuriyet Dental Journal, 2016, Vol. 19 Issue 3, doi: 10.7126/cumudj.298877
5. UJ Moore, Principle of Oral and Maxillofacial Surgery, 5 ed Blackwell Science, United Kingdom, 2001.
6. Lam Philip W., Tadros Manal andW. Ignatius, Mandibular osteomyelitis due to Raoultella species, JMM Case Reports 2018;5
7. Lowis, H., Gaharu, MN. (2012). Bell's Palsy, Diagnosis dan Tata Laksana di Pelayanan Primer. J of Indonesia Med. Ass.,Vol.62(1), pp.32
8. Brizzi Kate T. and Lyons Jennifer, Peripheral Nervous System Manifestations of Infectious Diseases,
9. Mujaddidah Nur, Tinjauan Anatomi Klinik Dan Manajemen Bell's Palsy, Qanun Medika, 2017. Juli vol.I no.2.