

原著 腸管スピロヘータ症 Intestinal spirochetosis の 臨床病理学的検討

昭和大学医学部病理学講座（臨床病理診断学部門）

塩沢 朋子 野呂瀬朋子 矢持 淑子

瀧本 雅文 太田 秀一

昭和大学医学部病理学講座（病理学部門）

塩沢 英輔

聖路加国際病院病理診断科

鈴木 高祐 宇野美恵子

昭和大学薬学部学生

村上菜々美

要約：腸管スピロヘータ症 Intestinal spirochetosis (IS) は、*Brachyspira* 属グラム陰性桿菌である *Brachyspira aalborgi* および *Brachyspira pilosicoli* による人畜共通感染症で、大腸粘膜上皮表層に好塩基性で毛羽立ち状に付着した pseudo brush border 様構造として認められる。欧米では大腸生検の 2～7% に認められる。本邦では研究報告が少なく感染頻度は極めて稀とされるが、いまだに十分に解明されていない。ヒトにおける IS の病原性についても議論がある。われわれは大腸病理検体を用いて、日本における IS の発生頻度および臨床病理学的特徴を検討した。4 か月間に連続的に単一医療機関で診断された大腸病理検体 1025 例を前方視的に解析した。Hematoxylin-Eosin 染色標本を検鏡し、大腸粘膜上皮に pseudo brush border を認めた症例を組織形態学的に IS と診断し、同症例のホルマリン固定パラフィン包埋組織切片から抽出した genomic DNA を用いて *B. aalborgi* および *B. pilosicoli* の種特異的塩基配列を標的とした PCR 法による遺伝子診断を行って IS 感染を確認した。IS 感染を示す pseudo brush border の多くは、正常粘膜上皮細胞の表層部に認められた。1025 例のうち 42 例 (4.1%) を組織形態学的に IS と診断した。42 例に遺伝子解析を行い、37 例 (88.1%) に *B. aalborgi* 感染、8 例に *B. pilosicoli* 感染が確認され、5 例 (11.9%) の重複感染を含む、40 例 (95.2%) に遺伝子検査で IS 感染を確認し得た。42 例の年齢中央値は 59 歳 (31～77 歳) で、36 例 (85.7%) が男性であった。大腸内視鏡検査動機は検診 (33.3%) が最も多く、次いで大腸ポリープ経過観察 (26.2%)、検診便潜血精査 (23.8%) であり、消化器症状 (便秘) 精査目的は 2 例 (4.8%) のみであった。病理診断は低異型度管状腺腫が 24 例 (57.1%)、過形成性ポリープが 14 例 (33.3%) だった。38 例 (90%) で消化器症状を認めなかった。消化器症状を認めた 4 例も IS と消化器症状との関連は明らかではなかった。IS 感染に対する治療を行った例はなかった。従来の後方視的研究から日本の IS 感染頻度は欧米に比して極めて低い (0.19～0.9%) とされてきたが、本研究 (4.1%) では欧米と同等の感染率だった。本研究では前方視的に連続する全大腸検体を同一の病理医が診断し、遺伝子診断で IS 感染を確認しており、IS 診断の連続性、均一性、信頼性は高いと考えられた。IS 感染者の 90% が無症状であること、内視鏡検査実施動機の 93% が検診、便潜血精査等の消化器症状精査以外であったこと、内視鏡像で特異的所見がないこと、菌体が大腸正常粘膜上皮の表層部に多くみられたことから、IS 感染はヒトにおいては病的感染ではなく、偶発感染である可能性があると考えられた。

キーワード：腸管スピロヘータ症 Intestinal spirochetosis, 日本, 感染頻度, 病原性

腸管スピロヘータ症 Intestinal spirochetosis (IS) は、*Brachyspira* 属グラム陰性桿菌である *Brachyspira aalborgi*, *Brachyspira pilosicoli* による人畜共通感染症である^{1,2)}。比較的新しい感染症で、1967年に Harland と Lee が結腸上皮表層にみられるスピロヘータ感染症を IS として初めて報告し³⁾、Hovind-Hougen らがヒトからの分離株に *B. aalborgi* を命名したのは 1982 年である⁴⁾。IS は大腸の病理組織検査で、大腸上皮に好塩基性で毛羽立ち状に付着した pseudo brush border と呼ばれる構造体として認められる^{2,5)}。臨床像としては、水様性下痢や腹痛などの非特異的消化管症状を呈す場合があるが、多くは無症状であるとされる²⁾。また内視鏡像は浮腫や発赤など特異的所見は報告されていない⁶⁾。欧米では大腸生検の 2～7% に認められると報告されているが^{2,5)}、本邦では 1998 年に中村らが IS の第 1 例報告⁷⁾を行って以来、IS の報告例ははまだ少ない。いくつかの IS 研究報告から本邦における IS の頻度は極めて稀 (0.019～0.9%) とされているが^{6,8,9)}、本症ははまだ病理医、臨床医ともに十分に認識されているとは言えず、感染所見を見過ごされている可能性がある。そのため日本人における IS 感染に関する知見は十分でなく、*B. aalborgi* および *B. pilosicoli* のヒトにおける病原性の有無についても議論がある²⁾。

われわれは大腸内視鏡生検材料および大腸内視鏡的粘膜切除術検体を用いて、IS の発生頻度を調べ、感染部位、臨床症状、合併症などについて臨床病理学的検討を行い、ヒトにおける *B. aalborgi* および *B. pilosicoli* の病原性について考察する。

研究方法

1. 対象

平成 22 年 10 月から平成 23 年 1 月 (4 か月) に、聖路加国際病院 (東京) 病理診断科で診断された大腸内視鏡組織検査 (生検および粘膜切除検体) の全例を対象とし、前方視的に解析した。解析した試料は検査で採取された大腸粘膜組織切片を、病理組織診断のために 10% 緩衝ホルマリンで直ちに固定し、パラフィン包埋組織ブロックを作製したものである。本研究は聖路加国際病院研究審査委員会 (11-R056, 2011 年) および昭和大学医学部 医の倫理委員会 (No. 1113, 2011 年) において承認されている。

2. 方法

1) 組織形態学

対象検体のホルマリン固定パラフィン包埋組織ブロックから作製した Hematoxylin-Eosin (HE) 染色標本を 2 名以上の病理専門医が光学顕微鏡で検鏡した。通常の病理組織診断として腫瘍性および非腫瘍性病変の病理診断を下すとともに、組織形態学的に大腸上皮細胞の表層にみられる、好塩基性で毛羽立ち様帯状構造 fuzzy band ないし偽刷子縁様 pseudo (false) brush border と呼ばれる、厚さ 2～3 μm の濃青色の縁取り (Fig. 1) を認めた症例を組織形態学的に IS と診断した^{2,5,10)}。HE 染色の他に Giemsa 染色、PAS 染色、Grocott 染色、Warthin-Starry 染色の有用性を検討した¹⁰⁾。

2) ホルマリン固定パラフィン包埋組織切片からの DNA 抽出

組織ブロックから滑走型マイクロームを使用して

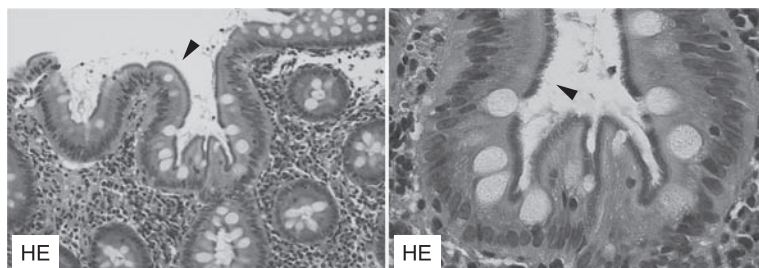


Fig. 1 Histopathology of human intestinal spirochetosis. Left: Low-power photomicrograph showing a relatively well-preserved colonic mucosal architecture and a fuzzy basophilic band, called a pseudo brush border (▶ arrowhead). Right: High-power view of numerous organisms attached to the surface of epithelial cells (▶ arrowhead). (Hematoxylin-Eosin stain)

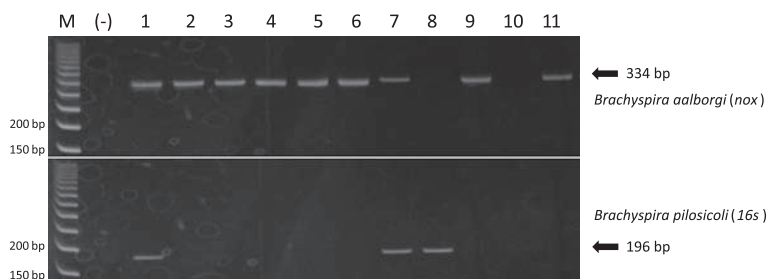


Fig. 2 Molecular analysis of intestinal spirochetosis infection by PCR. Representative results of electrophoresis of PCR products showing the Nox sequence (334 bp) of *Brachyspira aalborgi* in lanes 1 ~ 7, 9 and 11 (upper panel) and the 16S rRNA sequence (196 bp) of *Brachyspira pilosicoli* in lanes 1, 7 and 8 (lower panel). Lanes 1 and 7 indicate dual infection of both spirochetes. M; molecular size marker (50 bp ladder). (-); blank for PCR reactions.

5 μ m 厚切片 (5 ~ 10 枚, 切片の大きさに応じて適宜) を切り出し, DNA 抽出試薬 (DNA Isolator PS-Rapid Reagent, Wako) で 100°C 10 分の加熱処理後, 遠心カラム (Nanosep MF 0.2 μ m, PALL) 抽出, PCI (phenol-chloroform-isoamylalcohol) 抽出 1 回, CIA (chloroform-isoamylalcohol) 抽出 2 回, 高分子キャリア (Ethachinmate, NIPPON GENE CO., LTD.) を用いた共沈エタノール沈殿を行った. 抽出した DNA は TE 50 μ l に溶解し, 1 μ l 分光光度計 (ND-1000, Nano Drop) で濃度および OD260/280 を測定した. 抽出・精製した DNA を template として β -globin 遺伝子領域 (110 bp, 262 bp, 408 bp) を polymerase chain reaction (PCR) 法で増幅し, 262 bp 以上のサイズで増幅を認めることを確認した¹¹⁾.

3) *B. aalborgi* および *B. pilosicoli* 特異的塩基配列同定による IS 遺伝子診断

B. aalborgi および *B. pilosicoli* の特異的塩基配列を標的とした PCR 法による核酸増幅を行った¹²⁾. PCR 産物を 8% アクリルアミドゲルで電気泳動し, 種特異的塩基配列 nox (*B. aalborgi*), および 16S rRNA (*B. pilosicoli*) を検出 (Fig. 2) した症例を IS として確定診断した.

結 果

解析期間の大腸病理検体は 1025 例であった. IS の組織形態診断の解析開始前に少数例で試行を行い, Giemsa 染色, PAS 染色, Grocott 染色, Warthin-Starry 染色の有用性も検討したが, 病理組織診断

で汎用される HE 染色を凌駕する有用性は認めないと判断し, HE 染色標本を検討した. 1025 例のうち 42 例 (4.1%) に特徴的な組織形態学的所見がみられ IS と診断した (Table 1). 42 例に遺伝子解析を行い, 37 例 (88.1%) に *B. aalborgi* 感染例 (Fig. 3), 8 例に *B. pilosicoli* 感染例が確認され, 5 例 (11.9%) の *B. aalborgi* / *B. pilosicoli* 重複感染例 (Fig. 4) を含む, 40 例 (95.2%) に遺伝子検査で IS を確定診断し得た (Table 2).

42 例の IS 例は年齢中央値 59 歳 (範囲 31 ~ 77 歳) であり, 36 例 (85.7%) を男性例が占め, 6 : 1 で男性優位であった. 大腸内視鏡検査動機は検診 (人間ドック含む) が最も多く (33.3%), 次いで大腸ポリープ経過観察 (26.2%), 検診便潜血精査 (23.8%) であり, 消化器症状 (便秘) 精査目的は 2 例 (4.8%) のみであった.

病理組織診断は低異型度管状腺腫 (Fig. 3) が 24 例 (57.1%) で最も多く, 次いで過形成性ポリープ 14 例 (33.3%) であった. IS の多くは病変部以外の正常粘膜に認められた (Fig. 3, 4). 24 例 (57%) は合併症/既往症を認めなかった. 担癌患者は 7 例 (16.7%) であり, 糖尿病患者は 3 例 (7.2%) だった. 大腸アメーバとの合併感染を 1 例 (2.4%) に認めた (Fig. 4) が, 本例は無症候性で人間ドックにおいて実施した大腸内視鏡検査で診断されたものだった. 38 例 (90%) で消化器症状を認めなかった. 消化器症状を認めた 4 例のうち, 2 例 (4.8%) は便秘であったが, 1 例は基礎疾患に気分障害があり,

Table 1 Intestinal spirochetosis of colo-rectal biopsies and endoscopic mucosal resections

No.	age /sex	reasons for colonoscopy	complications / past histories	symptoms	pathological diagnosis	infection site	molecular diagnosis <i>B. aalborgi</i> , <i>B. pilosicoli</i>
1	63M	medical check-up			tubular adenoma, low grade	D/C	-
2	55M	FOB+	diabetes, hyperuricemia		hyperplastic polyp	T/C, D/C	+
3	66F	f/u for colorectal polyp (3 yrs)			tubular adenoma, low grade	T/C	+
4	37M	medical check-up	amoebic colitis		amoebic colitis	cecum	+
5	40M	medical check-up	colonic cancer (3 yrs postoperative)		tubular adenoma, low grade	T/C	+
6	61M	FOB+	gastric cancer (18 yrs postoperative)		tubular adenoma, low grade	T/C	-
7	64M	medical check-up	hypertension, hypothyroidism		hyperplastic polyp	rectum	+
8	68M	medical check-up			tubular adenoma, low grade	T/C	-
9	61M	FOB+			tubular adenoma, low grade	T/C	+
10	56M	systemic exam of cancer	pancreatic cancer with liver metastasis, IBS	diarrhea	hyperplastic polyp	A/C	+
11	62M	f/u for colorectal polyp (2 yrs)			hyperplastic polyp	D/C	+
12	44M	f/u for colorectal polyp (3 yrs)			hyperplastic polyp	S/C, rectum	-
13	59M	FOB+	abdominal aortic aneurysm		hyperplastic polyp	rectum	+
14	52F	for chief complaint	mood disorder	constipation	hyperplastic polyp	colon	+
15	77F	FOB+			hyperplastic polyp	S/C	+
16	51M	f/u for colorectal polyp (1 yr)			tubular adenoma, low grade	T/C	-
17	77M	f/u for colorectal polyp (1 yr)			tubular adenoma, low grade	T/C	+
18	59M	unknown			hyperplastic polyp	cecum, A/C	-
19	59M	medical check-up	gastric ulcer		hyperplastic polyp	S/C	+
20	57M	FOB+			tubular adenoma, low grade	A/C, T/C	+
21	56M	f/u for colorectal polyp (1 yr)			tubular adenoma, low grade	cecum, T/C, A/C	+
22	68M	f/u for colorectal polyp (1 yr)			tubular adenoma, low grade	A/C	-
23	51M	f/u for colorectal polyp (2 yrs)			tubular adenoma, low grade	S/C	+
24	31M	medical check-up			tubular adenoma, low grade	S/C	+
25	42M	f/u for colorectal polyp (1 yr)			tubular adenoma, low grade	D/C	+
26	62M	f/u for colorectal polyp (1 yr)			hyperplastic polyp	rectum	+
27	75F	medical check-up	diverticulosis (13 yrs before)		hyperplastic polyp	T/C	+
28	49M	medical check-up	mood disorder		inflammatory change, non-specific	rectum	-
29	46M	medical check-up	bilateral breast cancers, colonic cancer (11 yrs postoperative)		tubular adenoma, low grade	T/C, S/C	-
30	41M	medical check-up	hypertension, CRF		tubular adenoma, low grade	S/C	+
31	51M	FOB+	cholecystolithiasis		tubular adenoma, low grade	D/C	+
32	51F	f/u for colonic cancer (11 yrs)	viral hepatitis (HCV), diabetes, colonic cancer (3 yrs postoperative)		hyperplastic polyp	colon	+
33	68M	FOB+	prostate cancer with lung metastasis		tubular adenoma, low grade	A/C	-
34	64F	FOB+	atrial fibrillation, diabetes		inflammatory change, non-specific	A/C	+
35	62M	medical check-up	pancreatic cancer with liver metastasis		tubular adenoma, low grade	A/C	+
36	72M	f/u for colonic cancer (3 yrs)	upper abdominal pain		hyperplastic polyp	A/C	-
37	73M	f/u for colorectal polyp (5 yrs)	constipation		tubular adenoma, low grade	colon	+
38	54M	for chief complaint			hyperplastic polyp	rectum	+
39	54M	medical check-up			tubular adenoma, low grade	S/C	-
40	66M	systemic exam of cancer			tubular adenoma, low grade	A/C, rectum	+
41	39M	medical check-up			inflammatory change, non-specific	A/C, T/C	-
42	65M	FOB+			tubular adenoma, low grade	rectum	+

FOB, Fecal occult blood in medical check-up; IBS, irritable bowel syndrome; A/C, ascending colon; T/C, transverse colon; D/C, descending colon; S/C, sigmoid colon.

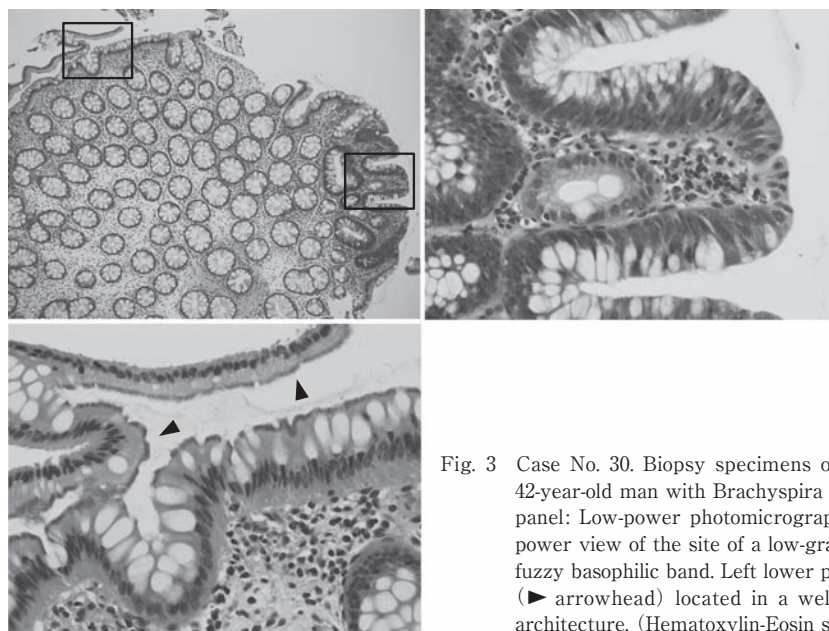


Fig. 3 Case No. 30. Biopsy specimens of the descending colon in a 42-year-old man with *Brachyspira aalborgi* infection. Left upper panel: Low-power photomicrograph. Right upper panel: High-power view of the site of a low-grade tubular adenoma with no fuzzy basophilic band. Left lower panel: A pseudo brush border (▶ arrowhead) located in a well-preserved colonic mucosal architecture. (Hematoxylin-Eosin stain)

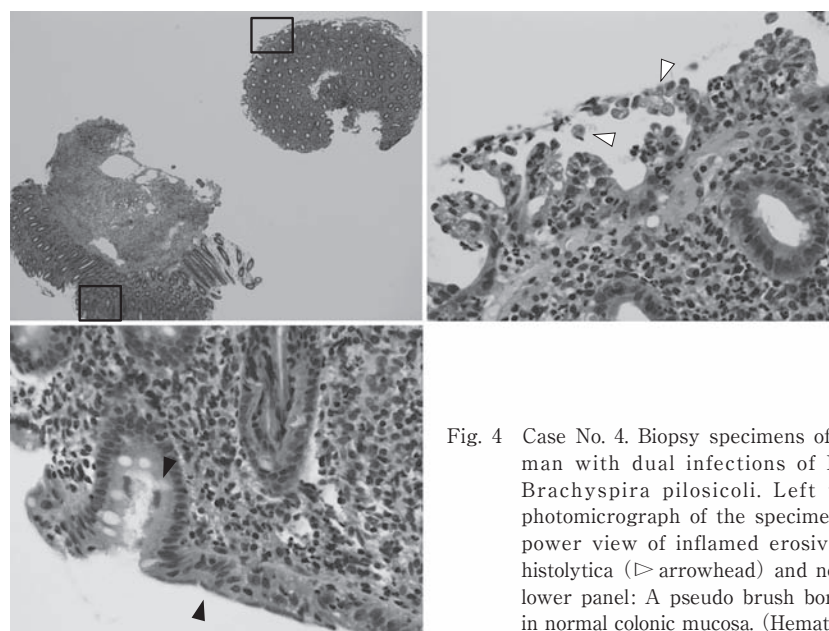


Fig. 4 Case No. 4. Biopsy specimens of the cecum in a 37-year-old man with dual infections of *Brachyspira aalborgi* and *Brachyspira pilosicoli*. Left upper panel: Low-power photomicrograph of the specimen. Right upper panel: High-power view of inflamed erosive mucosa with *Entamoeba histolytica* (▷ arrowhead) and no fuzzy basophilic band. Left lower panel: A pseudo brush border (▶ arrowhead) located in normal colonic mucosa. (Hematoxylin-Eosin stain)

便秘は抗うつ薬の有害作用である可能性も否定できなかった。下痢を認めた1例(2.4%)は過敏性腸症候群患者であり、IS感染と下痢の関連は明らかではなかった。上腹部痛を訴えた1例(2.4%)は肝転移を伴う肺癌患者であり、主訴は癌性疼痛と考えられた。以上より42例のIS感染例のうち、明ら

かな消化器症状の原因がみられない症例は、便秘を主訴に大腸内視鏡検査を受け、病理診断で過形成性ポリープを認めた女性患者1例のみ(2.4%)であったが、本例も女性の便秘症の原因として最も多い習慣性便秘である可能性は否定できず、ISとの因果関係は不明であった(Table 2)。ISの42例につい

Table 2 Characteristics of IS carriers

n = 42			
age	median	59 y/o	
	range	31-77 y/o	
sex	male	36	(85.7)
	female	6	(14.3)
reasons for colonoscopy	medical check-up	14	(33.3)
	f/u for colorectal polyp	11	(26.2)
	FOB+	10	(23.8)
	f/u for colorectal cancer	2	(4.8)
	systemic exam of cancer	2	(4.8)
	for chief complaint	2	(4.8)
	unknown	1	(2.4)
complication/past histories	none	24	(57.1)
	carcinoma	4	(9.6)
	carcinoma with metastasis	3	(7.2)
	diabetes	3	(7.2)
	mood disorder	2	(4.8)
	hypertention	2	(4.8)
	amoebic colitis	1	(2.4)
	irritable bowel syndrome	1	(2.4)
	diverticulosis	1	(2.4)
	hyperuricemia	1	(2.4)
	gastric ulcer	1	(2.4)
	chronic renal failure	1	(2.4)
	abdominal aortic aneurysm	1	(2.4)
	viral hepatitis (HCV)	1	(2.4)
	atrial fibrillation	1	(2.4)
	cholecystlithiasis	1	(2.4)
(duplicate count)			
symptoms	none	38	(90.4)
	constipation	2	(4.8)
	diarrhea	1	(2.4)
	upper abdominal pain	1	(2.4)
pathological diagnoses	tubular adenoma, low grade	24	(57.1)
	hyperplastic polyp	14	(33.3)
	inflammatory change, non-specific	3	(7.2)
	amoebic colitis	1	(2.4)
infection site	ascending colon	13	(30.1)
	transverse colon	11	(26.2)
	sigmoid colon	8	(19.2)
	rectum	7	(16.7)
	descending colon	6	(14.4)
	cecum	4	(9.6)
	unknown site of colon	3	(7.2)
(duplicate count)			
molecular diagnosis of IS	positive	40	(95.2)
	<i>B. aalborgi</i>	37	(88.1)
	<i>B. pilosicoli</i>	8	(19.2)
	double infection of <i>Ba</i> and <i>Bp</i>	5	(11.9)
	(duplicate count)		
	negative	1	(2.4)

FOB, Fecal occult blood in medical check-up; IS, Intestinal spirochetosis. (%)

て、合併症の治療以外に IS 感染に対する何らかの治療を行った例はなかった。

考 察

IS の臨床病理学的検討を行う上で問題点は 2 点ある。1 点は本邦の IS は、従来研究で報告されるように欧米に比して“極めて稀”なのかという疫学の問題であり、もう 1 点は、IS はヒトにおいて病原性の有無である。

まず IS の疫学を論ずる前に、IS という消化管感染症の病理医における認知度を考えなければならない。なぜならば IS は臨床的に本症を疑う特徴的な消化器症状や内視鏡像は知られていないため^{2,6)}、臨床医によって診断されることはなく、内視鏡組織検体を検鏡した病理医によってのみ認識される消化管感染症であるからである。

欧米の代表的な病理診断学成書には IS の記載があり、それによれば欧米の IS 感染頻度は、一般患者の大腸生検検体のおよそ 3% (1.5 ~ 6%) であるとされ、IS の組織学的所見の特徴が記述されている¹³⁾。しかしながら本邦においては代表的な外科病理学成書には IS の記載がない¹⁴⁾。本邦のいくつかの外科病理学および感染症病理学の成書には IS の記載がみられるが、IS の病理組織像の記述が中心で、本邦における感染頻度については欧米と比較し“極めて稀”であると記載されるのみである^{15,16)}。前述した通り、本邦における IS 第 1 例の報告⁷⁾は 1998 年の Nakamura らによるものであるが、多くの病理医が IS の存在を初めて認識したのは、Nakamura らが和文の外科病理学雑誌に自検例 77 例を報告した総説¹⁰⁾を発表した 2008 年以降と考えられる。この報告は 12 年間 (1997 ~ 2006 年) に東北地方の医療機関の病理検体から Nakamura らが診断した IS 例を集積したものであるが、診断した大腸病理検体の母数が不明なため、IS の感染頻度に関しては論じていない。その後 2011 年現在までに、本邦からは 0.19% (34/9538 例, Tanabe ら, 2008 年), 0.4% (11/2556 例, Tanahashi ら), 0.9% (19/2067 例, Tateishi ら, 2010 年) があるが、いずれも欧米よりも低い感染率を報告している^{6,8,9)}。しかしながら、これらの研究はいずれも一定期間に診断された大腸病理検体を後方視的に再検鏡し、抽出された IS 症例数を元に算出した感染率である。

一方、本研究では 4.2% (42/1025 例) の感染率が算出され、これは欧米報告と同等である。本研究では前述の研究報告とは異なり、前方視的に単一施設で連続する全大腸検体を 2 名の病理医 (K.S. および M.U.) が診断しており、IS 診断の連続性、均一性、信頼性は高いと考えられる。以上より本研究からは必ずしも本邦の IS 感染率は欧米に比して極めて低いとは言えず、同等の感染頻度である可能性が示唆される。

IS 感染率の違いは、大腸病理検体を診断する病理医間の差違に依存している可能性がある。それは病理医が IS の可能性を意識し、癌腫や腺腫などの腫瘍性病変のみられない周辺粘膜部を強拡大で検鏡するか否かによって (Fig. 4)、IS 診断率が大きく左右されることが考えられるからであり、病理診断医が日常診断業務において大腸検体の非病変部粘膜の腺窩上皮表層を隈無く強拡大で観察することは一般的とは言えないからである。

IS の疫学では明確な性差が認められる。前述の報告はいずれも男性優位であり、Tanabe らは 4.7 倍 (M:F = 28:6)、Tanahashi らは 5.7 倍 (M:F = 17:3)、Tateishi らは 18 倍 (M:F = 18:1) の男女差を報告している^{6,8,9)}。本研究でも 6 倍 (M:F = 36:6) の男性優位がみられ、IS 感染者属性として男性優位の傾向があるといえる。男性優位である理由は明らかではないが、欧米の報告では、男性同性愛者もしくは HIV 感染者の IS 感染率 (20.6 ~ 62.5%) は一般患者に比較して高いとされ、IS の性感染症としての一面を指摘する論文もある^{2,5)}。本邦における報告^{6,8,9)}はいずれも IS 感染者の性的嗜好および HIV 感染について検討しておらず本邦の IS にも同様の傾向があるのか明らかではない。しかしながら欧米諸国に比して HIV 感染者が極めて少ない本邦において、IS の明確な男性優位 (4.7 ~ 18 倍) の理由を性的嗜好のみに帰するのは合理的ではない。同性愛を戒律で禁じているイスラム国家であるオマーンでも健康人の 26.7% に IS 感染を認めたとの報告がある¹⁷⁾。インド農村部の健康人糞便の 64.8% に IS を認めたとの報告¹⁸⁾もあり、IS の主たる感染経路は糞便を介する経口感染とされていることから、食生活習慣、衛生状態、地理的要因などの他の要因の関与も示唆される。

ヒトにおける IS の病原性については議論があ

る^{2,6,8,9)}。ISはブタ、イヌ、ニワトリなどに感染がみられ、ブタにおける豚赤痢の病原菌として知られる¹⁹⁾。本研究ではIS感染者の90%が無症状であり、内視鏡検査実施動機⁹⁾の93%が検診、便潜血精査等の消化器症状精査以外であった。消化器症状があった4名のIS感染者も、症状とIS感染の関連は明らかではなかった。IS感染の内視鏡像で特異的所見がないこと、菌体が大腸病変部以外の正常粘膜に多くみられることから、IS感染はヒトにおいては病的現象ではなく、偶発的事象である可能性がある。

IS感染がヒトにおいて病的感染であるのか、偶発感染であるか否かは、IS感染者と非感染者の比較を含む疫学的検討を必要とすると考えられる。IS感染に対して、benzyl-penicillin benzathine や metronidazole を投与して消化器症状が改善したとの報告⁶⁾もあるが、ヒトにおけるIS感染が消化器症状を引き起こす直接的な関連が報告されていない現状においては、大腸病理検体でISを診断した場合でも、薬剤投与による駆逐の必要性は低いと考えられた。

結 語

本邦におけるIS感染率は欧米諸国と同等であり、大腸病理検体に一定の頻度で認める。基礎疾患、消化器症状などとの関連は明らかではなく、ヒトにおけるIS感染は病的感染ではなく偶発感染である可能性が示唆された。

謝辞 本研究は平成23年度昭和大学学術奨励金(学術研究諸活動)の助成を受けている。

文 献

- Stephens CP and Hampson DJ: Intestinal spirochete infections of chickens: a review of disease associations, epidemiology and control. *Anim Health Res Rev* 2 : 83-91, 2001.
- Tsinganou E and Gebbers JO: Human intestinal spirochetosis—a review. *Ger Med Sci* 8 : Doc01, 2010.
- Harland WA and Lee FD: Intestinal spirochaetosis. *Br Med J* 3 : 718-719, 1967.
- Hovind-Hougen K, Birch-Andersen A, Henrik-Nielsen R, *et al*: Intestinal spirochetosis: morphological characterization and cultivation of the spirochete *Brachyspira aalborgi* gen. nov., sp. nov. *J Clin Microbiol* 16 : 1127-1136, 1982.
- Spirochetosis. In *Gastrointestinal Diseases*. (Ed by Noffsinger A, Fenoglio-Preiser CM, Maru D, *et al*), pp. 553-555, American Registry of Pathology, Armed Forces Institute of Pathology, Washington, DC, 2007. (Atlas of Nontumor Pathology, 1st series; 5)
- 田邊 寛, 岩下昭徳, 原岡誠司, ほか: 感染性腸炎の最近の知見 腸管スピロヘータ症 (intestinal spirochetosis) —自験34例からみた内視鏡像・臨床的意義・治療. *胃と腸* 43 : 1670-1679, 2008.
- Nakamura S, Kuroda T, Sugai T, *et al*: The first reported case of intestinal spirochaetosis in Japan. *Pathol Int* 48 : 58-62, 1998.
- Tanahashi J, Daa T, Gamachi A, *et al*: Human intestinal spirochetosis in Japan: its incidence, clinicopathologic features, and genotypic identification. *Mod Pathol* 21 : 76-84, 2008.
- 立石陽子, 堀口慎一郎, 根本哲生, ほか: 腸管スピロヘータの感染頻度と臨床病理学的検討. *診断病理* 27 : 189-192, 2010.
- 中村眞一, 佐藤 一, 幅野 渉: 比較的稀あるいは今後注目すべき炎症性疾患 腸管スピロヘータ症. *病理と臨* 26 : 836-840, 2008.
- 塩沢英輔, 塩沢朋子, 矢持淑子, ほか: 病理検体(ホルマリン固定パラフィン包埋組織切片)を用いた感染症遺伝子診断 結核菌 *Mycobacterium tuberculosis*. *昭和医会誌* 69 : 426-431, 2009.
- Mikosza AS, La T, Brooke CJ, *et al*: PCR amplification from fixed tissue indicates frequent involvement of *Brachyspira aalborgi* in human intestinal spirochetosis. *J Clin Microbiol* 37 : 2093-2098, 1999.
- Weidner N, Cote R, Suster S, *et al*: Intestinal spirochetosis. In *Modern Surgical Pathology* Vol. 1, p. 827, WB Saunders Philadelphia, 2003.
- 外科病理学(向井 清, 真鍋俊明, 深山正久, ほか編), 4版, 文光堂, 東京, 2006.
- 堤 寛: スピロヘータ感染症II: ライム病, 回帰熱, レストスピラ症, 腸スピロヘータ症. *感染症病理アトラス*, pp. 76-79, 文光堂, 東京, 2000.
- 中村眞一: 腸管スピロヘータ症. *組織病理アトラス*(小池盛雄, 恒吉正澄, 深山正久, ほか編), 5版, p. 151, 文光堂, 東京, 2005.
- Barrett SP: Intestinal spirochaetes in a Gulf Arab population. *Epidemiol Infect* 104 : 261-266, 1990.
- Teglbjaerg PS: Intestinal spirochaetosis. *Curr Top Pathol* 81 : 247-256, 1990.
- Smith JL: Colonic spirochetosis in animals and humans. *J Food Prot* 68 : 1525-1534, 2005.

A CLINICOPATHOLOGICAL STUDY OF HUMAN INTESTINAL SPIROCHETOSIS

Tomoko SHIOZAWA, Tomoko NOROSE, Eisuke SHIOZAWA,
Toshiko YAMOCHI-ONIZUKA, Masafumi TAKIMOTO and Hidekazu OTA

Department of Pathology Clinico-diagnostic Pathology,
Showa University School of Medicine

Koyu SUZUKI and Mieko UNO

Department of Pathology, St. Luke's International Hospital

Nanami MURAKAMI

Showa University School of Pharmacy

Abstract — Human intestinal spirochetosis is a common condition in Western countries, but it is not well recognized in Japan. To determine the incidence and clinicopathologic findings of human intestinal spirochetosis in Japan, we performed a prospective study of a series of endoscopically resected biopsy specimens of the large intestine over a 4-month period at a single hospital located in Tokyo, Japan. Among 1025 samples, 42 cases of human intestinal spirochetosis were detected (4.1%). Genomic DNA from formalin-fixed paraffin-embedded biopsy specimen tissue samples was subjected to polymerase chain reaction analysis for the detection of two strains of spirochetes (*Brachyspira aalborgi* and *Brachyspira pilosicoli*) by amplifying species-specific portions of the NADH oxidase gene and 16S ribosomal RNA. *B. aalborgi* and *B. pilosicoli* were detected in 37 and 8 cases, respectively, with 5 cases having dual infection of both species. These results from a precise prospective study suggest that intestinal spirochetosis infection in Japan is not rare, and that the incidence is similar to that in Western countries. This finding differs from those of several retrospective studies that have claimed that the prevalence of intestinal spirochetosis is extremely low in Japan. In the current study, most cases of intestinal spirochetosis were asymptomatic, and the cases with digestive symptoms among the 1025 samples did not show any correlation with the status of intestinal spirochetosis infection. These results suggest that human intestinal spirochetosis infection is not pathogenic, but it is an incidental and/or indigenous infection that does not require treatment.

Key words: intestinal spirochetosis, Japan, incidence, pathogenicity

[受付：1月26日，受理：2月7日，2012]