

## Нарушения системы гемостаза у пациентов в остром периоде изолированной черепно-мозговой травмы (обзор)

А. И. Баранич, А. А. Сычев, И. А. Савин, А. А. Полупан, А. В. Ошоров, А. А. Потапов

Национальный медицинский исследовательский центр нейрохирургии им. Н. Н. Бурденко Минздрава России  
Россия, 125047, Москва, 4-я Тверская-Ямская ул., д. 16

## Hemostasis Disturbances in Patients in the Acute Period of Isolated Traumatic Brain Injury (Review)

Anastasia I. Baranich, Aleksandr A. Sychev, Ivan A. Savin, Aleksandr A. Polupan,  
Andrei V. Oshorov, Aleksandr A. Potapov

N. N. Burdenko National Medical Research Center of Neurosurgery, Ministry of Health of Russia  
16 Tverskaya-Yamskaya 4<sup>th</sup> Str., 125047, Moscow, Russia

Острая изолированная черепно-мозговая травма (ЧМТ) часто связана с возникновением нарушений системы гемостаза, что может сопровождаться геморрагическими и ишемическими проявлениями в веществе головного мозга, в связи с чем нормальное функционирование свертывающей системы крови имеет критическое значение. Понимание патофизиологических механизмов данного явления может помочь адекватной профилактике вторичного повреждения головного мозга. Ранее, развитие синдрома диссеминированного внутрисосудистого свертывания (ДВС-синдрома) являлось общепринятой гипотезой механизма нарушений свертывающей системы при ЧМТ. Однако, за последние десятилетия появлялись новые данные о ключевой роли тканевого фактора, системного воспалительного ответа, тромбоцитопатии, эффекта протеина С в возникновении данной коагулопатии. Целью данного обзора литературы являлся предоставление новых данных о конкретных патофизиологических механизмах, лежащих в основе коагулопатии после ЧМТ.

**Ключевые слова:** ЧМТ-ассоциированная коагулопатия; ЧМТ; черепно-мозговая травма; гемостаз; коагулопатия; геморрагические очаги; ишемические очаги; тромбоцитопатия, микротромбы; микровезикулы; тканевой фактор; нейрохирургия

Acute isolated traumatic brain injury (TBI) is frequently associated with occurrence of hemostasis disorders, which may be accompanied with hemorrhagic and ischemic events in the brain matter, hence, normal functioning of the blood coagulation system is critical. Understanding of the pathophysiological mechanisms of this phenomenon might help adequate prophylaxis of secondary brain damage. Earlier, development of disseminated intravascular coagulation syndrome (DIC) has been generally considered as a mechanism of coagulation disorders during TBI. However, over the recent decades, new data emerged concerning the key role of tissue factor, systemic inflammation response, thrombocytopenia, protein C effect in the occurrence of this coagulopathy. This overview of literature is aimed at providing the new data on specific pathophysiological mechanisms underlying coagulopathy following TBI.

**Key words:** TBI-associated coagulopathy; TBI; traumatic brain injury; hemostasis; coagulopathy; hemorrhagic foci; ischemic foci; platelet dysfunction, microthrombs; microvesicles; tissue factor; neurosurgery

DOI:10.15360/1813-9779-2018-5-85-95

### Введение

Острая изолированная черепно-мозговая травма (ЧМТ) часто связана с возникновением нарушений системы гемостаза [1]. Однако, патофизиологические механизмы коагулопатии при ЧМТ изучены не до конца и могут характеризоваться сочетанием гипо- и гиперкоагуляции.

### Introduction

Acute isolated traumatic brain injury (TBI) is frequently associated with occurrence of hemostasis disorders [1]. However, pathophysiological mechanisms of coagulopathy during TBI have not yet fully studied and can be characterized by a combination of hypo and hyper coagulation.

#### Адресс для корреспонденции:

Анастасия Баранич  
E-mail: [anastasia.baranich@gmail.com](mailto:anastasia.baranich@gmail.com)

#### Correspondence to:

Anastasia I. Baranich  
E-mail: [anastasia.baranich@gmail.com](mailto:anastasia.baranich@gmail.com)

В ряде работ [2–5], была продемонстрирована связь коагулопатии и формирования вторичных повреждений головного мозга при ЧМТ в виде появления или прогрессирования геморрагических очагов (ГО), визуализированных по данным контрольной компьютерной томографии (КТ). В работе S.C. Stein и др. продемонстрировали, что для 85% пациентов с признаками коагулопатии на этапе поступления в стационар характерно возникновение вторичных повреждений головного мозга (геморрагических или ишемических очагов). При этом, при нормальных параметрах гемостаза, данные повреждения развивались только в 31% случаев [2]. С. В. Allard и др. [6], в своей работе описали четырехкратное увеличение летальности у пациентов с имевшимися признаками коагулопатии и КТ-признаками прогрессирования ГО. Кроме того, формирование коагулопатии в первые 24 часа после ЧМТ было признано одним из ключевых моментов прогрессирования ГО. Авторы указывают на корреляцию удлинения АЧТВ с 100% риском прогрессирования ГО, тромбоцитопении (менее 100 тыс) – с 90%, снижение ПТИ – с 75%.

В то же время, ряд авторов демонстрирует связь между ЧМТ и повышением риска развития ишемического инсульта [7], что объясняется формированием микротромбов (МТ) в артериолах и венах диаметром от 10 до 600  $\mu\text{m}$  [1, 8]. Механизм формирования данных МТ остается спорным, однако основной гипотезой является локальная или системная гиперкоагуляция, ассоциированная с непосредственным повреждением головного мозга. S. C. Stein и др. [1, 9] в ряде работ описали связь тяжести ишемических повреждений и плотности МТ в сосудах микроциркуляторного русла головного мозга пациентов с ЧМТ. В экспериментальных моделях ЧМТ продемонстрировано, что немедленное снижение кровотока в периконтузионной зоне связано с формированием тромбоцитарных МТ в сосудах микроциркуляторного русла [10]. Показано, что формирование МТ продолжается и отсрочено после ЧМТ. Нарушая проходимость сосудов и снижая скорость тока крови в микроциркуляторном русле, МТ ведут к формированию ишемических очагов и вторичным повреждениям головного мозга [4].

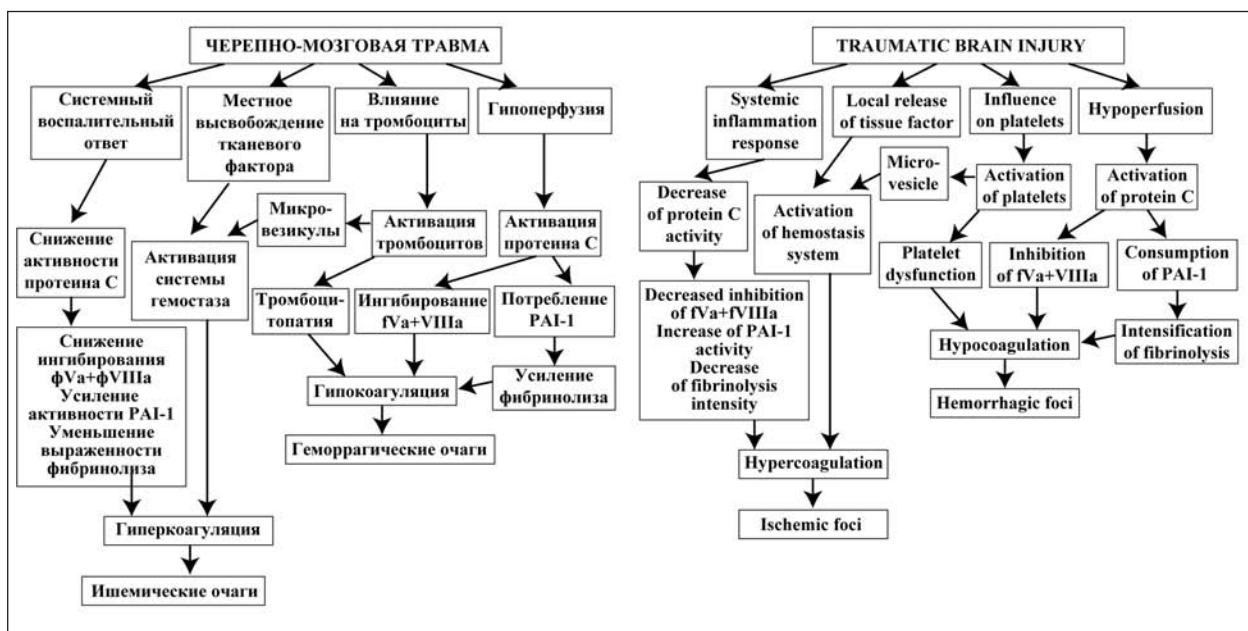
#### **Изменения системы гемостаза при ЧМТ.**

Патофизиологические механизмы, лежащие в основе коагулопатии, ассоциированной с ЧМТ, значимо отличаются от механизмов нарушения гемостаза при сочетанной травме. Классические причины коагулопатии после политравмы, такие как кровопотеря, гипотермия, гемодилюция и ацидоз, в случае изолированной ЧМТ играют менее значимую роль [11, 12]. В первых работах, посвященных исследованию свертывающей системы при ЧМТ, нарушения гемостаза объясняли развитием диссеминированного внутрисосудистого свертывания (ДВС-синдромом) [8, 13–19]. Однако в ряде последних работ представлены более точные дан-

A number of papers [2–5] demonstrated a connection between coagulopathy and formation of secondary brain damage during TBI such as appearance or progress of hemorrhagic foci (HF) visualized by follow-up computer tomography (CT). S.C. Stein et al. showed that 85% of patients exhibiting symptoms of coagulopathy during admission typically develop secondary brain damage (hemorrhagic or ischemic foci). However, in case of normal hemostasis, such kind of damage developed only in 31% of patients [2]. C. B. Allard et al. [6] described in their paper a four-fold increase in mortality of patients with established symptoms of coagulopathy and CT-signs of HF progressing. Besides, formation of coagulopathy during the first 24 hours after TBI was recognized a key moment of HF progressing. The authors point out a correlation of APPT elongation with 100% risk of HF progressing, thrombocytopenia (less than 100 thousand) – with 90%, PTI decrease – with 75%.

At the same time, several authors demonstrated a connection between TBI and increased risk of ischemic stroke development [7], which was explained by formation of microthrombs (MT) in arteriolas and venules of 10 to 600  $\mu\text{m}$  in diameter [1, 8]. The mechanisms of formation of those MT remains disputable; however, the main hypothesis is local or systemic hypercoagulation associated with direct brain damage. S. C. Stein et al. [1, 9] described in a number of papers a relation between severity of ischemic damage and MT density in brain microvasculature vessels of TBI patients. It was demonstrated on TBI experimental models that immediate decrease of blood flow in the pericontusional zone is connected with formation of thrombotic MT in microvasculature vessels [10]. It was shown that MT formation continues and is delayed after TBI. By impairing vessel patency and reducing the blood flow rate in microvasculature, MT result in formation of ischemic foci and secondary brain damage [4].

**Hemostasis disturbances in TBI.** Pathophysiological mechanisms underlying TBI-associated coagulopathy significantly differ from the mechanisms of hemostasis disturbances during a polytrauma. The classic reasons of coagulopathy after a polytrauma, such as blood loss, hypothermia, hemodilution and acidosis, play a less important role in case of isolated TBI [11, 12]. In the first papers dedicated to investigation of the coagulation system during TBI, hemostasis disturbances were explained by development of disseminated intravascular coagulation syndrome (DIC) [8, 13–19]. However, a number of recent papers presented more accurate data about pathophysiological mechanisms underlying coagulopathy after TBI. The generally accepted hypotheses of coagulopathy pathogenesis are changes of the local and systemic coagulation connected with release of tissue factor (TF), development of systemic inflammation response [20–23], thrombocytopenia [24–26], and activation of protein C associated with hypoperfusion [11–12] (Fig.).



Механизм развития ишемических и геморрагических очагов при черепно-мозговой травме.  
Mechanism of development of ischemic and hemorrhagic foci in Traumatic Brain Injury.

ные о патофизиологических механизмах, лежащих в основе коагулопатии после ЧМТ. Общепринятыми гипотезами патогенеза коагулопатии являются изменения местной и системной коагуляции, связанные с высвобождением тканевого фактора (ТФ), развитием системного воспалительного ответа [20–23], тромбоцитопатией [24–26], а так же активацией протеина С, связанной с гиперперфузией [11–12] (рис. 1). Понимание патофизиологических механизмов данного явления может помочь выявлению пациентов с высоким риском прогрессирования коагулопатии, а так же осуществлению адекватной профилактики как геморрагических, так и ишемических проявлений, связанных с ЧМТ [27].

**Роль тканевого фактора в ЧМТ-ассоциированной коагулопатии.** Структура гематоэнцефалического барьера (ГЭБ) обеспечивают существенную защиту головного мозга от кровоизлияний за счет таких ключевых структур, как плотные контакты клеток эндотелия, перициты и астроциты, которые являются основными источниками тканевого фактора (ТФ) — трансмембранного белка, служащего триггером активации системы гемостаза. Повышенная экспрессия ТФ в головном мозге обеспечивает дополнительную защиту от кровоизлияний при травматическом повреждении. ТФ экспрессируется клетками, окружающими кровеносные сосуды, таким образом, эндотелий механически отделяет ТФ и предотвращает нежелательную активацию системы гемостаза. Нарушение эндотелиального барьера приводит к появлению в кровяном русле внесосудистого ТФ и быстрой активации каскада свертывания крови [29].

Последние 20 лет аспекты активации ТФ системы гемостаза после ЧМТ стали объектом многочис-

Understanding of pathophysiological mechanisms of this phenomenon might help identifying patients with high risk of coagulopathy progressing and implementing adequate prophylaxis of both hemorrhagic and ischemic events related to TBI [27].

**Tissue factor role in TBI-associated coagulopathy.** The blood-brain barrier (BBB) structure provides significant protection of brain from hemorrhages thanks to such key structures as tight junctions of endothelial cells, perithelial cells and astrocytes, which are the main sources of tissue factor (TF) — transmembrane protein that serves as a trigger for activation of hemostasis system. Increased expression of TF in brain provides additional protection against hemorrhages during traumatic injury. TF is expressed by cells surrounding blood vessels; so, endothelium isolates TF mechanically and prevents undesirable activation of hemostasis system. Endothelial barrier damage results in appearance of extravascular TF in the blood stream and fast activation of clotting cascade. [29]

During the past 20 years, aspects of hemostasis activation by TF after TBI have become a subject of many investigations [20, 22, 30]. R. M. Keimowitz and B. L. Annis [31], also S. H. Goodnight et al. [32] were the first to suggest that brain tissue damaged as a result of TBI releases TF into systemic blood stream, which, in turn, activates the clotting system. In recent papers, there is more and more information about increased content of intravascular TF during TBI and its additional role in intensification of systemic activation of hemostasis after initial damage [33]. A number of investigations [21, 34] demonstrate a significantly higher level of TF in the blood of TBI patients compared to the control group. It is suggested that the degree of hemostasis activation depends on

ленных исследований [20, 22, 30]. R. M. Keimowitz и V. L. Annis [31], а также S. H. Goodnight и др. [32] первыми предположили, что поврежденная в результате ЧМТ мозговая ткань высвобождает ТФ в системный кровоток, что, в свою очередь, активирует свертывающую систему крови. В работах последних лет появляется все больше информации об увеличении содержания внутрисосудистого ТФ при ЧМТ, а также его дополнительной роли в усилении системной активации гемостаза после первичного повреждения [33]. В ряде исследований [21, 34] демонстрируется значимо более высокий уровень ТФ в крови пациентов с ЧМТ по сравнению с контрольной группой. Предполагается, что степень активации гемостаза зависит от количества ТФ, высвобождаемого при повреждении ткани головного мозга в результате ЧМТ [21, 30–32]. Данная гипотеза описывается во многих работах [21–23, 35–36], однако исследования, посвященные количественному измерению степени высвобождения ТФ при повреждении ткани головного мозга, отсутствуют. Вероятно, это связано с методологическими сложностями измерения уровня циркулирующего ТФ. Ряд авторов в своих работах предпринял попытки использовать уровень ТФ в качестве маркера повреждения головного мозга, степени выраженности коагулопатии или возможного прогностического фактора при ЧМТ [37–39], но были ограничены методологическими сложностями.

**Вклад микровезикул (МВ) в формирование ЧМТ-ассоциированной коагулопатии.** По данным последних исследований, лейкоциты, тромбоциты и связанные с ними прокоагулянтные МВ могут стать альтернативными источниками циркулирующего ТФ [40–42]. МВ представляют собой циркулирующие в плазме мелкие фосфолипидные фрагменты клеток (например, эндотелия или тромбоцитов), формирующихся в результате апоптоза или на фоне воздействия стресса.

В 1967 году были впервые описаны МВ, являющиеся фрагментами тромбоцитов, получив термин «тромбоцитарная пыль», их функции долгое время оставались не до конца ясны. В 2016 М. J. Mooberry и др. [43] в своей работе продемонстрировали, что тромбоцитарные МВ содержат фосфатидилсерин, способствующий связыванию факторов свертывания с мембранами тромбоцитов, и формированию прокоагулянтных комплексов, которые могут привести к дальнейшей активации системы гемостаза при ЧМТ. Исследования МВ обычно выполняются с помощью проточной цитометрии с использованием флуоресцентных красителей конъюгированных с клеточно-специфическими антителами для идентификации субпопуляций МВ. Показано повышение концентрации циркулирующих МВ, возникающее при ряде сосудистых заболеваний [44]. N. Morel и др. [40] в своей работе исследовали МВ у пациентов с тяжелой ЧМТ и продемонстрировали наличие как в периферической крови, так и в спинномозговой жидкости прокоагулянтных МВ, связанных с

the quantity of TF released during damage of brain tissue as a result of TBI [21, 30–32]. This hypothesis is described in many papers [21–23, 35–36]; nevertheless, there are no studies dedicated to quantitative measurement of the degree of TF release during brain tissue damage, which is probably due to methodological difficulties of measuring the level of circulating TF. In their papers, a number of authors made attempts to use the TF level as a marker of brain damage, coagulopathy severity, or as a probable prognostic factor during TBI [37–39], but were limited by methodological difficulties.

**Contribution of microvesicles (MV) to the formation of TBI-associated coagulopathy.** According to recent studies, leukocytes, platelets and procoagulative MV related to them might become alternative sources of circulating TF [40–42]. MV are small circulating in plasma phospholipid fragments of cells (for example, endothelial cells or platelets), which are formed as a result of apoptosis or at the background of stress impact.

MV were described for the first time in 1967 and represented fragments of platelets, so were named by a term ‘thrombocytic dust’, and their functions remained unclear for a long time. In 2016, M. J. Mooberry et al. [43] demonstrated in their paper that thrombocytic MV contain phosphatidyl serine promoting binding of blood coagulation factors with platelet membranes and formation of procoagulant complexes, which might lead to further activation of hemostasis system during TBI. MV is usually investigated with the help of flow cytometry using fluorescent dyes conjugated with cell-specific antibodies for identification of MV subpopulations. A number of studies have demonstrated increased concentration of circulating MV occurring in some vascular diseases [44]. N. Morel et al. [40] studied MV in patients with severe TBI and showed presence, both in peripheral blood and in cerebrospinal fluid, of procoagulant MV related to platelets and endothelial cells. M. Nekudov et al. [45] investigated MV in 16 TBI patients by analyzing blood samples taken simultaneously from a peripheral artery and jugular vein bulb during the first 72 hrs. after trauma. The authors demonstrated that soon after TBI a sevenfold increase of the level of circulating MV related to platelets, leukocytes and endothelial cells. Besides, in TBI patients, an increased content of MV was observed in cerebral blood flow compared to peripheral arteries, which is connected with direct damage of brain tissue. Later a tendency towards decrease of MV content was noted. At the same time, in TBI patients, an increased level of circulating MV persisted and was twice higher than the level of MV circulating during antiphospholipid syndrome [46].

**The role of platelets in the TBI-associated coagulopathy.** Lately, increasingly more information appears about connection between TBI and development of thrombocytopenia and platelet activity decrease. According to the authors, thrombocy-

тромбоцитами и клетками эндотелия. М. Nekludov и др. [45] исследовали МВ у 16 пациентов с ЧМТ, анализируя пробы крови, взятые одновременно из периферической артерии и из луковицы яремной вены, на протяжении первых 72-х ч после травмы. Авторы наблюдали, что вскоре после ЧМТ происходит семикратное увеличение содержания циркулирующих МВ, связанных с тромбоцитами, лейкоцитами и клетками эндотелия. Кроме того, у пациентов с ЧМТ отмечалось повышенное содержание МВ в мозговом кровотоке по сравнению с периферическими артериями, что связано с непосредственным повреждением мозговой ткани. Далее отмечалась тенденция к снижению содержания МВ. При этом, у пациентов с ЧМТ сохранялось повышенное содержание циркулирующих МВ, которое в 2 раза превышало содержание МВ, циркулирующих при антифосфолипидном синдроме [46].

**Роль тромбоцитарного звена в ЧМТ-ассоциированной коагулопатии.** В последнее время возникает все больше информации о связи ЧМТ с возникновением тромбоцитопении и снижением активности тромбоцитов. По данным ряда авторов, тромбоцитопения развивается у 2,9–33% пациентов с ЧМТ [6, 47–48], при этом ранняя манифестация тромбоцитопении связана с прогрессированием интракраниальных геморрагических осложнений и является независимым предиктором летального исхода при тяжелой ЧМТ [6, 26]. М. Е. Kutcher и др. [49] исследовали функциональную активность тромбоцитов у 101 пациента с ЧМТ и показали, что у 45% пациентов признаки тромбоцитопатии выявлялись уже на этапе госпитализации в стационар. Для данной группы пациентов были характерны «низкий» неврологический статус (оцененный по шкале ком Глазго), а так же десятикратное увеличение риска развития летального исхода. Интересно, что за время лечения в отделении реанимации, у 91% исследованных пациентов были выявлены те или иные признаки тромбоцитопатии. С. J. Vecht и др. [50] в своей работе обнаружили снижение способности тромбоцитов к агрегации, которое достигло максимума на 2-е сутки после ЧМТ.

В начале 1980-х годов были впервые описаны вероятные патофизиологические механизмы, лежащие в основе тромбоцитопатии при ЧМТ. Согласно ним, в условиях ЧМТ тромбоциты подвергаются воздействию ТФ и фактора активации тромбоцитов (ФАТ), которые активируют их до уровня истощения и последующей ареактивности. Эта теория является по-прежнему преобладающей [28, 51, 52]. Альтернативным объяснением может быть наличие неизвестного эндогенного ингибитора тромбоцитов, активирующегося при ЧМТ [25]. Ряд авторов предполагает, что развитие тромбоцитопатии может быть связано с вовлечением в процесс ингибиторов циклооксигеназы [25, 53]. Однако работы, посвященные исследованию данных механизмов у пациентов с ЧМТ, отсутствуют.

thrombocytopenia develops in 2.9–33% of TBI patients [6, 47–48], wherein early manifestation of thrombocytopenia is associated with progressing of intracranial hemorrhagic complications and is an independent predictor of lethal outcome in case of severe TBI [6, 26]. М. Е. Kutcher et al. [49] studied functional activity of platelets in 101 TBI patients and demonstrated that in 45% of patients, symptoms of thrombocytopeny had been detected already at the stage of admission to hospital. Patients of that group featured low neurological status (evaluated according to the Glasgow coma scale), and ten-fold increase of the risk of developing lethal outcome. Interestingly, during the whole period of treatment in the intensive care unit, in 91% of examined patients, some or other symptoms of thrombocytopeny were found. In their paper, С. J. Vecht et al. [50] demonstrated lessening of platelets' ability to aggregate, which reached maximum on day 2 after TBI.

Early in the 1980s, probable pathophysiological mechanisms underlying thrombocytopeny during TBI were described. According to them, in a situation of TBI, platelets are exposed to the effect of TF and platelet activating factor (PAF), which activate them up to depletion and subsequent areactivity. This theory is still predominant [28, 51, 52]. An alternative explanation might be existence of an unknown endogenous inhibitor of platelets, which activates during TBI [25]. A number of authors suppose that thrombocytopeny development might be related to involvement of cyclooxygenase inhibitors into the process [25, 53]. However, there are no papers dedicated to investigation of these mechanisms in TBI patients.

Occurrence of thrombocytopenia and thrombocytopeny is a key component of coagulopathy associated with TBI because they significantly increase the risk of hemorrhagic complications after TBI [25, 54–57]. It has been shown that moderate thrombocytopenia (less than  $100 \times 10^9/l$ ) is a predictor of an adverse outcome and connected with a nine-fold increase of the risk of lethal outcome development [58, 59].

**Inflammation and TBI-associated coagulopathy.** In response to TBI, systemic inflammation response forms, which leads, on the one hand, to restoration and regeneration of damaged brain tissue, but, at the same time, initiates synthesis and release of neurotoxic substances promoting further damage of brain tissue. Non-infectious inflammation response starts as early as few minutes after TBI and might last for a few months or even years after the incident [60, 61]. One of triggering mechanisms is release of molecular fragments associated with damage (Damage-associated molecular pattern molecules, DAMP) [60]. These substances are widespread in cells, but expressed especially intensively during necrotic (not apoptotic) damage of cells and cell stress rendering effect on the immune system and activating dendritic cells. Mass death of cells caused by the impact of adverse factors (that is not a result of apoptosis), activates systemic defensive response through re-

Возникновение тромбоцитопении и тромбоцитопатии является ключевым звеном коагулопатии ассоциированной с ЧМТ, поскольку значимо увеличивают риск геморрагических осложнений [25, 54–57]. Было показано, что тромбоцитопения средней тяжести (менее  $100 \times 10^9/\text{л}$ ) является предиктором неблагоприятного исхода и связана с девятикратным повышением риска развития летального исхода [58, 59].

**Воспаление и ЧМТ-ассоциированная коагулопатия.** В ответ на ЧМТ формируется системная воспалительная реакция, приводящая, с одной стороны, к восстановлению и регенерации поврежденной ткани мозга, но, в то же время, инициирующая синтез и высвобождение нейротоксических веществ, что способствует дальнейшему повреждению ткани головного мозга. Неинфекционная воспалительная реакция начинается уже через несколько минут после ЧМТ и может длиться до нескольких месяцев или даже лет после инцидента [60, 61]. Одним из триггерных механизмов является высвобождение молекулярных фрагментов, ассоциированных с повреждением (Damage-associated molecular pattern molecules, DAMP) [60]. Данные вещества широко распространены в клетках, но особенно усиленно экспрессируются при некротическом (не апоптотическом) повреждении клеток и клеточном стрессе, воздействуя на иммунную систему и активируя дендритные клетки. Массовая гибель клеток, вызванная действием неблагоприятных факторов (не являющаяся результатом апоптоза), активирует системную защитную реакцию за счет выброса большого количества DAMP. Клетки миелоидного ряда реагируют на появление повышенного количества DAMP развитием реакций врожденного иммунитета и формированием воспаления [62].

Система комплемента (СК) является важной частью врожденной иммунной системы. Она обеспечивает реализацию фагоцитоза и оказывает хемотаксическое действие на лейкоциты [63–64]. Кроме того, СК напрямую участвует в цитолизе поврежденных или чужеродных клеток путем образования мембраноатакующего комплекса (MAC, Membrane attack complex, C5b-9) [65]. СК тесно связана с системой гемостаза, поскольку MAC активирует тромбоциты, вызывая высвобождение микровезикул, и индуцирует преобразование мембран тромбоцитов, что приводит к усилению агрегации тромбоцитов [66, 67]. При ЧМТ происходит активация СК и накопление MAC в зонах границы поврежденной и здоровой тканей [68–71]. Интересно, что активация СК связана не только с первичной травмой, но также и вторичными повреждениями, вызванными гипоксией или нарушениями в микроциркуляторном русле [72–73].

**Роль протеина С в механизме возникновения коагулопатии.** Развитие гипоперфузии в сосудах головного мозга стимулирует связывание тромбина с тромбомодулином и дальнейшее созда-

lease of a large amount of DAMP. Myeloid dendritic cells respond to appearance of an increased number of DAMP by development of innate immunity responses and formation of inflammation [62].

The complement system (CS) is an important part of the innate immunity system. It provides implementation of phagocytosis and renders chemotactic action on leukocytes [63–64]. Besides, CS is directly involved in cytolysis of damaged or foreign cells by forming a membrane attack complex (MAC, C5b-9) [65]. CS is closely related to the hemostasis system since activates platelets causing release of microvesicles and induces transformation of platelet membranes resulting in intensified aggregation of platelets [66, 67]. In TBI, CS activates and MAC accumulates in boundary areas between damaged and healthy tissues [68–71]. Interestingly, CS activation is connected not only with the primary trauma, but with secondary damages caused by hypoxia or microvascular blood flow disorders as well [72–73].

**The role of protein C in the mechanism of coagulopathy development.** Development of hypoperfusion in brain vessels stimulates thrombin binding with thrombomodulin and subsequent formation of thrombin-thrombomodulin complex that activates protein C. Activated protein C blocks plasminogen activator inhibitor (PAI-1), which results in hyperfibrinolysis and inactivation of factors Va and VIIIa [12]. At the same time, at a later stage of TBI, at the background of occurred systemic inflammation response, protein C depletion leading to hypercoagulation is possible [27].

**Fibrinolysis in TBI.** A number of authors surmise that hyperfibrinolysis might be one of possible reasons for hemorrhagic events during TBI, though exact pathophysiological mechanisms are yet unclear. The fibrinolysis system serves to prevent undesirable clotting and functions through the negative feedback mechanism upon activation of the hemostasis system. It was suggested that excessive activation of the TF hemostasis system might initiate hyperfibrinolysis [74]. During TBI, same as during a polytrauma, increased tPA and fibrinogen degradation products including D-dimer is observed; besides, PAI-1 level decreases [13, 20, 30, 74–81]. It has been noted that the above changes in the hemostasis system correlate with severity of the condition and predict adverse outcome after TBI [74–81].

## Conclusion

One of the main objectives in the therapy of patients with severe TBI is to prevent secondary brain damages. Though the exact mechanisms underlying development of TBI-associated coagulopathy have not been fully studied yet, its contribution to formation of secondary brain damages, manifesting as both hemorrhagic and ischemic foci, has been demonstrated in a number of scientific papers. The dynamic nature of this phenomenon and probable alteration of hyper-

ние комплекса тромбин-тромбомодулин, который активирует протеин С. Активированный протеин С блокирует ингибитор активатора плазминогена (РАИ-1), что приводит к гиперфибринолизу и инактивации факторов Va и VIIIa [12]. При этом, в более поздней стадии ЧМТ, на фоне возникшего системного воспалительного ответа возможно истощение протеина С, ведущее к гиперкоагуляционному состоянию [27].

**Фибринолиз при ЧМТ.** Ряд авторов предполагает, что гиперфибринолиз может являться одной из возможных причин геморрагических проявлений при ЧМТ, хотя точные их патофизиологические механизмы остаются неясны. Система фибринолиза служит для предотвращения нежелательного тромбообразования и функционирует по механизму отрицательной обратной связи при активации системы гемостаза. Было предположено, что чрезмерная активация системы гемостаза ТФ может инициировать гиперфибринолиз [74]. При ЧМТ, как и при сочетанной травме, отмечается повышение уровня tPA, а также продуктов деградации фибриногена, включая D-димер, кроме того происходит снижение уровня РАИ-1 [13, 20, 30, 74–81]. Отмечалось, что вышеперечисленные изменения системы гемостаза коррелируют с тяжестью состояния и являются предиктором неблагоприятного исхода ЧМТ [74–81].

coagulation and hypocoagulation states necessitate development of an algorithm to investigate the hemostasis system that would take into account interactions between plasmic, thrombocytic, and fibrinolytic components of the blood coagulation system.

## Заключение

Одной из основных задач терапии пациентов с тяжелой ЧМТ является предупреждение вторичных повреждений головного мозга. Хотя точные механизмы, лежащие в основе возникновения ЧМТ-ассоциированной коагулопатии до сих пор изучены не до конца, ее вклад в формирование вторичных повреждений головного мозга, проявляющихся в появлении как геморрагических, так и ишемических очагов, был продемонстрирован в ряде научных работ. Динамический характер данного явления, а так же вероятное чередование гиперкоагуляционных и гипокоагуляционных состояний обуславливают необходимость в разработке алгоритма исследования системы гемостаза, учитывающей взаимодействия между плазменным, тромбоцитарным и фибринолитическими звеньями свертывающей системы крови.

## Литература

1. Stein S.C., Chen X.H., Sinson G.P., Smith D.H. Intravascular coagulation: a major secondary insult in nonfatal traumatic brain injury. *J. Neurosurg.* 2002; 97 (6): 1373-1377. DOI: 10.3171/jns.2002.97.6.1373. PMID: 12507136
2. Stein S.C., Young G.S., Talucci R.C., Greenbaum B.H., Ross S.E. Delayed brain injury after head trauma: significance of coagulopathy. *Neurosurgery.* 1992; 30 (2): 160-165. DOI: 10.1097/00006123-199202000-00002. PMID: 1545882
3. Stein S.C., Spettell C., Young G., Ross S.E. Delayed and progressive brain injury in closed-head trauma: radiological demonstration. *Neurosurgery.* 1993; 32 (1): 25-30. DOI: 10.1097/00006123-199301000-00004. PMID: 8421553
4. Juratli T.A., Zang B., Litz R.J., Sitoci K.H., Aschenbrenner U., Gottschlich B., Daubner D., Schackert G., Sobottka S.B. Early hemorrhagic progression of traumatic brain contusions: frequency, correlation with coagulation disorders, and patient outcome: a prospective study. *J. Neurotrauma.* 2014; 31 (17): 1521-1527. DOI: 10.1089/neu.2013.3241. PMID: 24738836
5. Oertel M., Kelly D.F., McArthur D., Boscardin W.J., Glenn T.C., Lee J.H., Gravori T., Obukhov D., McBride D.Q., Martin N.A. Progressive hemorrhage after head trauma: predictors and consequences of the evolving injury. *J. Neurosurg.* 2002; 96 (1): 109-116. DOI: 10.3171/jns.2002.96.1.0109. PMID: 11794591
6. Allard C.B., Scarpelini S., Rhind S.G., Baker A.J., Shek P.N., Tien H., Fernando M., Tremblay L., Morrison L.J., Pinto R., Rizoli S.B. Abnormal coagulation tests are associated with progression of traumatic intracranial hemorrhage. *J. Trauma.* 2009; 67 (5): 959-967. DOI: 10.1097/TA.0b013e3181ad5d37. PMID: 19901655
7. Потанов А.А., Лихтерман Л.Б., Кравчук А.Д., Охлопков В.А., Александрова Е.В., Филатова М.М., Марьяхин А.Д., Латышев Я.А. Легкая черепно-мозговая травма. Клинические рекомендации. М.; 2016: 23.
8. Kaufman H.H., Hui K.S., Mattson J.C., Borit A., Childs T.L., Hoots W.K., Bernstein D.P., Makela M.E., Wagner K.A., Kahan B.D. Clinicopathological correlations of disseminated intravascular coagulation in patients with head injury. *Neurosurgery.* 1984; 15 (1): 34-42. DOI: 10.1097/00006123-198407000-00007. PMID: 6472592
9. Stein S.C., Graham D.I., Chen X.H., Smith D.H. Association between intravascular microthrombosis and cerebral ischemia in traumatic brain injury. *Neurosurgery.* 2004; 54 (3): 687-691. DOI: 10.1227/01.NEU.0000108641.98845.88. PMID: 15028145
10. Schwarzman S.M., Kim S.W., Trabold R., Plesnila N. Temporal profile of thrombogenesis in the cerebral microcirculation after traumatic brain

## References

1. Stein S.C., Chen X.H., Sinson G.P., Smith D.H. Intravascular coagulation: a major secondary insult in nonfatal traumatic brain injury. *J. Neurosurg.* 2002; 97 (6): 1373-1377. DOI: 10.3171/jns.2002.97.6.1373. PMID: 12507136
2. Stein S.C., Young G.S., Talucci R.C., Greenbaum B.H., Ross S.E. Delayed brain injury after head trauma: significance of coagulopathy. *Neurosurgery.* 1992; 30 (2): 160-165. DOI: 10.1097/00006123-199202000-00002. PMID: 1545882
3. Stein S.C., Spettell C., Young G., Ross S.E. Delayed and progressive brain injury in closed-head trauma: radiological demonstration. *Neurosurgery.* 1993; 32 (1): 25-30. DOI: 10.1097/00006123-199301000-00004. PMID: 8421553
4. Juratli T.A., Zang B., Litz R.J., Sitoci K.H., Aschenbrenner U., Gottschlich B., Daubner D., Schackert G., Sobottka S.B. Early hemorrhagic progression of traumatic brain contusions: frequency, correlation with coagulation disorders, and patient outcome: a prospective study. *J. Neurotrauma.* 2014; 31 (17): 1521-1527. DOI: 10.1089/neu.2013.3241. PMID: 24738836
5. Oertel M., Kelly D.F., McArthur D., Boscardin W.J., Glenn T.C., Lee J.H., Gravori T., Obukhov D., McBride D.Q., Martin N.A. Progressive hemorrhage after head trauma: predictors and consequences of the evolving injury. *J. Neurosurg.* 2002; 96 (1): 109-116. DOI: 10.3171/jns.2002.96.1.0109. PMID: 11794591
6. Allard C.B., Scarpelini S., Rhind S.G., Baker A.J., Shek P.N., Tien H., Fernando M., Tremblay L., Morrison L.J., Pinto R., Rizoli S.B. Abnormal coagulation tests are associated with progression of traumatic intracranial hemorrhage. *J. Trauma.* 2009; 67 (5): 959-967. DOI: 10.1097/TA.0b013e3181ad5d37. PMID: 19901655
7. Potanov A.A., Likhтерman L.B., Kravchuk A.D., Okhlopov V.A., Aleksandrova E.V., Filatova M.M., Maryakhin A.D., Latyshev Ya.A. Light cranio-cerebral injury. Clinical recommendations. Moscow; 2016: 23.
8. Kaufman H.H., Hui K.S., Mattson J.C., Borit A., Childs T.L., Hoots W.K., Bernstein D.P., Makela M.E., Wagner K.A., Kahan B.D. Clinicopathological correlations of disseminated intravascular coagulation in patients with head injury. *Neurosurgery.* 1984; 15 (1): 34-42. DOI: 10.1097/00006123-198407000-00007. PMID: 6472592
9. Stein S.C., Graham D.I., Chen X.H., Smith D.H. Association between intravascular microthrombosis and cerebral ischemia in traumatic brain injury. *Neurosurgery.* 2004; 54 (3): 687-691. DOI: 10.1227/01.NEU.0000108641.98845.88. PMID: 15028145
10. Schwarzman S.M., Kim S.W., Trabold R., Plesnila N. Temporal profile of thrombogenesis in the cerebral microcirculation after traumatic brain

- injury in mice. *J. Neurotrauma*. 2010; 27 (1): 121-130. DOI: 10.1089/neu.2009.1114. PMID: 19803784
11. Brohi K., Cohen M.J., Davenport R.A. Acute coagulopathy of trauma: mechanism, identification and effect. *Curr. Opin. Crit. Care*. 2007; 13 (6): 680-685 DOI: 10.1097/MCC.0b013e318156ee4c. PMID: 17975390
  12. Cohen M.J., Brohi K., Ganter M.T., Manley G.T., Mackersie R.C., Pittet J.F. Early coagulopathy after traumatic brain injury: the role of hypoperfusion and the protein C pathway. *J. Trauma*. 2007; 63 (6): 1254-1261. DOI: 10.1097/TA.0b013e318156ee4c. PMID: 18212647
  13. van der Sande J.J., Emeis J.J., Lindeman J. Intravascular coagulation: a common phenomenon in minor experimental head injury. *J. Neurosurg*. 1981; 54 (1): 21-25. DOI: 10.3171/jns.1981.54.1.0021. PMID: 7463116
  14. Cortez S.C., McIntosh T.K., Noble L.J. Experimental fluid percussion brain injury: vascular disruption and neuronal and glial alterations. *Brain Res*. 1989; 482 (2): 271-282. DOI: 10.1016/0006-8993(89)91190-6. PMID: 2706487
  15. Dietrich W.D., Alonso O., Halley M. Early microvascular and neuronal consequences of traumatic brain injury: a light and electron microscopic study in rats. *J. Neurotrauma*. 1994; 11 (3): 289-301. DOI: 10.1089/neu.1994.11.289. PMID: 7996583
  16. Dietrich W.D., Alonso O., Busto R., Prado R., Dewanjee S., Dewanjee M.K., Ginsberg M.D. Widespread hemodynamic depression and focal platelet accumulation after fluid percussion brain injury: a double-label autoradiographic study in rats. *J. Cereb. Blood Flow Metab*. 1996; 16 (3): 481-489 DOI: 10.1097/00004647-199605000-00015. PMID: 8621753
  17. Maeda T., Katayama Y., Kawamata T., Aoyama N., Mori T. Hemodynamic depression and microthrombosis in the peripheral areas of cortical contusion in the rat: role of platelet activating factor. *Acta Neurochir. Suppl*. 1997; 70: 102-105. DOI: 10.1007/978-3-7091-6837-0\_32. PMID: 9416292
  18. Scherer R.U., Spangenberg P. Procoagulant activity in patients with isolated severe head trauma. *Crit. Care Med*. 1998; 26 (1): 149-156. DOI: 10.1097/00003246-199801000-00031. PMID: 9428558
  19. Hulka F., Mullins R.J., Frank E.H. Blunt brain injury activates the coagulation process. *Arch. Surg*. 1996; 131 (9): 923-927. DOI: 10.1001/archsurg.1996.01430210021004. PMID: 8790176
  20. Stein S.C., Smith D.H. Coagulopathy in traumatic brain injury. *Neurocrit. Care*. 2004; 1 (4): 479-488. DOI: 10.1385/NCC:1:4:479. PMID: 16174954
  21. Pathak A., Dutta S., Marwaha N., Singh D., Varma N., Mathuriya S.N. Change in tissue thromboplastin content of brain following trauma. *Neurol. India*. 2005; 53 (2): 178-182. DOI: 10.4103/0028-3886.16404. PMID: 16010055
  22. Halpern C.H., Reilly P.M., Turtz A.R., Stein S.C. Traumatic coagulopathy: the effect of brain injury. *J. Neurotrauma*. 2008; 25 (8): 997-1001. DOI: 10.1089/neu.2008.0548. PMID: 18687038
  23. Nemerson Y., Giesen P.L. Some thoughts about localization and expression of tissue factor. *Blood Coagul. Fibrinolysis*. 1998; 9 (Suppl 1): S45-S47. PMID: 9819028
  24. Carrick M.M., Tyroch A.H., Youens C.A., Handley T. Subsequent development of thrombocytopenia and coagulopathy in moderate and severe head injury: support for serial laboratory examination. *J. Trauma*. 2005; 58 (4): 725-729. DOI: 10.1097/01.TA.0000159249.68363.78. PMID: 15824648
  25. Nekludov M., Bellander B.M., Blombäck M., Wallen H.N. Platelet dysfunction in patients with severe traumatic brain injury. *J. Neurotrauma*. 2007; 24 (11): 1699-1706. DOI: 10.1089/neu.2007.0322. PMID: 18001200
  26. Schnüriger B., Inaba K., Abdelsayed G.A., Lustenberger T., Eberle B.M., Barmparas G., Talcig P., Demetriades D. The impact of platelets on the progression of traumatic intracranial hemorrhage. *J. Trauma*. 2010; 68 (4): 881-885. DOI: 10.1097/TA.0b013e3181d3cc58. PMID: 20386283
  27. Laroche M., Kutcher M.E., Huang M.C., Cohen M.J., Manley G.T. Coagulopathy after traumatic brain injury. *Neurosurgery*. 2012; 70 (6): 1334-1345. DOI: 10.1227/NEU.0b013e31824d179b. PMID: 22307074
  28. Maegele M. Coagulopathy after traumatic brain injury: incidence, pathogenesis, and treatment options. *Transfusion*. 2013; 53 (Suppl 1): 28S-37S. DOI: 10.1111/trf.12033. PMID: 23301970
  29. Баранич А.И., Савин И.А., Табасаранский Т.Ф., Полупан А.А., Сычев А.А., Пилипенко Ю.В., Курдюмова Н.В., Микеладзе К.Г., Элиава Ш.Ш. Нарушения системы гемостаза у пациентов с аневризматическим субарахноидальным кровоизлиянием. *Вопросы нейрохирургии им. Н.Н.Бурденко*. 2018; 82 (4): 109-116. PMID: 30137045
  30. Harhangi B.S., Kompanje E.J., Leebeek F.W., Maas A.I. Coagulation disorders after traumatic brain injury. *Acta Neurochir. (Wien)*. 2008; 150 (2): 165-175. DOI: 10.1007/s00701-007-1475-8. PMID: 18166989
  31. Keimowitz R.M., Annis B.L. Disseminated intravascular coagulation associated with massive brain injury. *J. Neurosurg*. 1973; 39 (2): 178-180. DOI: 10.3171/jns.1973.39.2.0178. PMID: 4719695
  32. Goodnight S.H., Kenoyer G., Rapaport S.I., Patch M.J., Lee J.A., Kurze T. Defibrination after brain-tissue destruction: a serious complication of head injury. *N. Engl. J. Med*. 1974; 290 (19): 1043-1047. DOI: 10.1056/NEJM197405092901903. PMID: 4821906
  - injury in mice. *J. Neurotrauma*. 2010; 27 (1): 121-130. DOI: 10.1089/neu.2009.1114. PMID: 19803784
  11. Brohi K., Cohen M.J., Davenport R.A. Acute coagulopathy of trauma: mechanism, identification and effect. *Curr. Opin. Crit. Care*. 2007; 13 (6): 680-685 DOI: 10.1097/MCC.0b013e318156ee4c. PMID: 17975390
  12. Cohen M.J., Brohi K., Ganter M.T., Manley G.T., Mackersie R.C., Pittet J.F. Early coagulopathy after traumatic brain injury: the role of hypoperfusion and the protein C pathway. *J. Trauma*. 2007; 63 (6): 1254-1261. DOI: 10.1097/TA.0b013e318156ee4c. PMID: 18212647
  13. van der Sande J.J., Emeis J.J., Lindeman J. Intravascular coagulation: a common phenomenon in minor experimental head injury. *J. Neurosurg*. 1981; 54 (1): 21-25. DOI: 10.3171/jns.1981.54.1.0021. PMID: 7463116
  14. Cortez S.C., McIntosh T.K., Noble L.J. Experimental fluid percussion brain injury: vascular disruption and neuronal and glial alterations. *Brain Res*. 1989; 482 (2): 271-282. DOI: 10.1016/0006-8993(89)91190-6. PMID: 2706487
  15. Dietrich W.D., Alonso O., Halley M. Early microvascular and neuronal consequences of traumatic brain injury: a light and electron microscopic study in rats. *J. Neurotrauma*. 1994; 11 (3): 289-301. DOI: 10.1089/neu.1994.11.289. PMID: 7996583
  16. Dietrich W.D., Alonso O., Busto R., Prado R., Dewanjee S., Dewanjee M.K., Ginsberg M.D. Widespread hemodynamic depression and focal platelet accumulation after fluid percussion brain injury: a double-label autoradiographic study in rats. *J. Cereb. Blood Flow Metab*. 1996; 16 (3): 481-489 DOI: 10.1097/00004647-199605000-00015. PMID: 8621753
  17. Maeda T., Katayama Y., Kawamata T., Aoyama N., Mori T. Hemodynamic depression and microthrombosis in the peripheral areas of cortical contusion in the rat: role of platelet activating factor. *Acta Neurochir. Suppl*. 1997; 70: 102-105. DOI: 10.1007/978-3-7091-6837-0\_32. PMID: 9416292
  18. Scherer R.U., Spangenberg P. Procoagulant activity in patients with isolated severe head trauma. *Crit. Care Med*. 1998; 26 (1): 149-156. DOI: 10.1097/00003246-199801000-00031. PMID: 9428558
  19. Hulka F., Mullins R.J., Frank E.H. Blunt brain injury activates the coagulation process. *Arch. Surg*. 1996; 131 (9): 923-927. DOI: 10.1001/archsurg.1996.01430210021004. PMID: 8790176
  20. Stein S.C., Smith D.H. Coagulopathy in traumatic brain injury. *Neurocrit. Care*. 2004; 1 (4): 479-488. DOI: 10.1385/NCC:1:4:479. PMID: 16174954
  21. Pathak A., Dutta S., Marwaha N., Singh D., Varma N., Mathuriya S.N. Change in tissue thromboplastin content of brain following trauma. *Neurol. India*. 2005; 53 (2): 178-182. DOI: 10.4103/0028-3886.16404. PMID: 16010055
  22. Halpern C.H., Reilly P.M., Turtz A.R., Stein S.C. Traumatic coagulopathy: the effect of brain injury. *J. Neurotrauma*. 2008; 25 (8): 997-1001. DOI: 10.1089/neu.2008.0548. PMID: 18687038
  23. Nemerson Y., Giesen P.L. Some thoughts about localization and expression of tissue factor. *Blood Coagul. Fibrinolysis*. 1998; 9 (Suppl 1): S45-S47. PMID: 9819028
  24. Carrick M.M., Tyroch A.H., Youens C.A., Handley T. Subsequent development of thrombocytopenia and coagulopathy in moderate and severe head injury: support for serial laboratory examination. *J. Trauma*. 2005; 58 (4): 725-729. DOI: 10.1097/01.TA.0000159249.68363.78. PMID: 15824648
  25. Nekludov M., Bellander B.M., Blombäck M., Wallen H.N. Platelet dysfunction in patients with severe traumatic brain injury. *J. Neurotrauma*. 2007; 24 (11): 1699-1706. DOI: 10.1089/neu.2007.0322. PMID: 18001200
  26. Schnüriger B., Inaba K., Abdelsayed G.A., Lustenberger T., Eberle B.M., Barmparas G., Talcig P., Demetriades D. The impact of platelets on the progression of traumatic intracranial hemorrhage. *J. Trauma*. 2010; 68 (4): 881-885. DOI: 10.1097/TA.0b013e3181d3cc58. PMID: 20386283
  27. Laroche M., Kutcher M.E., Huang M.C., Cohen M.J., Manley G.T. Coagulopathy after traumatic brain injury. *Neurosurgery*. 2012; 70 (6): 1334-1345. DOI: 10.1227/NEU.0b013e31824d179b. PMID: 22307074
  28. Maegele M. Coagulopathy after traumatic brain injury: incidence, pathogenesis, and treatment options. *Transfusion*. 2013; 53 (Suppl 1): 28S-37S. DOI: 10.1111/trf.12033. PMID: 23301970
  29. Baranich A.I., Savin I.A., Tabasaraniiy T.F., Polupan A.A., Sychev A.A., Kurdyumova N.V., Pilipenko Y.V., Mikeladze K.G., Eliava S.S. Disturbances of the hemostatic system in patients with aneurysmal subarachnoid hemorrhage. *Voprosy Neurokhirurgii imeni N.N.Burdenko*. 2018; 82 (4): 109-116. PMID: 30137045. [In Russ.]
  30. Harhangi B.S., Kompanje E.J., Leebeek F.W., Maas A.I. Coagulation disorders after traumatic brain injury. *Acta Neurochir. (Wien)*. 2008; 150 (2): 165-175. DOI: 10.1007/s00701-007-1475-8. PMID: 18166989
  31. Keimowitz R.M., Annis B.L. Disseminated intravascular coagulation associated with massive brain injury. *J. Neurosurg*. 1973; 39 (2): 178-180. DOI: 10.3171/jns.1973.39.2.0178. PMID: 4719695
  32. Goodnight S.H., Kenoyer G., Rapaport S.I., Patch M.J., Lee J.A., Kurze T. Defibrination after brain-tissue destruction: a serious complication of head injury. *N. Engl. J. Med*. 1974; 290 (19): 1043-1047. DOI: 10.1056/NEJM197405092901903. PMID: 4821906



33. Mackman N. Tissue-specific hemostasis: role of tissue factor. *J. Thromb. Haemost.* 2008; 6 (2): 303-305. DOI: 10.1111/j.1538-7836.2007.02873.x. PMID: 18088348
34. Gando S. Disseminated intravascular coagulation in trauma patients. *Semin. Thromb. Hemost.* 2001; 27 (6): 585-592. DOI: 10.1055/s-2001-18864. PMID: 11740682
35. Reilly P, Bullock R. Head injury, pathophysiology and management. 2nd ed. Hodder Arnold; 2005: 129-130. ISBN 0340-80724-5
36. Matta B., Menon D., Turner J. Textbook of neuroanaesthesia and critical care. Chapter: Management of acute head injury. London: Greenwich Medical Media Ltd; 2000: 285-297. ISBN 1-900151-73-1
37. van der Sande J.J., Veltkamp J.J., Boekhout-Mussert R.J., Bouwhuis-Hoogerwerf M.L. Head injury and coagulation disorders. *J. Neurosurg.* 1978; 49 (3): 357-365. DOI: 10.3171/jns.1978.49.3.0357. PMID: 681997
38. Olson J.D., Kaufman H.H., Moake J., O'Gorman T.W., Hoots K., Wagner K., Brown C.K., Gildenberg P.L. The incidence and significance of hemostatic abnormalities in patients with head injuries. *Neurosurgery.* 1989; 24 (6): 825-832. DOI: 10.1097/00006123-198906000-00007. PMID: 2747858
39. Takahashi H., Urano T., Takada Y., Nagai N., Takada A. Fibrinolytic parameters as an admission prognostic marker of head injury in patients who talk and deteriorate. *J. Neurosurg.* 1997; 86 (5): 768-772. DOI: 10.3171/jns.1997.86.5.0768. PMID: 9126890
40. Morel N., Morel O., Petit L., Hugel B., Cochar J.F., Freyssinet J.M., Sztark F., Dabadie P. Generation of procoagulant microparticles in cerebrospinal fluid and peripheral blood after traumatic brain injury. *J. Trauma.* 2008; 64 (3): 698-704. DOI: 10.1097/TA.0b013e31816493ad. PMID: 18332810
41. Morel N., Morel O., Delabranche X., Jesel L., Sztark F., Dabadie P., Freyssinet J.M., Toti F. Microparticles during sepsis and trauma. A link between inflammation and thrombotic processes. *Ann. Fr. Anesth. Reanim.* 2006; 25 (9): 955-966. DOI: 10.1016/j.annfar.2006.04.013. PMID: 16926090
42. Reiningger A.J., Heijnen H.F., Schumann H., Specht H.M., Schramm W., Ruggeri Z.M. Mechanism of platelet adhesion to von Willebrand factor and microparticle formation under high shear stress. *Blood.* 2006; 107 (9): 3537-3545. DOI: 10.1182/blood-2005-02-0618. PMID: 16449527
43. Mooberry M.J., Key N.S. Microparticle analysis in disorders of hemostasis and thrombosis. *Cytometry A.* 2016; 89 (2): 111-122. DOI: 10.1002/cyto.a.22647. PMID: 25704723
44. Burnier L., Fontana P., Kwak B.R., Angelillo-Scherrer A. Cell-derived microparticles in haemostasis and vascular medicine. *Thromb. Haemost.* 2009; 101 (3): 439-451. DOI: 10.1160/TH08-08-0521. PMID: 19277403
45. Nekludov M., Mobarrez F., Gryth D., Bellander B.M., Wallen H. Formation of microparticles in the injured brain of patients with severe isolated traumatic brain injury. *J. Neurotrauma.* 2014; 31 (23): 1927-1933. DOI: 10.1089/neu.2013.3168. PMID: 24956150
46. Vikerfors A., Mobarrez F., Bremme K., Holmström M., Ågren A., Eelde A., Bruzelius M., Antovic A., Wallén H., Svenungsson E. Studies of microparticles in patients with the antiphospholipid syndrome (APS). *Lupus.* 2012; 21 (7): 802-805. DOI: 10.1177/0961203312437809. PMID: 22635239
47. Lustenberger T., Talving P., Kobayashi L., Inaba K., Lam L., Plurad D., Demetriades D. Time course of coagulopathy in isolated severe traumatic brain injury. *Injury.* 2010; 41 (9): 924-928. DOI: 10.1016/j.injury.2010.04.019. PMID: 20471013
48. Cortiana M., Zagara G., Fava S., Seveso M. Coagulation abnormalities in patients with head injury. *J. Neurosurg. Sci.* 1986; 30 (3): 133-138. PMID: 3783267
49. Kutcher M.E., Redick B.J., McCreery R.C., Crane I.M., Greenberg M.D., Cachola L.M., Nelson M.F., Cohen M.J. Characterization of platelet dysfunction after trauma. *J. Trauma Acute Care Surg.* 2012; 73 (1): 13-19. DOI: 10.1097/TA.0b013e318256deab. PMID: 22743367
50. Veht C.J., Minderhoud J.M., Sibinga C.T. Platelet aggregability in relation to impaired consciousness after head injury. *J. Clin. Pathol.* 1975; 28 (10): 814-820. DOI: 10.1136/jcp.28.10.814. PMID: 1214015
51. Saillant N.N., Sims C.A. Platelet dysfunction in injured patients. *Mol. Cell Ther.* 2014; 2: 37. DOI: 10.1186/s40591-014-0037-8. PMID: 26056601
52. Donahue D.L., Beck J., Fritz B., Davis P., Sandoval-Cooper M.J., Thomas S.G., Yount R.A., Walsh M., Ploplis V.A., Castellino F.J. Early platelet dysfunction in a rodent model of blunt traumatic brain injury reflects the acute traumatic coagulopathy found in humans. *J. Neurotrauma.* 2014; 31 (4): 404-410. DOI: 10.1089/neu.2013.3089. PMID: 24040968
53. Lapetina E.G., Cuatrecasas P. Rapid inactivation of cyclooxygenase activity after stimulation of intact platelets. *Proc. Natl. Acad. Sci. USA.* 1979; 76 (1): 121-125. DOI: 10.1073/pnas.76.1.121. PMID: 218191
54. Wohlauer M.V., Moore E.E., Thomas S., Sauaia A., Evans E., Harr J., Silliman C.C., Ploplis V., Castellino F.J., Walsh M. Early platelet dysfunction: an unrecognized role in the acute coagulopathy of trauma. *J. Am. Coll. Surg.* 2012; 214 (5): 739-746. DOI: 10.1016/j.jamcollsurg.2012.01.050. PMID: 22520693
33. Mackman N. Tissue-specific hemostasis: role of tissue factor. *J. Thromb. Haemost.* 2008; 6 (2): 303-305. DOI: 10.1111/j.1538-7836.2007.02873.x. PMID: 18088348
34. Gando S. Disseminated intravascular coagulation in trauma patients. *Semin. Thromb. Hemost.* 2001; 27 (6): 585-592. DOI: 10.1055/s-2001-18864. PMID: 11740682
35. Reilly P, Bullock R. Head injury, pathophysiology and management. 2nd ed. Hodder Arnold; 2005: 129-130. ISBN 0340-80724-5
36. Matta B., Menon D., Turner J. Textbook of neuroanaesthesia and critical care. Chapter: Management of acute head injury. London: Greenwich Medical Media Ltd; 2000: 285-297. ISBN 1-900151-73-1
37. van der Sande J.J., Veltkamp J.J., Boekhout-Mussert R.J., Bouwhuis-Hoogerwerf M.L. Head injury and coagulation disorders. *J. Neurosurg.* 1978; 49 (3): 357-365. DOI: 10.3171/jns.1978.49.3.0357. PMID: 681997
38. Olson J.D., Kaufman H.H., Moake J., O'Gorman T.W., Hoots K., Wagner K., Brown C.K., Gildenberg P.L. The incidence and significance of hemostatic abnormalities in patients with head injuries. *Neurosurgery.* 1989; 24 (6): 825-832. DOI: 10.1097/00006123-198906000-00007. PMID: 2747858
39. Takahashi H., Urano T., Takada Y., Nagai N., Takada A. Fibrinolytic parameters as an admission prognostic marker of head injury in patients who talk and deteriorate. *J. Neurosurg.* 1997; 86 (5): 768-772. DOI: 10.3171/jns.1997.86.5.0768. PMID: 9126890
40. Morel N., Morel O., Petit L., Hugel B., Cochar J.F., Freyssinet J.M., Sztark F., Dabadie P. Generation of procoagulant microparticles in cerebrospinal fluid and peripheral blood after traumatic brain injury. *J. Trauma.* 2008; 64 (3): 698-704. DOI: 10.1097/TA.0b013e31816493ad. PMID: 18332810
41. Morel N., Morel O., Delabranche X., Jesel L., Sztark F., Dabadie P., Freyssinet J.M., Toti F. Microparticles during sepsis and trauma. A link between inflammation and thrombotic processes. *Ann. Fr. Anesth. Reanim.* 2006; 25 (9): 955-966. DOI: 10.1016/j.annfar.2006.04.013. PMID: 16926090
42. Reiningger A.J., Heijnen H.F., Schumann H., Specht H.M., Schramm W., Ruggeri Z.M. Mechanism of platelet adhesion to von Willebrand factor and microparticle formation under high shear stress. *Blood.* 2006; 107 (9): 3537-3545. DOI: 10.1182/blood-2005-02-0618. PMID: 16449527
43. Mooberry M.J., Key N.S. Microparticle analysis in disorders of hemostasis and thrombosis. *Cytometry A.* 2016; 89 (2): 111-122. DOI: 10.1002/cyto.a.22647. PMID: 25704723
44. Burnier L., Fontana P., Kwak B.R., Angelillo-Scherrer A. Cell-derived microparticles in haemostasis and vascular medicine. *Thromb. Haemost.* 2009; 101 (3): 439-451. DOI: 10.1160/TH08-08-0521. PMID: 19277403
45. Nekludov M., Mobarrez F., Gryth D., Bellander B.M., Wallen H. Formation of microparticles in the injured brain of patients with severe isolated traumatic brain injury. *J. Neurotrauma.* 2014; 31 (23): 1927-1933. DOI: 10.1089/neu.2013.3168. PMID: 24956150
46. Vikerfors A., Mobarrez F., Bremme K., Holmström M., Ågren A., Eelde A., Bruzelius M., Antovic A., Wallén H., Svenungsson E. Studies of microparticles in patients with the antiphospholipid syndrome (APS). *Lupus.* 2012; 21 (7): 802-805. DOI: 10.1177/0961203312437809. PMID: 22635239
47. Lustenberger T., Talving P., Kobayashi L., Inaba K., Lam L., Plurad D., Demetriades D. Time course of coagulopathy in isolated severe traumatic brain injury. *Injury.* 2010; 41 (9): 924-928. DOI: 10.1016/j.injury.2010.04.019. PMID: 20471013
48. Cortiana M., Zagara G., Fava S., Seveso M. Coagulation abnormalities in patients with head injury. *J. Neurosurg. Sci.* 1986; 30 (3): 133-138. PMID: 3783267
49. Kutcher M.E., Redick B.J., McCreery R.C., Crane I.M., Greenberg M.D., Cachola L.M., Nelson M.F., Cohen M.J. Characterization of platelet dysfunction after trauma. *J. Trauma Acute Care Surg.* 2012; 73 (1): 13-19. DOI: 10.1097/TA.0b013e318256deab. PMID: 22743367
50. Veht C.J., Minderhoud J.M., Sibinga C.T. Platelet aggregability in relation to impaired consciousness after head injury. *J. Clin. Pathol.* 1975; 28 (10): 814-820. DOI: 10.1136/jcp.28.10.814. PMID: 1214015
51. Saillant N.N., Sims C.A. Platelet dysfunction in injured patients. *Mol. Cell Ther.* 2014; 2: 37. DOI: 10.1186/s40591-014-0037-8. PMID: 26056601
52. Donahue D.L., Beck J., Fritz B., Davis P., Sandoval-Cooper M.J., Thomas S.G., Yount R.A., Walsh M., Ploplis V.A., Castellino F.J. Early platelet dysfunction in a rodent model of blunt traumatic brain injury reflects the acute traumatic coagulopathy found in humans. *J. Neurotrauma.* 2014; 31 (4): 404-410. DOI: 10.1089/neu.2013.3089. PMID: 24040968
53. Lapetina E.G., Cuatrecasas P. Rapid inactivation of cyclooxygenase activity after stimulation of intact platelets. *Proc. Natl. Acad. Sci. USA.* 1979; 76 (1): 121-125. DOI: 10.1073/pnas.76.1.121. PMID: 218191
54. Wohlauer M.V., Moore E.E., Thomas S., Sauaia A., Evans E., Harr J., Silliman C.C., Ploplis V., Castellino F.J., Walsh M. Early platelet dysfunction: an unrecognized role in the acute coagulopathy of trauma. *J. Am. Coll. Surg.* 2012; 214 (5): 739-746. DOI: 10.1016/j.jamcollsurg.2012.01.050. PMID: 22520693

55. Castellino F.J., Chapman M.P., Donahue D.L., Thomas S., Moore E.E., Wohlauer M.V., Fritz B., Yount R., Ploplis V., Davis P., Evans E., Walsh M. Traumatic brain injury causes platelet adenosine diphosphate and arachidonic acid receptor inhibition independent of hemorrhagic shock in humans and rats. *J. Trauma Acute Care Surg.* 2014; 76 (5): 1169–1176. DOI: 10.1097/TA.0000000000000216. PMID: 24747445
56. Davis P.K., Musunuru H., Walsh M., Cassidy R., Yount R., Losiniecki A., Moore E.E., Wohlauer M.V., Howard J., Ploplis V.A., Castellino F.J., Thomas S.G. Platelet dysfunction is an early marker for traumatic brain injury-induced coagulopathy. *Neurocrit. Care.* 2012; 18 (2): 201–208. DOI: 10.1007/s12028-012-9745-6. PMID: 22847397
57. Briggs A., Gates J.D., Kaufman R.M., Calahan C., Gormley W.B., Havens J.M. Platelet dysfunction and platelet transfusion in traumatic brain injury. *J. Surg. Res.* 2015; 193 (2): 802–806. DOI: 10.1016/j.jss.2014.08.016. PMID: 25218281
58. Joseph B., Aziz H., Zangbar B., Kulvatnyou N., Pandit V., O'Keefe T., Tang A., Wynne J., Friese R.S., Rhee P. Acquired coagulopathy of traumatic brain injury defied by routine laboratory tests: which laboratory values matter? *J. Trauma Acute Care Surg.* 2014; 76 (1): 121–125. DOI: 10.1097/TA.0b013e3182a9cc95. PMID: 24368366
59. Massaro A.M., Doerfler S., Nawalinski K., Michel B., Driscoll N., Ju C., Patel H., Quattrone F., Frangos S., Maloney-Wilensky E., Sean Grady M., Stein S.C., Kasner S.E., Kumar M.A. Thromboelastography defies late hypercoagulopathy after TBI: a pilot study. *Neurocrit. Care.* 2015; 22 (1): 45–51. DOI: 10.1007/s12028-014-0051-3. PMID: 25127903
60. Corps K.N., Roth T.L., McGavern D.B. Inflammation and neuroprotection in traumatic brain injury. *JAMA Neurol.* 2015; 72 (3): 355–362. DOI: 10.1001/jamaneurol.2014.3558. PMID: 25599342
61. Ramlackhansingh A.F., Brooks D.J., Greenwood R.J., Bose S.K., Turkheimer F.E., Kimmunen K.M., Gentleman S., Heckemann R.A., Gunanayagam K., Gelosa G., Sharp D.J. Inflammation after trauma: microglial activation and traumatic brain injury. *Ann. Neurol.* 2011; 70 (3): 374–383. DOI: 10.1002/ana.22455. PMID: 21710619
62. Ярилин А.А. Иммунология. М.: ГЭОТАР-Медиа; 2010: 93-96. ISBN 978-5-9704-1319-7
63. Russo M.V., McGavern D.B. Immune surveillance of the CNS following infection and injury. *Trends Immunol.* 2015; 36 (10): 637–650. DOI: 10.1016/j.it.2015.08.002. PMID: 26431941
64. Bianchi M.E. DAMPs, PAMPs and alarmins: all we need to know about danger. *J. Leukoc. Biol.* 2007; 81 (1): 1–5. DOI: 10.1189/jlb.0306164. PMID: 17032697
65. Morgan B.P. Mechanisms of tissue damage by the membrane attack complex of complement. *Complement Inflamm.* 1989; 6 (2): 104–111. DOI: 10.1159/000463082. PMID: 2656078
66. Martel C., Cointe S., Maurice P., Matar S., Ghitescu M., Théroux P., Bonnefoy A. Requirements for membrane attack complex formation and anaphylatoxins binding to collagen-activated platelets. *PLoS One.* 2011; 6 (4): e18812. DOI: 10.1371/journal.pone.0018812. PMID: 21526204
67. Morgan B.P. The membrane attack complex as an inflammatory trigger. *Immunobiology.* 2016; 221 (6): 747–751. DOI: 10.1016/j.imbio.2015.04.006. PMID: 25956457
68. Bellander B.M., von Holst H., Fredman P., Svensson M. Activation of the complement cascade and increase of clusterin in the brain following a cortical contusion in the adult rat. *J. Neurosurg.* 1996; 85 (3): 468–475. DOI: 10.3171/jns.1996.85.3.0468. PMID: 8751634
69. Bellander B.M., Singhrao S.K., Ohlsson M., Mattsson P., Svensson M. Complement activation in the human brain after traumatic head injury. *J. Neurotrauma.* 2001; 18 (12): 1295–1311. DOI: 10.1089/08977150152725605. PMID: 11780861
70. Stahel P.F., Morganti-Kossmann M.C., Kossmann T. The role of the complement system in traumatic brain injury. *Brain Res. Brain Res. Rev.* 1998; 27 (3): 243–256. DOI: 10.1016/S0165-0173(98)00015-0. PMID: 9729408
71. Rostami E., Davidsson J., Gyorgy A., Agoston D.V., Risling M., Bellander B.M. The terminal pathway of the complement system is activated in focal penetrating but not in mild diffuse traumatic brain injury. *J. Neurotrauma.* 2013; 30 (23): 1954–1965. DOI: 10.1089/neu.2012.2583. PMID: 23808389
72. Bellander B.M., Olafsson I.H., Ghatan P.H., Bro Skejo H.P., Hansson L.O., Wanecek M., Svensson M.A. Secondary insults following traumatic brain injury enhance complement activation in the human brain and release of the tissue damage marker S100B. *Acta Neurochir. (Wien).* 2011; 153 (1): 90–100. DOI: 10.1007/s00701-010-0737-z. PMID: 20686797
73. Christiaans S.C., Wagener B.M., Esmon C.T., Pittet J.F. Protein C and acute inflammation: a clinical and biological perspective. *Am. J. Physiol. Lung Cell Mol. Physiol.* 2013; 305 (7): L455–L466. DOI: 10.1152/ajplung.00093.2013. PMID: 23911436
74. Kushimoto S., Shibata Y., Yamamoto Y. Implications of fibrinogenolysis in patients with closed head injury. *J. Neurotrauma.* 2003; 20 (4): 357–363. DOI: 10.1089/089771503765172318. PMID: 12866815
75. Tian H.L., Chen H., Wu B.S., Cao H.L., Xu T., Hu J., Wang G., Gao W.W., Lin Z.K., Chen S.W. D-Dimer as a predictor of progressive hemorrhagic
55. Castellino F.J., Chapman M.P., Donahue D.L., Thomas S., Moore E.E., Wohlauer M.V., Fritz B., Yount R., Ploplis V., Davis P., Evans E., Walsh M. Traumatic brain injury causes platelet adenosine diphosphate and arachidonic acid receptor inhibition independent of hemorrhagic shock in humans and rats. *J. Trauma Acute Care Surg.* 2014; 76 (5): 1169–1176. DOI: 10.1097/TA.0000000000000216. PMID: 24747445
56. Davis P.K., Musunuru H., Walsh M., Cassidy R., Yount R., Losiniecki A., Moore E.E., Wohlauer M.V., Howard J., Ploplis V.A., Castellino F.J., Thomas S.G. Platelet dysfunction is an early marker for traumatic brain injury-induced coagulopathy. *Neurocrit. Care.* 2012; 18 (2): 201–208. DOI: 10.1007/s12028-012-9745-6. PMID: 22847397
57. Briggs A., Gates J.D., Kaufman R.M., Calahan C., Gormley W.B., Havens J.M. Platelet dysfunction and platelet transfusion in traumatic brain injury. *J. Surg. Res.* 2015; 193 (2): 802–806. DOI: 10.1016/j.jss.2014.08.016. PMID: 25218281
58. Joseph B., Aziz H., Zangbar B., Kulvatnyou N., Pandit V., O'Keefe T., Tang A., Wynne J., Friese R.S., Rhee P. Acquired coagulopathy of traumatic brain injury defied by routine laboratory tests: which laboratory values matter? *J. Trauma Acute Care Surg.* 2014; 76 (1): 121–125. DOI: 10.1097/TA.0b013e3182a9cc95. PMID: 24368366
59. Massaro A.M., Doerfler S., Nawalinski K., Michel B., Driscoll N., Ju C., Patel H., Quattrone F., Frangos S., Maloney-Wilensky E., Sean Grady M., Stein S.C., Kasner S.E., Kumar M.A. Thromboelastography defies late hypercoagulopathy after TBI: a pilot study. *Neurocrit. Care.* 2015; 22 (1): 45–51. DOI: 10.1007/s12028-014-0051-3. PMID: 25127903
60. Corps K.N., Roth T.L., McGavern D.B. Inflammation and neuroprotection in traumatic brain injury. *JAMA Neurol.* 2015; 72 (3): 355–362. DOI: 10.1001/jamaneurol.2014.3558. PMID: 25599342
61. Ramlackhansingh A.F., Brooks D.J., Greenwood R.J., Bose S.K., Turkheimer F.E., Kimmunen K.M., Gentleman S., Heckemann R.A., Gunanayagam K., Gelosa G., Sharp D.J. Inflammation after trauma: microglial activation and traumatic brain injury. *Ann. Neurol.* 2011; 70 (3): 374–383. DOI: 10.1002/ana.22455. PMID: 21710619
62. Ярилин А.А. Иммунология. Москва: ГЭОТАР-Медиа; 2010: 93-96. ISBN 978-5-9704-1319-7. [In Russ.]
63. Russo M.V., McGavern D.B. Immune surveillance of the CNS following infection and injury. *Trends Immunol.* 2015; 36 (10): 637–650. DOI: 10.1016/j.it.2015.08.002. PMID: 26431941
64. Bianchi M.E. DAMPs, PAMPs and alarmins: all we need to know about danger. *J. Leukoc. Biol.* 2007; 81 (1): 1–5. DOI: 10.1189/jlb.0306164. PMID: 17032697
65. Morgan B.P. Mechanisms of tissue damage by the membrane attack complex of complement. *Complement Inflamm.* 1989; 6 (2): 104–111. DOI: 10.1159/000463082. PMID: 2656078
66. Martel C., Cointe S., Maurice P., Matar S., Ghitescu M., Théroux P., Bonnefoy A. Requirements for membrane attack complex formation and anaphylatoxins binding to collagen-activated platelets. *PLoS One.* 2011; 6 (4): e18812. DOI: 10.1371/journal.pone.0018812. PMID: 21526204
67. Morgan B.P. The membrane attack complex as an inflammatory trigger. *Immunobiology.* 2016; 221 (6): 747–751. DOI: 10.1016/j.imbio.2015.04.006. PMID: 25956457
68. Bellander B.M., von Holst H., Fredman P., Svensson M. Activation of the complement cascade and increase of clusterin in the brain following a cortical contusion in the adult rat. *J. Neurosurg.* 1996; 85 (3): 468–475. DOI: 10.3171/jns.1996.85.3.0468. PMID: 8751634
69. Bellander B.M., Singhrao S.K., Ohlsson M., Mattsson P., Svensson M. Complement activation in the human brain after traumatic head injury. *J. Neurotrauma.* 2001; 18 (12): 1295–1311. DOI: 10.1089/08977150152725605. PMID: 11780861
70. Stahel P.F., Morganti-Kossmann M.C., Kossmann T. The role of the complement system in traumatic brain injury. *Brain Res. Brain Res. Rev.* 1998; 27 (3): 243–256. DOI: 10.1016/S0165-0173(98)00015-0. PMID: 9729408
71. Rostami E., Davidsson J., Gyorgy A., Agoston D.V., Risling M., Bellander B.M. The terminal pathway of the complement system is activated in focal penetrating but not in mild diffuse traumatic brain injury. *J. Neurotrauma.* 2013; 30 (23): 1954–1965. DOI: 10.1089/neu.2012.2583. PMID: 23808389
72. Bellander B.M., Olafsson I.H., Ghatan P.H., Bro Skejo H.P., Hansson L.O., Wanecek M., Svensson M.A. Secondary insults following traumatic brain injury enhance complement activation in the human brain and release of the tissue damage marker S100B. *Acta Neurochir. (Wien).* 2011; 153 (1): 90–100. DOI: 10.1007/s00701-010-0737-z. PMID: 20686797
73. Christiaans S.C., Wagener B.M., Esmon C.T., Pittet J.F. Protein C and acute inflammation: a clinical and biological perspective. *Am. J. Physiol. Lung Cell Mol. Physiol.* 2013; 305 (7): L455–L466. DOI: 10.1152/ajplung.00093.2013. PMID: 23911436
74. Kushimoto S., Shibata Y., Yamamoto Y. Implications of fibrinogenolysis in patients with closed head injury. *J. Neurotrauma.* 2003; 20 (4): 357–363. DOI: 10.1089/089771503765172318. PMID: 12866815
75. Tian H.L., Chen H., Wu B.S., Cao H.L., Xu T., Hu J., Wang G., Gao W.W., Lin Z.K., Chen S.W. D-Dimer as a predictor of progressive hemorrhagic

- injury in patients with traumatic brain injury: analysis of 194 cases. *Neurosurg. Rev.* 2010; 33 (3): 359-365. DOI: 10.1007/s10143-010-0251-z. PMID: 20349100
76. *Kushimoto S., Yamamoto Y., Shibata Y., Sato H., Koido Y.* Implications of excessive fibrinolysis and alpha(2)-plasmin inhibitor deficiency in patients with severe head injury. *Neurosurgery.* 2001; 49 (5): 1084-1089. DOI: 10.1097/00006123-200111000-00011. PMID: 11846901
77. *Auer L.* Disturbances of the coagulatory system in patients with severe cerebral trauma. I. *Acta Neurochir. (Wien).* 1978; 43 (1-2): 51-59. DOI: 10.1007/BF01809225. PMID: 707171
78. *Auer L.M., Ott E.* Disturbances of the coagulatory system in patients with severe cerebral trauma II. Platelet function. *Acta Neurochir. (Wien).* 1979; 49 (3-4): 219-226. DOI: 10.1007/BF01808961. PMID: 517179
79. *Touho H., Hirakawa K., Hino A., Karasawa J., Ohno Y.* Relationship between abnormalities of coagulation and fibrinolysis and postoperative intracranial hemorrhage in head injury. *Neurosurgery.* 1986; 19 (4): 523-531. DOI: 10.1227/00006123-198610000-00005. PMID: 3785592
80. *Crone K.R., Lee K.S., Kelly D.L.Jr.* Correlation of admission fibrin degradation products with outcome and respiratory failure in patients with severe head injury. *Neurosurgery.* 1987; 21 (4): 532-536. DOI: 10.1227/00006123-198710000-00015. PMID: 3683787
81. *Selladurai B.M., Vickneswaran M., Duraisamy S., Atan M.* Coagulopathy in acute head injury: a study of its role as a prognostic indicator. *Br. J. Neurosurg.* 1997; 11 (5): 398-404. DOI: 10.1080/02688699745880. PMID: 9474270
- injury in patients with traumatic brain injury: analysis of 194 cases. *Neurosurg. Rev.* 2010; 33 (3): 359-365. DOI: 10.1007/s10143-010-0251-z. PMID: 20349100
76. *Kushimoto S., Yamamoto Y., Shibata Y., Sato H., Koido Y.* Implications of excessive fibrinolysis and alpha(2)-plasmin inhibitor deficiency in patients with severe head injury. *Neurosurgery.* 2001; 49 (5): 1084-1089. DOI: 10.1097/00006123-200111000-00011. PMID: 11846901
77. *Auer L.* Disturbances of the coagulatory system in patients with severe cerebral trauma. I. *Acta Neurochir. (Wien).* 1978; 43 (1-2): 51-59. DOI: 10.1007/BF01809225. PMID: 707171
78. *Auer L.M., Ott E.* Disturbances of the coagulatory system in patients with severe cerebral trauma II. Platelet function. *Acta Neurochir. (Wien).* 1979; 49 (3-4): 219-226. DOI: 10.1007/BF01808961. PMID: 517179
79. *Touho H., Hirakawa K., Hino A., Karasawa J., Ohno Y.* Relationship between abnormalities of coagulation and fibrinolysis and postoperative intracranial hemorrhage in head injury. *Neurosurgery.* 1986; 19 (4): 523-531. DOI: 10.1227/00006123-198610000-00005. PMID: 3785592
80. *Crone K.R., Lee K.S., Kelly D.L.Jr.* Correlation of admission fibrin degradation products with outcome and respiratory failure in patients with severe head injury. *Neurosurgery.* 1987; 21 (4): 532-536. DOI: 10.1227/00006123-198710000-00015. PMID: 3683787
81. *Selladurai B.M., Vickneswaran M., Duraisamy S., Atan M.* Coagulopathy in acute head injury: a study of its role as a prognostic indicator. *Br. J. Neurosurg.* 1997; 11 (5): 398-404. DOI: 10.1080/02688699745880. PMID: 9474270

Поступила 09.07.18

Received 09.07.18

**Федеральное государственное бюджетное научное учреждение  
«Федеральный научно-клинический центр реаниматологии и реабилитологии»  
осуществляет набор на сертификационный цикл повышения квалификации врачей  
по специальности «Анестезиология и реаниматология» (144 ч)**

Стоимость обучения – 20000 рублей.

Начало цикла 5 ноября 2018 года.

По завершении обучения выдаются: сертификат специалиста и удостоверение о повышении квалификации.

Перечень документов для оформления договора на обучение:

**1. Для физических лиц:**

- паспорт;
- диплом об образовании;
- документ о первичной специализации (ординатура, интернатура, проф. переподготовка);
- сертификат специалиста;
- удостоверение о повышении квалификации за последние 5 лет;
- копия трудовой книжки, заверенная в отделе кадров (для совместителей – справка с места работы, для военных – послужной список).

**2. Для юридических лиц:**

- гарантийное письмо от руководителя учреждения с указанием реквизитов организации;
- паспорт;
- диплом об образовании;
- документ о первичной специализации (ординатура, интернатура, проф. переподготовка);
- сертификат специалиста;
- удостоверение о повышении квалификации за последние 5 лет;
- копия трудовой книжки, заверенная в отделе кадров (для совместителей – справка с места работы, для военных – послужной список).

Заявку на обучение направлять в организационно-методический отдел института высшего и дополнительного профессионального образования:

**107031, г. Москва, ул. Петровка, д. 25, стр. 2 «НИИ общей реаниматологии им. В. А. Неговского».**

**Тел./факс: (495) 650-96-77 • E-mail: or\_org@mail.ru**