

## СОВЕРШЕНСТВОВАНИЕ ДИАГНОСТИКИ И ЛЕЧЕНИЯ ОСТРОГО АППЕНДИЦИТА У БЕРЕМЕННЫХ

А. О. Османов, С.-М. А. Омаров, М. З. Загидов, А. М. Загидова, Р. М. Алиева

Дагестанская государственная медицинская академия, Махачкала

### Improving the Diagnosis and Treatment of Acute Appendicitis in Pregnant Women

A. O. Osmanov, S.-M. A. Omarov, M. Z. Zagidov, R. M. Aliyeva

Dagestan State Medical Academy, Makhachkala

**Цель исследования:** улучшение диагностики и результатов лечения острого аппендицита у беременных. **Материал и методы.** Осуществлялось наблюдение за 243 беременными, доставленными с диагнозом «острый аппендицит». Применялись клинические и лабораторные методы диагностики острого аппендицита. Оперировано 139 беременных, из них у 47 была выполнена лапаротомия, двухмоментная санация и дренирование брюшной полости по поводу разлитого гнойного перитонита. **Результаты исследования.** Разработан и внедрен в практику алгоритм диагностики острого аппендицита у беременных, способ определения электрического потенциала купола слепой кишки, позволяющий уточнить его локализацию, усовершенствована методика лапароскопии, внедрена методика длительной автономной стимуляции перистальтики кишечника, не влияющая на тонус матки у беременных. Для санации брюшной полости беременным с осложненным острым аппендицитом предложен коктейль, включающий антибиотики, действующий на различные виды микрофлоры. **Заключение.** Обследование беременных с подозрением на аппендицит по предложенному алгоритму позволяет исключить ошибки диагностики, уточнить показания к аппендэктомии, правильно выбрать доступ с помощью определения электрического потенциала купола слепой кишки, предупредить развитие перитонита введением в брюшную полость предложенного коктейля, содержащего антибиотики, осуществлять комплекс мер по дезинтоксикации и раннему восстановлению перистальтики кишечника, предотвратить антенатальную гибель плода. Летальность беременных с острым аппендицитом составила 0,7%. **Ключевые слова:** острый аппендицит беременных.

**Objective:** to improve the diagnosis of acute appendicitis and the results of its treatment in pregnant women. **Subjects and methods.** Two hundred and forty-three pregnant women sent with the diagnosis of acute appendicitis were followed up. Clinical and laboratory methods were used to diagnose acute appendicitis. One hundred and thirty-nine pregnant women were operated on, of them 47 underwent laparotomy, two-step abdominal sanitation, and drainage for general purulent peritonitis. **Results.** The authors have elaborated and introduced into practice a diagnostic algorithm for acute appendicitis in pregnant women, a procedure to estimate an electrical cecal cupula potential that allows its location to be specified, improved laparoscopic techniques, and introduced a procedure long-term autonomous intestinal motility stimulation, which fails to affect uterine tone in pregnant women. An antibiotic cocktail that has an effect on different types of the microflora has been proposed to sanitize the abdomen in pregnant women with complicated acute appendicitis. **Conclusion.** Examination of pregnant women with suspected appendicitis according to the proposed algorithm makes it possible to rule out diagnostic errors, to specify indications for appendectomy, to correctly choose an access, by estimating the electrical potential of the cecal cupula, to guard against the development of peritonitis, by administering the proposed antibiotic cocktail, to implement a package of measures for the detoxification and early recovery of intestinal motility, and to prevent antenatal fetal death. The mortality rates in pregnant women with acute appendicitis were 0.7%. **Key words:** acute appendicitis in pregnant women.

Острый аппендицит (ОА) — частое хирургическое заболевание у беременных [3, 4, 6]. Своевременная диагностика острого аппендицита актуальна и сложна.

Большая часть беременных с ОА госпитализируется и оперируется поздно с уже развившимися осложнениями. Нередки случаи непоказанных лапаротомий и аппендэктомий [5, 7, 15]. При беременности деструктивные формы аппендицита встречаются в 4 раза чаще [1, 4]. Это повышает внутриутробную смертность плода, составляющую при неосложненных формах ОА 1,5–3%, а осложненных — 26%. Материнская смер-

ность, составляющая 3,9–6,8%, достигает 30% при развитии осложнений [7, 8, 11, 14].

Целью работы явилось улучшение диагностики и результатов лечения ОА у беременных.

### Материал и методы

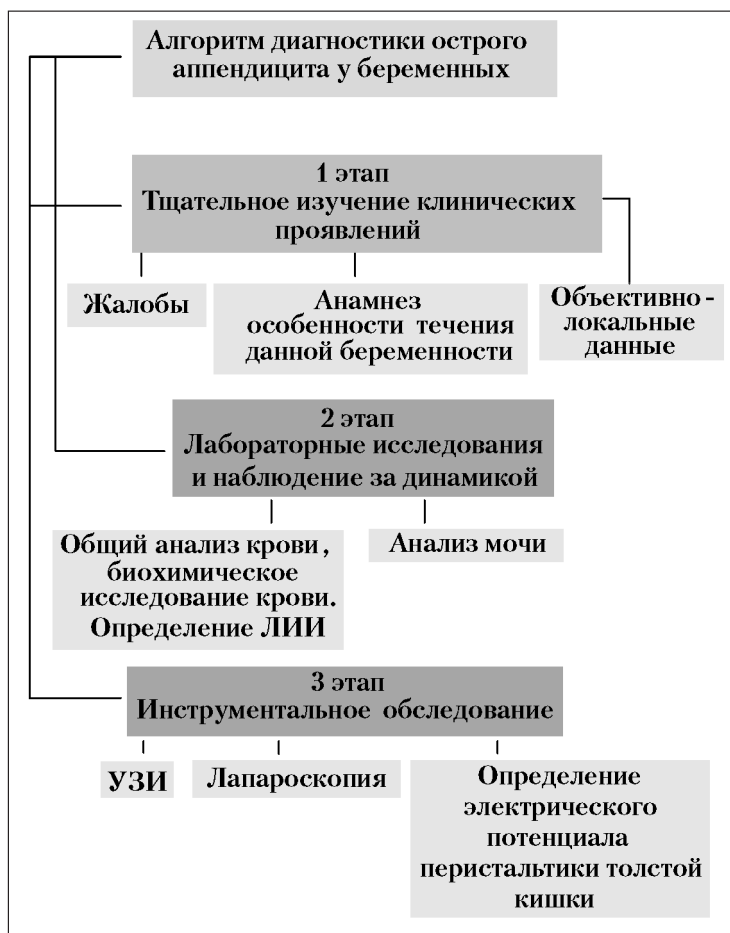
Наблюдение осуществлялось за 243 беременными женщинами, доставленными с диагнозом «острый аппендицит». Из них оперированы 139 беременных, у 47 была выполнена лапаротомия, двухмоментная санация и дренирование брюшной полости по поводу разлитого гнойного перитонита.

### Результаты и обсуждение

Нами разработан и внедрен в практику алгоритм диагностики острого аппендицита (схема), способ опре-

Адрес для корреспонденции (Correspondence to):

Загидов Мамед Загидович (Zagidov M. Z.)  
E-mail: zagidova@list.ru



Алгоритм диагностики острого аппендицита у беременных.

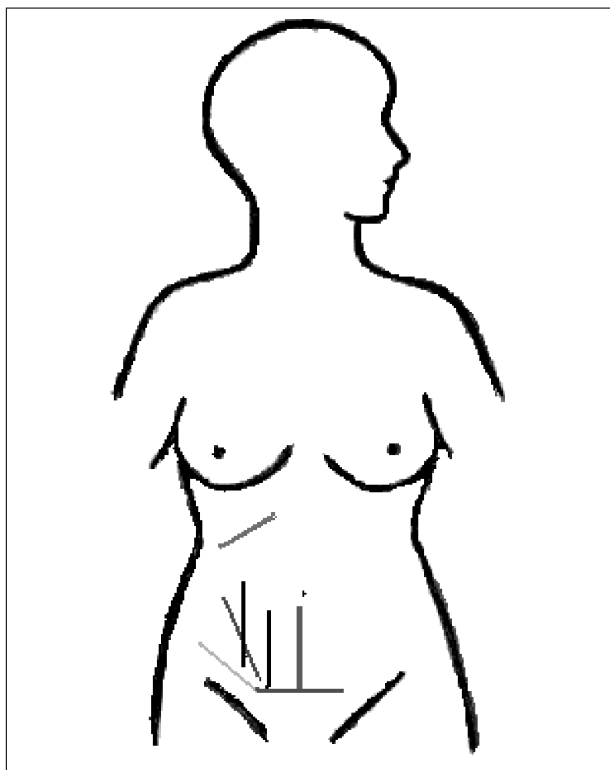


Рис. 1. Доступы при аппендэктомии у беременных.

деления электрического потенциала купола слепой кишки, позволяющий уточнить его состояние и локализацию, усовершенствована методика лапароскопии, внедрен метод длительной автономной стимуляции перистальтики кишечника, не влияющий на тонус матки при лечении ОА. Составлен и применен коктейль, действующий на все виды микрофлоры при санации брюшной полости беременным с осложненным ОА.

Первый этап диагностики острого аппендицита беременных (ОАБ) включает изучение жалоб, анамнеза, выявление локальных проявлений. Важно уточнить начальные признаки: наличие тошноты, рвоты, локализацию и характер болей, их иррадиацию.

При наличии болей внизу живота беременным надо принять положение Тренделенбурга, при котором червеобразный отросток перемещается вверх и меняется локализация болей. Определяется наличие симптомов Кумеля, Коуна, Шиловцева и Образцова и т. д. При сомнениях в диагнозе допустимо наблюдение за динамикой заболевания в течение 2–6 часов. При ОА боли прогрессируют, нарастает напряжение передней брюшной стенки и появляются начальные признаки инфицирования брюшной полости.

Вторым этапом обследования беременных с ОА являются лабораторные исследования: общий анализ крови и мочи выполняли всем беременным и определяли лейкоцитарный индекс интоксикации (ЛИИ) по упрощенной формуле В. К. Островского.

$$\text{ЛИИ} = \frac{\text{Плазмат. клетки} + \text{миелоциты} + \text{юнные} + \text{сегмент.} + \text{палочкоядерные}}{\text{Лимфоциты} + \text{моноциты} + \text{эозинофилы}}$$

Результаты исследования ЛИИ показали его повышение при прогрессировании воспаления.

В среднем ЛИИ при ОАБ возрастает до 3,7, что на 2,5 выше верхней границы нормы. Лабораторные исследования показали, что ОАБ сопровождается не просто лейкоцитозом, а повышением нейтрофильно-лимфоцитарного коэффициента. Биохимические показатели крови изучены у 75 (53%) беременных с осложненным ОА. Выявлены гипербилирубинемия, гипо- и диспротеинемия, повышение содержания мочевины, креатинина, возрастание активности АСТ, АЛТ и щелочной фосфатазы.

Третий этап — инструментальное обследование беременных с ОА. Выполнено УЗИ органов брюшной полости и мочеполовой системы у 140 (57,6%) беременных с ОА.

Визуализировать отросток удалось только у 19 женщин, из них у 7 выявлена полость с жидким содержимым, характерная для эмпиемы отростка, у 9 — отсут-

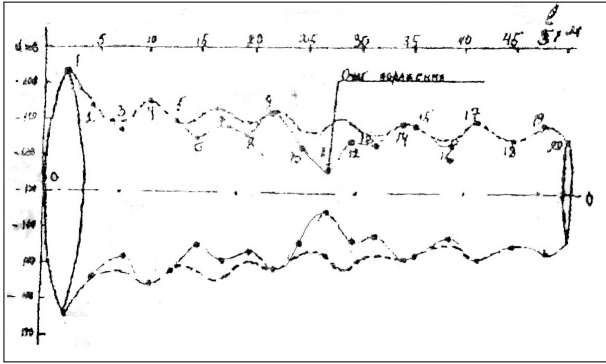


Рис. 2. Объемная модель электрического потенциала купола слепой кишки при типичном расположении.

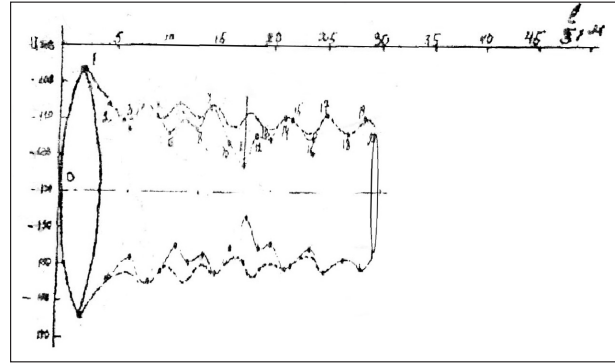


Рис. 3. Объемная модель электрического потенциала купола слепой кишки при смещении их вверх.

ствии перистальтики, у 3 — утолщение стенок отростка. Среди заболеваний, симулировавших ОА у беременных, ведущее место занимают болезни мочеполовой системы (МПС), выявленные у 36 беременных, на втором месте — заболевания органов гепатобилиарной системы (17) и желудочно-кишечного тракта (17), гениталий (8).

Лапараскопия у беременных — серьезная, дискуссионная и ответственная манипуляция. При этом развивается ацидоз, нарушающий метаболизм плода, а некоторые авторы [15, 16] указывают, что у 5% беременных она осложняется антенатальной гибелью плода. В связи с этим лапараскопию при ОА у беременных следует выполнять по следующим показаниям: при продолжающихся болях в животе неясной этиологии, не купируемых спазмолитиками, ненаркотическими анальгетиками, при характерных лабораторных данных, анамнезе и отсутствии местных проявлений аппендицита, когда трудно дифференцировать ОА и гинекологические заболевания, а также для установления состояния и расположения червеобразного отростка, органов брюшной полости, малого таза. Особенностью лапараскопии у беременных является то, что прокол в типичной точке Калька неприемлем, и его необходимо выполнять в безопасном месте между дном матки и мечевидным отростком.

Нами выполнена лапараскопия 25 беременным, из них в 1 триместре — 22 (88%) и во 2 триместре — 3 (12%). Лапараскопически ОА исключен у 12 (48%) и обнаружен у 13 (52%) беременных.

У 104 беременных диагноз АО был исключен. У 20 в приемном отделении на основании клинических данных, а у 84 после лабораторно-инструментального обследования.

Важно правильно выбрать доступ для аппендэктомии у беременных. Нами изучены особенности расположения правой половины толстой кишки у 100 женщин, которым выполнялась лапаротомия и ревизия органов брюшной полости. Установлено, что типичное ретроперитонеальное расположение части слепой и всей восходящей кишок, встречается только у 54 (54%). Поэтому смещение купола слепой кишки, червеобразного отростка предопределяет, соответственно, и различные доступы к ним (рис. 1).

Установить место расположения купола слепой кишки и отростка, меняющееся с ростом беременной матки, затруднительно. Это вынуждает искать эффективные способы распознавания их локализации. Локализацию и состояние купола слепой кишки возможно определить по биологически активным точкам (БАТ), распознаваемым в результате изменения электрического потенциала. Расположение и состояние стенок купола слепой кишки методом выявления электрического потенциала удалось определить у 36 беременных с ОА.

Объемная модель электрического потенциала купола слепой кишки при типичном расположении показана на рис. 1, при смещении их вверх — на рис. 2, при смещении вверх и вправо — на рис. 3. Результаты этих исследований с учетом локализации боли и защитной реакции передней стенки живота способствовали выбору точного доступа для проведения операции аппендэктомии у беременных.

Из 139 аппендэктомий у 15 (10,8%) выявлено катаральное воспаление, у 124 (89,2%) — флегмонозные и деструктивные формы аппендицита. У 47 беременных женщин они были осложнены перитонитом: разлитым — у 18 (12,9%), диффузным — у 29 (20,8%).

Ампутации матки удалось избежать применением двухмоментной санацией брюшной полости, завершаемой введением в брюшную полость предложенного нами коктейля, состоящего из 2 мл левометицина сукцината, 100 мл метрогила, 20 мл диоксида и 100 мл фурациллина, применяемого во время операции и в течение 3–5 дней после операции. Для эвакуации кишечного содержимого выполнялась назоэнтеральная интубация и автономная активация перистальтики путем введения стимуляторов через катетер, установленный в забрюшинном пространстве. После операции при отсутствии перистальтики применяли капсулу «АС ПЖКТ».

Внедрением алгоритма поэтапного обследования беременных, у которых развился острый аппендицит, удалось избежать диагностических ошибок и неоправданных лапаротомий с удалением неизмененного отростка, предотвратить антенатальную гибель плода (1,5–3% при неосложненных и 8–12% при деструктивных формах аппендицита). Материнская смертность, составляющая 3,4–6,8% при неосложненном

аппендиците у беременных и доходящая до 30% при осложненном ОА, снижена до 0,7%.

С учетом социальной значимости изучаемой проблемы [17–18] необходимы дальнейшие исследования, направленные на снижение материнской смертности.

## Заключение

Задачей лечения ОА у беременных является своевременная диагностика, уточнение показаний к оперативному вмешательству, правильный выбор доступа, устранение источника инфицирования матки, санация и адекватное дренирование брюшной полости. Обсле-

дование беременных, доставленных с подозрением на острый аппендицит по предложенному нами алгоритму, позволило исключить ошибки диагностики, уточнить показания к аппендэктомии, избежать неоправданных лапаротомий, правильно выбрать доступ к червеобразному отростку с использованием способа определения электрического потенциала купола слепой кишки, предотвратить развитие перитонита введением в брюшную полость предлагаемого коктейля во время операции и в послеоперационном периоде, проведением комплекса мер дезинтоксикации, ранним восстановлением перистальтики. Летальность беременных женщин, у которых развился острый перитонит, снижена до 0,7%.

## Литература

1. Кочнев О. С. Экстренная хирургия желудочно-кишечного тракта. Казань; 1984.
2. Коркан И. П. Лапароскопия в диагностике острого аппендицита у беременных женщин. *Хирургия*. 1992; 2: 63–66.
3. Кригер Д. Г., Федоров А. В., Воскресенский П. К. Острый аппендицит. М.: Медпрактика; 2002.
4. Кулик И. П., Седов В. М., Стрижельский В. В. Беременность и острый аппендицит. *Вестник хирургии им. И. И. Грекова*. 1998; 155 (3): 31–33.
5. Ротков И. Л. Диагностические и тактические ошибки при остром аппендиците. М.: Медицина; 1980.
6. Сивец Н. Острый аппендицит у беременных. Методические рекомендации. Минск; 2006.
7. Сажин В. П., Климов Д. Е., Сажин И. В., Юрищев В. А. Лапароскопическая аппендэктомия при беременности. *Хирургия*. 2009; 2: 12–15.
8. Серов В. Н., Стрижаков А. Н., Маркин С. А. Практическое акушерство. Руководство для врачей. М.: Медицина; 1997: 512.
9. Стрижаков А. Н., Баев О. Р., Черкезова Э. И. Беременность и острый аппендицит. *Вестн. Российской Ассоциации акушеров-гинекологов*. 1999; 1: 123–129.
10. Старкова Т. Г., Самойлова Ю. А., Стуклов В. И. Современный подход к ведению беременных с острым аппендицитом. Мат-лы 8-го Всерос. научн. форума «Мать и дитя». 3–6 октября 2006: 250–251.
11. Подзолкова Н. М., Семенова В. С. Актуальные вопросы акушерства и гинекологии. Стрижаков А. Н., Давыдов А. И., Белоцерковцева Л. Д. (ред.). Москва – Сургут; 1996: 123–128.
12. Утешев Н. С., Малугина Т. В., Богницкая Т. Н., Пахомова Г. В. Острый аппендицит. М.: Медицина; 1975.
13. Филли В. И., Элькин М. А. Скорая и неотложная хирургическая помощь в Ленинграде. Л.; 1978.
14. Curet M. J. Special problems in laparoscopic surgery. Previous abdominal surgery, obetrics, and pregnancy. *Surg. Clin. North. Am.* 2000; 80 (4): 1093–1110.
15. Al-Fozan H., Tulandi T. Safety and risks of laparoscopy in pregnancy. *Curr. Opin. Obstet. Gynecol.* 2002; 14 (4): 375–379.
16. Ueberrueck T., Koch A., Meyer L., Hinkel M., Gastingner I. Ninety-four appendectomies for suspected acute appendicitis during pregnancy. *World J. Surg.* 2004; 28 (5): 508–511.
17. Павлова Т. В., Петрухин В. А., Семькин А. Н. Терапия тяжелых гестозов при недоношенной беременности. *Общая реаниматология*. 2010; 6 (5): 22–25.
18. Шукевич Д. Л., Переделкин Д. К., Григорьев Е. В., Разумов А. С., Чурляев Ю. А., Шукевич Л. Е. Продолжительная заместительная почечная терапия при тяжелом акушерском сепсисе. *Общая реаниматология*. 2010; 6 (2): 21–24.
3. Kriger D. G., Fedorov A. V., Voskresenskiy P. K. Ostryy appenditsit. [Acute appendicitis]. Moscow: Medpraktika; 2002. [In Russ.]
4. Kulik I. P., Sedov V. M., Strizhelskiy V. V. Beremennost i ostryy appenditsit. [Pregnancy and acute appendicitis]. *Vestnik Khirurgii im. I. I. Grekova*. 1998; 155 (3): 31–33. [In Russ.]
5. Rotkov I. L. Diagnosticheskie i takticheskie oshibki pri ostrom appenditsite. [Diagnostic and tactic errors in acute appendicitis]. Moscow: Meditsina; 1980. [In Russ.]
6. Sivets N. Ostryy appenditsit u beremennykh. Metodicheskie rekomendatsii. [Acute appendicitis in pregnant women. Guidelines]. Minsk; 2006. [In Russ.]
7. Sazhin V. P., Klimov D. E., Sazhin I. V., Yurishchev V. A. Laparoskopicheskaya appendektomiya pri beremennosti. [Laparoscopic appendectomy in pregnancy]. *Khirurgiya*. 2009; 2: 12–15. [In Russ.]
8. Serov V. N., Strizhakov A. N., Markin S. A. Prakticheskoe akusherstvo. Rukovodstvo dlya vrachev. [Practical obstetrics. A guide for the physician]. Moscow: Meditsina; 1997: 512. [In Russ.]
9. Strizhakov A. N., Baev O. R., Cherkezova E. I. Beremennost i ostryy appenditsit. [Pregnancy and acute appendicitis]. *Vestnik Rossiyskoy Assotsiatsii Akusherov-Ginekologov*. 1999; 1: 123–129. [In Russ.]
10. Starkova T. G., Samoilova Yu. A., Stuklov V. I. Sovremennyy podkhod k vedeniyu beremennykh s ostrym appenditsitom. Mat-ly 8-go Vseros. nauchn. foruma «Mat i ditya». 3–6 oktyabrya 2006 g. [Current approach to managing pregnant women with acute appendicitis. Proceedings of the 8th All-Russian Scientific Forum «Mother and Child». October 3–6, 2006]. 2006: 250–251. [In Russ.]
11. Podzolkova N. M., Semenova V. S. Aktualnye voprosy akusherstva i ginekologii. Strizhakov A. N., Davydov A. I., Belotserkovtseva L. D. (red.). [Topical issues of obstetrics and gynecology. Strizhakov A. N., Davydov A. I., Belotserkovtseva L. D. (eds.)]. Moscow – Surgut; 1996: 123–128. [In Russ.]
12. Uteshev N. S., Malyugina T. V., Bognickaya T. N., Pakhomova G. V. Ostryy appenditsit. [Acute appendicitis]. Moscow: Meditsina; 1975. [In Russ.]
13. Filin V. I., Elkin M. A. Skoraya i neotlozhnaya khirurgicheskaya pomoshch v Leningrade. [Ambulance and emergency surgical care in Leningrad]. Leningrad; 1978. [In Russ.]
14. Curet M. J. Special problems in laparoscopic surgery. Previous abdominal surgery, obetrics, and pregnancy. *Surg. Clin. North. Am.* 2000; 80 (4): 1093–1110.
15. Al-Fozan H., Tulandi T. Safety and risks of laparoscopy in pregnancy. *Curr. Opin. Obstet. Gynecol.* 2002; 14 (4): 375–379.
16. Ueberrueck T., Koch A., Meyer L., Hinkel M., Gastingner I. Ninety-four appendectomies for suspected acute appendicitis during pregnancy. *World J. Surg.* 2004; 28 (5): 508–511.
17. Pavlova T. V., Petrukhin V. A., Semykin A. N. Terapiya tyazhelykh gestozov pri nedonoshennoy beremennosti. [Therapy for severe gestoses in incomplete pregnancy]. *Obshchaya Reanimatologiya*. 2010; 6 (5): 22–25. [In Russ.]
18. Shukevich D. L., Peredelkin D. K., Grigoryev E. V., Razumov A. S., Churlyayev Yu. A., Shukevich L. E. Prodolzhitelnaya zamestitelnaya pochechnaya terapiya pri tyazhelom akusherskom sepsise. [Continuous renal replacement therapy for severe obstetric sepsis]. *Obshchaya Reanimatologiya*. 2010; 6 (2): 21–24. [In Russ.]

## References

1. Kochnev O. S. Ekstrennaya khirurgiya zheludochno-kishechnogo trakta. [Emergency surgery of the gastrointestinal tract]. Kazan; 1984. [In Russ.]
2. Korcan I. P. Laparoskopiya v diagnostike ostrogo appenditsita u beremennykh zhenshchin. [Laparoscopy in the diagnosis of acute appendicitis in pregnant women]. *Khirurgiya*. 1992; 2: 63–66. [In Russ.]

Поступила 10.04.12