

Эффективность эндоскопической аппликации раствора человеческого коллагена I типа при лечении ингаляционной травмы

И. Е. Галанкина, А. В. Макаров, А. В. Миронов, С. В. Смирнов,
Н. В. Боровкова, И. Н. Пономарев, А. М. Гасанов

НИИ скорой помощи им. Н. В. Склифосовского,
Россия, 129090, г. Москва, Большая Сухаревская пл., д. 3

Effectiveness of Endoscopic Application of Type I Human Collagen Solution in Treatment of Inhalation Injury

Irina E. Galankina, Alexey V. Makarov, Andrey V. Mironov, Sergey V. Smirnov,
Natalia V. Borovkova, Ivan N. Ponomarev, Ali M. Gasanov

N.V. Sklifosovsky Research Institute of Emergency Medicine,
3 Bolshaya Sukharevskaya Square, 129090 Moscow, Russia

Целью исследования — определение морфологических особенностей течения процесса репарации слизистой оболочки трахеи и бронхов при применении санационной бронхоскопии с аппликацией раствора коллагена I типа человека у пациентов с ингаляционной травмой (ИТ).

Материалы и методы. В открытое рандомизированное проспективное исследование включили 59 пациентов с ИТ 2–3-й степени тяжести по классификации Ю. В. Синева и А. Ю. Скрипаля. Основную группу составили 29 человек. Им выполняли санационную бронхоскопию с аппликацией раствора коллагена I типа человека на эрозивно-язвенные повреждения слизистой оболочки. В группу сравнения вошли 30 пациентов, которым санационную бронхоскопию выполняли в соответствии со стандартами оказания медицинской помощи. С целью оценки морфологической динамики течения процесса репарации слизистой оболочки выполняли морфологическое исследование биопсийного материала, полученного в ходе эндоскопических исследований. Раствор для применения готовили в соответствии с ранее разработанным способом (патент РФ на изобретение № RU 2591544 C1) из коллагена I типа человека, полученного из связок и сухожилий методом кислотной экстракции.

Результаты. У пациентов с ИТ 2-й степени при использовании аппликации коллагена I типа человека полная эпителизация слизистой оболочки трахеи и бронхов происходила достоверно раньше (4 (3; 7) сутки), чем без его нанесения (7 (4; 9) сутки) ($n=15$ и $n=21$ соответственно; $U=49,5$; $p=0,0004$). При ИТ 3-й степени покрытие язв слизистой оболочки трахеобронхального дерева раствором коллагена также достоверно сокращало сроки эпителизации в среднем до 8 (7; 10) суток, в то время как при выполнении стандартной санационной бронхоскопии данный период составлял 17 (12; 22) суток ($n=14$ и $n=9$ соответственно; $U=1$; $p=0,0001$). Динамика морфологической картины у пациентов основной группы характеризовалась отсутствием признаков гнойного воспаления, ранним появлением макрофагов и лимфоцитов, наплывом одноядерного эпителия по коллагену I типа человека, в то время как у группы сравнения отмечалось выраженное гнойное воспаление, проявляющееся инфильтрация полиморфноядерными лейкоцитами.

Заключение. Санационная бронхоскопия с одномоментным закрытием поврежденных участков слизистой оболочки раствором коллагена I типа человека сопровождается купированием воспалительного процесса, что подтверждается на основании морфологических исследований.

Ключевые слова: ингаляционная травма; бронхоскопия; репарация; коллаген I типа человека

The purpose of the study was to determine the morphological characteristics of the repair process of the tracheal and bronchial mucosa after sanitation bronchoscopy using type I human collagen solution in patients with an inhalation injury (II).

Materials and methods. An open-label, randomized, prospective study included 59 patients with inhalation injury (2–3 severity degree according to the classification of Yu. V. Sinev and A. Yu. Skripal'. The main group consisted of 29 patients. They underwent a sanitation bronchoscopy using type I human collagen solution applied onto erosive and ulcerative lesions of the mucous membrane. The reference group consisted of 30 patients who underwent sanitation bronchoscopy in accordance with the standards of medical care. In order to assess the morphological dynamics of the repair process of the mucous membrane, a morphological study of the biopate obtained during endoscopic studies was carried out. The solution for the application was prepared by acid extraction of type I human collagen from ligaments and tendons as described earlier (Russian Federation invention patent No. RU 2591544 C1).

Адресс для корреспонденции:

Алексей Макаров
E-mail: AVMakarov21021@mail.ru

Correspondence to:

Alexey V. Makarov
E-mail: AVMakarov21021@mail.ru

Results. Complete epithelization of the tracheal and bronchial mucosa occurred significantly earlier (4 (3; 7) days) in patients with the 2nd degree inhalation injury when using type I collagen application, than in those without the application (7 (4; 9) days) ($n=15$ and $n=21$ respectively; $U=49.5$; $P=0.0004$). In the case of the 3rd degree inhalation injury, coating of ulcers of the tracheobronchial tree mucosa with the collagen solution also significantly reduced the epithelization period on average to 8 (7; 10) days, while after the standard sanitation bronchoscopy, this period was 17 (12; 22) days ($n=14$ and $n=9$ respectively; $U=1$; $P=0.0001$). The morphological changes in patients of the main group were characterized by the absence of signs of a purulent inflammation, early appearance of macrophages and lymphocytes, and covering of type I collagen by simple cuboidal epithelium, while in the reference group, there was a severe purulent inflammation manifested by polymorphonuclear leukocyte infiltration.

Conclusion. The sanitation bronchoscopy with simultaneous closure of the damaged areas of the mucous membrane with the type I human collagen solution results in relief of the inflammatory process which is confirmed by morphological studies.

Keywords: *inhalation injury; bronchoscopy; repair; type I human collagen*

DOI:10.15360/1813-9779-2018-3-4-14

Введение

Ингаляционная травма (ИТ) нередко сопровождается и часто утяжеляет течение ожоговой болезни [1–4]. Несмотря на развитие современных методов интенсивной терапии, проблема лечения ИТ остается актуальной [5, 6]. По данным НИИ СП им. Н. В. Склифосовского доля изолированной ИТ в последние годы остается высокой и составляет 14,3–17,5%, при этом летальность достигает 21,4%.

Течение ИТ определяется степенью выраженности ожогового трахеобронхита, который, в свою очередь, характеризуется глубиной и распространенностью повреждения слизистой оболочки дыхательных путей. Золотым стандартом диагностики ИТ является бронхоскопия [7–9]. В НИИ СП им. Н. В. Склифосовского Ю. В. Синевым и А. Ю. Скрипалем была разработана и внедрена эндоскопическая классификация ИТ на основании глубины повреждения слизистой оболочки трахеи и бронхов согласно которой первой степени ИТ соответствует катаральное повреждение слизистой оболочки трахеобронхиального дерева (ТБД), второй — эрозивное, третьей — язвенное, четвертой — некротические изменения слизистой оболочки трахеи и бронхов [10].

Морфологическое исследование биопсийного материала, полученного во время бронхоскопии, позволяет объективно оценить глубину и распространенность повреждения слизистой оболочки ТБД, а также степень выраженности репаративных процессов в слизистой оболочке и динамику их течения [11, 12]. По результатам морфологических исследований динамика ожогового трахеобронхита характеризуется затяжным течением с преобладанием выраженного гнойного воспаления, а также длительной репарацией поврежденной слизистой оболочки [13, 14].

Наиболее распространенным и хорошо зарекомендовавшим себя методом эндоскопического лечения больных с ИТ является санационная бронхоскопия, которая позволяет удалить из просвета ТБД гнойно-некротический экссудат, фибрин,

Introduction

An inhalation trauma (II) often accompanies and aggravates the course of the burn disease [1–4]. Despite the development of modern methods of the intensive therapy, the problem of its treatment is still urgent [5, 6]. According to data obtained in the N. V. Sklifosovsky Institute, the percentage of an isolated inhalation injury has been high over recent years and is equal to 14.3–17.5%; at that, the mortality rate reaches 21.4%.

The course of the inhalation injury depends on the severity of burn tracheobronchitis, which, in turn, is characterized by the depth and the extent of damage to the mucous membrane of the respiratory tract. A bronchoscopy is the gold standard of II diagnostics [7–9]. In the N. B. Sklifosovsky Institute, Yu. V. Sinev and A. Yu. Skripal' developed and implemented the endoscopic classification of the inhalation injury based on the depth of damage of the mucous membrane of the trachea and bronchi according to which the first degree II corresponds to the catarrhal damage of the mucous membrane of the tracheobronchial tree (TBT), the second degree corresponds to erosive, the third degree to ulcerative, and the fourth degree to necrotic changes in the mucous membrane of the trachea and bronchi [10].

A morphological study of the biopate obtained during bronchoscopy allows to objectively assess the depth and the extent of damage of the TBT mucous membrane, as well as the degree of repair processes in the mucosa and the dynamics of their course [11, 12]. According to the results of morphological studies, the dynamics of burn tracheobronchitis is characterized by a prolonged course of the disease with a predominance of pronounced purulent inflammation, as well as long-term repair of the damaged mucosa [13, 14].

A sanitation bronchoscopy is the most common and well-proven method of endoscopic treatment of patients with inhalation injury, which allows to remove purulent necrotic exudate, fibrin, soot, and combustion products from the TBT lumen while compensating the impaired drainage function of the bronchi [15–18]. At the same time, special attention in the treatment of burn tracheobronchitis should be

Таблица 1. Распределение пациентов по степени тяжести ингаляционной травмы.
Table 1. Distribution of patients according to the severity of the inhalation injury.

Severity of the inhalation injury	Groups		Total
	Main	Reference	
2 nd	15	21	36
3 rd	14	9	23
Total	29	30	59

Примечание. Severity of the inhalation injury — степень тяжести ингаляционной травмы; Groups — группы; Main — основная; Reference — сравнения; Total — всего.

копоть и продукты горения, компенсируя нарушенную дренажную функцию бронхов [15–18]. При этом важное значение в лечении ожогового трахеобронхита необходимо уделить методам стимуляции процессов репарации поврежденной слизистой оболочки. Перспективным направлением в ускорении заживления ожогов кожи является применение коллагена 1 типа человека [19, 20].

Цель исследования — определение морфологических особенностей течения процесса репарации слизистой оболочки трахеи и бронхов при применении санационной бронхоскопии с аппликацией раствора коллагена I типа человека у пациентов с ИТ.

Материал и методы

Исследовательскую работу провели на базе отделений острых термических поражений, неотложных эндоскопических исследований, лаборатории трансплантации клеток и иммунотипирования, отдела патологической анатомии, отделения консервирования тканей и производства трансплантатов НИИ скорой помощи им. Н. В. Склифосовского на основании одобрения этического комитета и ученого совета.

В открытое рандомизированное проспективное исследование включили 59 пациентов с ИТ 2–3-й степени тяжести по классификации Ю. В. Синева и А. Ю. Скрипаля. Распределение пациентов по степени тяжести ИТ представили в таблице. Основную группу составили 29 человек (12 мужчин и 17 женщин). Их возраст варьировал от 20 до 89 лет. В группу сравнения вошли 30 пациентов (20 мужчин и 10 женщин). Их возраст варьировал от 26 до 90 лет. Исследованные группы не имели достоверных различий по числу пациентов, их возрасту ($p=0,163$, U -критерий Манна-Уитни), гендерной принадлежности ($p=0,0692$, точный критерий Фишера), тяжести поражения слизистой оболочки трахеи и бронхов ($p=0,187$; точный критерий Фишера).

Всем пациентам с первых дней после травмы ежедневно проводили санационную бронхоскопию в соответствии со стандартом оказания медицинской помощи: через естественные дыхательные пути (под местной анестезией раствора лидокаина) или через интубационную трубку (под внутривенной седацией) с помощью гибких бронхоскопов фирмы Olympus BF 1T60, P180 и Q180. Санацию просвета ТБД выполняли 0,01% раствором диоксида или мирамистина. У пациентов основной группы копоть со слизистой оболочки удаляли более тщательно, в том числе механическим воздействием дистального конца эндоскопа и эндоскопических щипцов, чтобы в максимально короткие сроки подготовить дно дефектов для

paid to methods of stimulation of repair processes of the damaged mucosa. The use of type 1 human collagen is a promising method in boosting the healing of skin burns [19, 20].

The purpose of the study was to determine the morphological characteristics of the repair process of the tracheal and bronchial mucosa after sanitation bronchoscopy using type I human collagen solution in patients with an inhalation injury.

Materials and Methods

The research was carried out on the basis of the acute thermal injury units, departments of emergency endoscopic studies, the laboratory of cell transplantation and immunotyping, the department of pathological anatomy, the department of tissue preservation and production of transplants of the N.V. Sklifosovsky First Aid Scientific Research Institute, after approval by the Ethics Committee and the Academic Council.

An open-label, randomized, prospective study included 59 patients with inhalation injury (2–3 severity degree according to the classification of Yu. V. Sinev and A. Yu. Skripal'. The distribution of patients according to the severity of the inhalation injury is presented in Table 1 below. The main group consisted of 29 patients (12 men and 17 women). Their age ranged from 20 to 89 years. The reference group included 30 patients (20 men and 10 women). Their age ranged from 26 to 90 years. The study groups did not have significant differences in the number of patients, their age ($P=0.163$, Mann-Whitney U -test), gender ($P=0.0692$, Fisher's exact test), and the severity of tracheal and bronchial mucosal lesions ($P=0.187$; Fisher's exact test).

All patients underwent daily sanitation bronchoscopy in accordance with the standards of medical care starting with the first days after the injury: through the respiratory tract (under local anesthesia with lidocaine solution) or through an intubation tube (under intravenous sedation) using flexible bronchoscopes BF 1T60, P180, and Q180 manufactured by Olympus. The sanitation of the TBT lumen was performed using 0.01% dioxidine or miramistin solution. In patients of the main group, the soot was removed more carefully from the mucosa, including the mechanical effect of the distal end of the endoscope and endoscopic forceps, in order to prepare the bottom of the lesions for the application of the prepared type 1 human collagen solution as soon as possible. The prepared solution of type I human collagen was applied by means of a catheter onto the damaged areas of the mucous membrane purified from soot, fibrin and purulent-necrotic detritus. The volume of the collagen solution applied depended on the severity and area of the damage and was equal to 2–4 ml. On the 2nd and 3rd day after the application of collagen in the absence of visual endoscopic signs

нанесения подготовленного раствора коллагена I типа человека. На поврежденные участки слизистой оболочки, очищенные от копоти, фибрина и гнойно-некротического детрита, с помощью катетера наносили подготовленный раствор коллагена I типа человека. Объем используемого раствора коллагена зависел от тяжести и распространенности повреждений и составлял 2–4 мл. На 2–3-е сутки после применения коллагена в случае отсутствия визуальных эндоскопических признаков эпителизации повреждений выполняли повторное нанесение раствора коллагена.

Раствор для применения готовили из коллагена I типа человека, полученного из связок и сухожилий методом кислотной экстракции. Весь биоматериал соответствовал критериям инфекционной и токсикологической безопасности. Приготовление раствора осуществляли в соответствии с ранее разработанным способом (патент РФ на изобретение № RU 2591544 C1). Для обеспечения прохождения через катетер коллаген разводили водным 0,01% раствором хлоргексидина. С целью обеспечения возможности контроля распределения и фиксации препарата его окрашивали 0,2% водным раствором бриллиантового зеленого. Полученную композицию стерилизовали УФ-лучами в течение 60 минут.

Течение раневого процесса оценивали на основании морфологических исследований серии биоптатов из краев дефектов, выполненных в разные сроки течения ИТ. У всех пациентов забор биопсийного материала осуществляли в первые сутки после травмы для подтверждения данных эндоскопического исследования. У пациентов основной группы последующий забор биопсийного материала производился непосредственно перед нанесением раствора коллагена I типа человека, затем через каждые 2–3 дня до эндоскопически подтвержденной полной эпителизации слизистой оболочки. У пациентов группы сравнения биопсию слизистой оболочки производили после санационной бронхоскопии и удалении копоти и затем также через каждые 2–3 дня до полной эпителизации слизистой оболочки.

Биоматериал фиксировали 70% этиловым спиртом, после чего подвергали стандартной процедуре изготовления парафиновых гистологических препаратов. Окрашивание готовых микросрезов проводили гематоксилином и эозином, ШИФФ-реактивом, по Ван Гизону.

Статистическую обработку данных проводили с определением медианы и ее квартилей. Достоверность различий одноименных показателей между несвязанными выборками определяли при помощи *U*-критерия Манна–Уитни, точного критерия Фишера.

Результаты и обсуждение

Эндоскопическая картина после первичной санационной бронхоскопии у пациентов с ИТ 2-й степени характеризовалась наличием умеренного количества слизистого секрета с примесью копоти в просвете трахеи и бронхов, множественных очагов копоти до 0,2–0,4 см в диаметре на слизистой оболочке трахеи и бронхов, местами сливными. Очаги копоти были фиксированы к слизистой оболочке и частично удалялись при санации. В результате на слизистой оболочке визуализировали ост-

of lesion epithelialization, the application of collagen solution was repeated.

The solution for the application was prepared from type I human collagen obtained from ligaments and tendons by acid extraction. All biological material met the criteria of infectious and toxicological safety. The solution was prepared in accordance with the method developed earlier (Russian Federation invention patent No. RU 2591544 C1). To ensure the passage through the catheter, collagen was diluted with a 0.01% aqueous solution of chlorhexidine. In order to ensure the monitoring of the distribution and fixation of the drug, it was stained with 0.2% aqueous solution of diamond green. The resulting composition was sterilized by UV rays for 60 minutes.

The course of the wound process was evaluated on the basis of morphological studies of a series of bioplates taken from the edges of the lesions at different time points of the inhalation injury. In all patients, the bioplate was sampled on the first day after the injury to confirm the endoscopic data. In patients of the main group, the subsequent sampling of the bioplate was performed immediately before the application of the type I human collagen solution, then every 2–3 days until the complete epithelialization of the mucous membrane was confirmed by endoscopy. In patients of the reference group, mucosal biopsy was performed after sanitation bronchoscopy and removal of soot and then also every 2–3 days till the complete epithelialization of the mucosa.

The biological material was fixed with 70% ethyl alcohol and then was exposed to the standard procedure of production of paraffin histological preparations. Finished microscopic sections were stained with hematoxylin and eosin, SCHIFF reagent, and Van Gieson's stain.

Statistical data processing was performed with calculations of the median and its quartiles. The significance of differences of the homonymous parameters between unrelated samples was determined using the Mann–Whitney *U*-test and Fisher's exact test.

Results and Discussion

The endoscopic pattern after the primary sanitation bronchoscopy in patients with the 2nd degree inhalation injury was characterized by the presence of a moderate amount of mucosal secretions with an admixture of soot in the lumen of the trachea and bronchi, multiple foci of soot up to 0.2–0.4 cm in diameter on the mucous membrane of the trachea and bronchi, sometimes confluent ones. Foci of soot were fixed to the mucous membrane and partially removed during the sanitation. As a result, acute erosion with a clean bottom was visualized on the mucous membrane. The morphological study demonstrated the similar changes in the form of focal exfoliation of the surface epithelium with covering of lesions with fibrin. The obtained data correspond to the 2nd degree inhalation injury.

In patients of the main group with the 2nd degree inhalation injury, it was possible to completely remove soot from the mucous membrane of the trachea and bronchi using the distal end of the endoscope and endoscopic forceps as early as during the primary sanitation bronchoscopy. Immediately after removal of the soot, the type I collagen solution was applied onto the

рые эрозии с чистым дном. Морфологическое исследование позволило выявить однотипные изменения в виде очагового слущивания поверхностного эпителия с прикрытием дефектов фибрином. Полученные данные соответствуют классификации ИТ 2-й степени.

У пациентов основной группы при ИТ 2-й степени удавалось полностью удалить копоть со слизистой оболочки трахеи и бронхов с помощью дистального конца эндоскопа и эндоскопических щипцов уже при первичной санационной бронхоскопии. Сразу же после удаления копоти наносили раствор коллагена I типа на чистое дно эрозий слизистой оболочки. За счет красителя, включенного в состав раствора, нанесенный коллаген четко визуализировали на поверхности дефектов. Каким-либо осложнений при проведении этой процедуры не отметили.

У пациентов основной группы при ИТ 2-й степени на 3-4-е сутки после травмы эндоскопическая картина характеризовалась существенным снижением количества эрозий, слизистая оболочка была ярко или умеренно гиперемированой, отек уменьшался.

У пациентов группы сравнения копоть удавалось удалить только на 3-4 сутки после травмы. Слизистая оболочка трахеи и бронхов была ярко гиперемирована, умеренно отечная, с множественными острыми эрозиями овальной или округлой формы размером до 0,2–0,3 см в диаметре, покрытыми светлым фибрином, который к 5–6 суткам становился более массивным.

При морфологическом исследовании на 3–4-е сутки после травмы в основной группе выявили, что дно эрозий покрыто фибрином и аллогенным коллагеном, вокруг которого определили макрофагальную и лимфоцитарную инфильтрацию при отсутствии признаков гнойного воспаления. В отличие от этого в группе сравнения дно эрозий было покрыто массивными наложениями фибрина, нередко выявляли частицы копоти, а слизистая оболочка трахеи и бронхов была густо инфильтрирована полиморфно-ядерными лейкоцитами.

У пациентов основной группы отек и гиперемия слизистой оболочки существенно снижались, а эрозии полностью эпителизировались на 3–7-е сутки после травмы, в то время как в группе сравнения проявления гнойного трахеобронхита сохранялись в течение 2-х недель, а признаки эпителизации эрозий отмечали к 9-м суткам.

Таким образом у пациентов основной группы с ИТ 2-й степени на 3–4-е сутки отмечали выраженное изменение морфологической картины, характеризовавшееся макрофагальной и лимфоцитарной инфильтрацией слизистой оболочки, в то время как у пациентов группы сравнения отмечали нарастание и прогрессирование признаков гнойного воспаления. Сроки эпителизации эрозий слизистой оболочки у пациентов основной группы

clean bottom of erosion of the mucous membrane. Due to the stain included in the solution, the applied collagen was clearly visualized on the surface of the lesions. No complications were observed during this procedure.

In patients of the main group with the 2nd degree inhalation injury, on the 3rd and 4th day after the injury, the endoscopic pattern was characterized by a significant decrease in the number of erosions, the mucous membrane was bright or moderately hyperemic, and the swelling decreased.

In patients of the reference group, soot was removed only by days 3 and 4 after the injury. The mucous membrane of the trachea and bronchi was brightly hyperemic, moderately edematous, with multiple acute erosions of oval or round shape up to 0.2–0.3 cm in diameter, covered with light fibrin, which became more massive by days 5 and 6.

A morphological study performed on the 3rd and 4th day after the injury in the main group demonstrated that the bottom of erosion is covered with fibrin and allogeneic collagen, around which macrophage and lymphocytic infiltration was determined in the absence of signs of purulent inflammation. In contrast, in the reference group, the bottom of erosion was covered with massive fibrin overlays, soot particles were often detected, and the mucous membrane of the trachea and bronchi was densely infiltrated with polymorphonuclear leukocytes.

In the patients of the main group, edema and hyperemia of the mucous membrane were significantly reduced, and erosion was completely epithelized on days 3–7 after the injury, while in the reference group, the manifestations of purulent tracheobronchitis persisted for 2 weeks, and signs of epithelization of erosions were noted by the 9th day.

Therefore, in patients of the main group with the 2nd degree inhalation injury, a marked change in the morphological pattern was observed on the 3rd and 4th day, characterized by macrophage and lymphocytic infiltration of the mucous membrane, while in patients of the reference group there was a progression and worsening of signs of purulent inflammation. The period of the epithelization of mucosal erosions in patients of the main group decreased from 9 to 3–7 days as compared to the comparison group.

In the primary endoscopic study of all patients with 3rd degree inhalation injury, there was no secretion in the lumen of the trachea and bronchi. The mucosa of the trachea and bronchi were dry, pale, moderately swollen and covered with circular confluent deposits of tightly fixed soot, which virtually could not be removed during the sanitation bronchoscopy (Fig. 1). The morphological study demonstrated that the layers of fibrin and soot covered the bottom of ulcers. In the bottom of the lesions, mucus-producing glands were detected, which indicated a large depth of damage to the bronchial wall.

In patients of the main group with the 3rd degree inhalation injury, soot was mechanically removed as

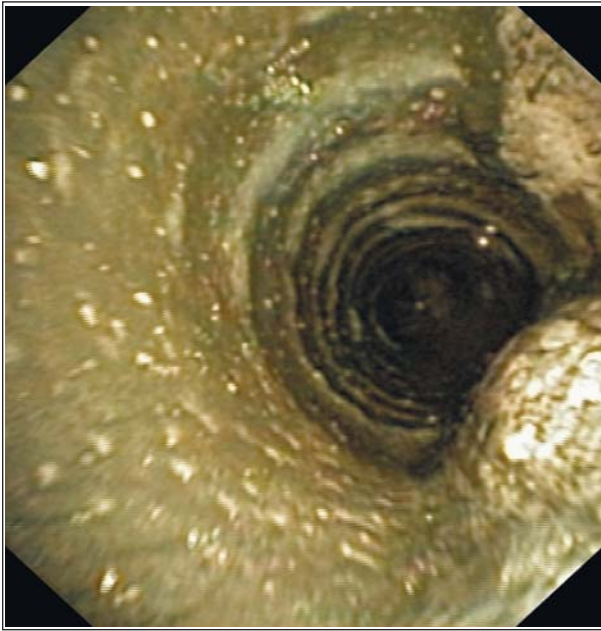


Рис. 1. Эндоскопическая картина язвенного трахеобронхита при ИТ 3-й степени (1-е сутки)

Fig. 1. Endoscopic pattern of ulcerative tracheobronchitis in the 3rd degree inhalation injury (1st day)

Note. Confluent deposits of tightly fixed sputum on the mucous membrane of the trachea.

Примечание. Сливные наложения плотно фиксированной копоты на слизистой оболочке трахеи.

сократилась с 9-и до 3–7-и суток по сравнению с группой сравнения.

При первичном эндоскопическом исследовании у всех пациентов с ИТ 3-й степени в просвете трахеи и бронхов секрета не было. Слизистая трахеи и бронхов была «сухая», бледная, умеренно отечная, покрыта сливными циркулярными наложениями плотно фиксированной копоты, которая практически не поддавалась удалению во время санационной бронхоскопии (рис. 1) При морфологическом исследовании пласты фибрина и копоты прикрывали дно язвенных дефектов. В дне дефектов выявляли слизееобразующие железы, что свидетельствовало о большой глубине повреждения стенки бронха.

У пациентов основной группы при ИТ 3-й степени копоть механически удаляли уже на 2–3-и сутки после травмы: слизистая оболочка была ярко гиперемированной, выражено отечной, со сливными поверхностными язвенными дефектами без четких контуров, с выраженной контактной кровоточивостью (рис. 2, *a*) Одновременно после удаления копоты выполняли нанесение раствора коллагена I типа человека на чистое дно язвенных дефектов (рис. 2, *b*). На 4–5 сутки после травмы слизистая оболочка оставалась ярко гиперемированной и выражено отечной, наложения фибрина на поверхности язв эндоскопически не визуализировали, а их контуры становились более четкими

early as on the 2–3 day after the injury: the mucous membrane was significantly hyperthematous, markedly swollen, with confluent superficial ulcerative lesions without distinct contours, with severe contact bleeding. (Fig. 2, *a*) At the same time with the removal of soot, the type I human collagen solution was applied onto the clean bottom of ulcerative lesions (Fig. 2, *b*). On days 4–5 after the injury, the mucous membrane remained brightly hyperemic and severely edematous, fibrin deposits on the surface of ulcers was not endoscopically visualized, and their contours became more distinct (Fig. 2, *c*). In patients of the reference group, on the 4th–5th day, the mucous membrane was brightly hyperemic, severely edematous, with massive deposits of dense fibrin imbibed with soot (Fig. 2, *d*).

Morphologically significant differences between the groups were demonstrated on the 4th–5th day after the injury: it should be noted that in patients of the main group, there was no severe purulent inflammation and no further damage of the deep layers of the mucous membrane. The applied collagen remained on the surface of ulcers, had a cellular structure and, as a rule, was surrounded by multirowed immature epithelium (Fig. 3, *a*). In contrast, in patients of the reference group, the morphological pattern was characterized by the absence of epithelial lining in large areas, severe damage to the wall of the trachea and bronchi, including the muscle membrane, with fibrinoid necrosis and diffuse infiltration by polymorphonuclear leukocytes (Fig. 3, *d*). Soot particles were found both on the surface of ulcerative lesions and intracellularly (Fig. 3, *c*).

Then, endoscopic and morphological characteristics of the inhalation injury in the patient groups were more distinct. According to endoscopic findings, in main group patients with the 3rd degree inhalation injury, hyperemia and swelling of the mucous membrane decreased, ulcerative lesions were fragmented and decreased in size on days 6–7 after the injury. There was a little fibrin covering the applied collagen. The edges of ulcerative lesions acquired a distinct contour due to the sites of thickening of the epithelium. In contrast, in patients of the reference group, the mucous membrane of the trachea and bronchi was markedly hyperemic with severe edema and multiple confluent ulcerative lesions covered with massive deposits of dense fibrin on days 6–7 after the injury; severe contact bleeding of the mucous membrane was observed. Such endoscopic pattern persisted for 7–9 days more, and then the regression of inflammatory changes of the mucous membrane was observed and the initial signs of epithelialization of ulcerative lesions of the mucous membrane were visualized, which were characterized by a decrease in hyperemia and edema of the mucous membrane, fragmentation and reduction of the lesions, purification of ulcerative lesions from fibrin with the development of granulation.

Morphologically, on days 6–7 after the injury, in patients of the main group, the distinctive features in-

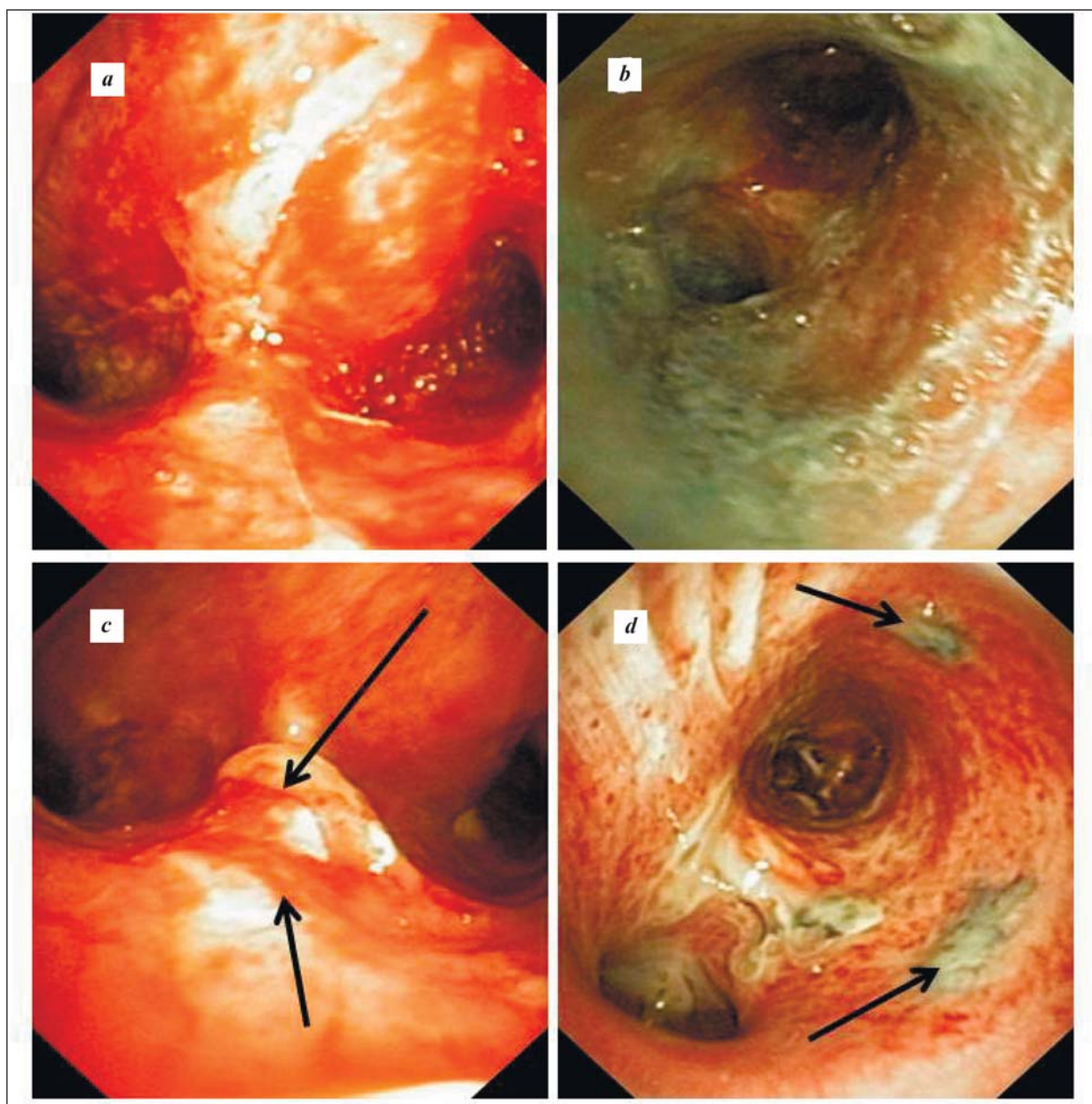


Рис. 2. Сравнительные эндоскопические особенности репарации язвенного трахеобронхита при ИТ 3-й степени.

Fig. 2. Comparative endoscopic features of ulcerative tracheobronchitis repair in the case of the 3rd degree inhalation injury.

Note. *a, b, c* — main group; *d* — reference group. *a* — the mucous membrane of the trachea and bronchi is markedly hyperemic, edematous, with multiple confluent acute ulcerative lesions without distinct contours immediately after the removal of soot (days 2–3); *b* — tracheal and bronchial mucosa, covered with type I human collagen (days 2–3); *c* — decrease of hyperemia and edema of the mucous membrane of the trachea and bronchi; ulcers are with distinct contours (arrows) (days 4–5); *d* — fibrin foci with soot (arrows) on the bronchial mucosa (days 4–5).

Примечание. *a, b, c* — основная группа; *d* — группа сравнения. *a* — слизистая оболочка трахеи и бронхов ярко гиперемированная, отечная, с множественными сливными острыми язвенными дефектами без четких контуров сразу после удаления копоти (2–3-е сутки); *b* — слизистая оболочка трахеи и бронхов, покрытая коллагеном человека I типа (2–3-и сутки); *c* — снижение гиперемии и отека слизистой оболочки трахеи и бронхов, язвенные дефекты с четкими контурами (стрелки) (4–5-е сутки); *d* — очаги фибрина с копотью (стрелки) на слизистой оболочке бронхов (4–5-е сутки).

(рис. 2, *c*). У пациентов группы сравнения на 4–5-е сутки слизистая оболочка была ярко гиперемирована, выражено отечная, с массивными наложениями плотного фибрина, имbibированного копотью (рис. 2, *d*).

Морфологически существенные различия в группах выявляли уже на 4–5-е сутки после

cluded the absence of signs of purulent inflammation, early appearance of lymphocytes and macrophages in the bottom of ulcers, especially around the deposits of applied collagen, without the formation of granulation tissue; the activation of fibroblastic and macrophage reactions took place (Fig. 3, *b*). At that, layers of multilayered epithelium intensely «crawled» from the

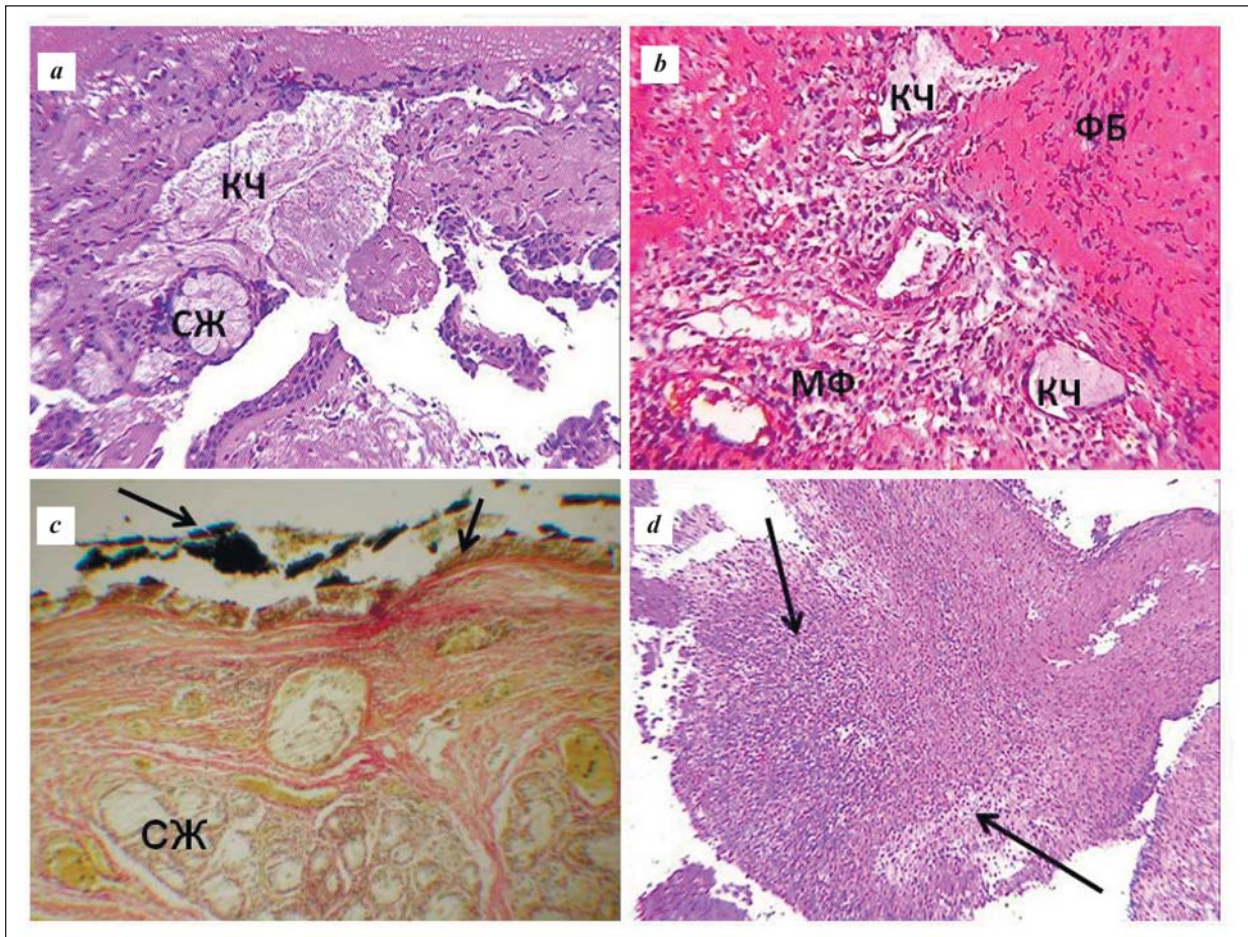


Рис. 3. Сравнительные морфологические особенности язвенного бронхита при ИТ 3-й степени (4–5-е сутки).

Fig. 3 Comparative morphological characteristics of ulcerative bronchitis in the 3rd degree inhalation injury (days 4–5).

Note. *a, b* – main group; *c, d* – reference group. *a* – the bottom of the ulcer is covered with human collagen (КЧ), mucus-producing glands (СЖ); *b* – expressed macrophage (МФ) and fibroblast (ФБ) reaction around the human collagen (КЧ) in the bottom of the ulcer. Hematoxylin and eosin staining, $\times 200$. *c* – the bottom of the ulcer is covered with soot and fibrin (arrows), mucus-producing glands (СЖ), Van Gieson stain, $\times 200$. *d* – the bottom of the ulcer is covered with purulent necrotic detritus: fibrin layers infiltrated by polymorphonuclear leukocytes (arrows), stained with hematoxylin and eosin, $\times 100$.

Примечание. *a, b* – основная группа; *c, d* – группа сравнения. *a* – дно язвы покрыто коллагеном человека (КЧ), слизеобразующие железы (СЖ); *b* – выраженная макрофагальная (МФ) и фибробластическая (ФБ) реакции вокруг коллагена человека (КЧ) в дне язвы. Окраска гематоксилином и эозином, $\times 200$; *c* – дно язвы покрыто копотью и фибрином (стрелки), слизеобразующие железы (СЖ), окраска по Ван Гизону, $\times 200$; *d* – дно язвы покрыто гнойно-некротическим детритом: пласты фибрина, инфильтрированные ПМЯ лейкоцитами (стрелки), окраска гематоксилином и эозином, $\times 100$.

травмы: у пациентов основной группы обращало на себя внимание отсутствие тяжелого гнойного воспаления и прогрессирования процесса повреждения глубоких слоев слизистой оболочки. Нанесенный коллаген сохранялся на поверхности язв, имел ячеистую структуру и, как правило, был окружен многоядерным незрелым эпителием (рис. 3, *a*). В отличие от этого у пациентов группы сравнения морфологическая картина характеризовалась отсутствием эпителиальной выстилки на обширных участках, тяжелыми повреждениями стенки трахеи и бронхов, включая мышечную оболочку, с фибриноидным некрозом и диффузной инфильтрацией полиморфоядерными лейкоцитами (рис. 3, *d*). Частицы копоти определяли как на поверхности язвенных дефектов, так и внутриклеточно (рис. 3, *c*).

edges of defects over the allogeneic collagen (Fig. 4, *a*). In contrast, in the patients of the reference group, the phase of purulent inflammation was replaced by the formation of the granulation tissue, which was a «layer» for the creeping epithelium from the edges of the lesions (Fig. 4, *c*).

In patients of the main group with the 1–3 degree inhalation injuries complete epithelialization of ulcers occurred on the 7–10 day after the injury (Fig. 4, *b*), while in patients of the reference group it occurred on the 12–22 day.

With the application of type I human collagen in the 2nd degree inhalation injury, complete epithelialization of the mucous membrane of the trachea and bronchi occurred significantly earlier than without the application: the 4th (3; 7) and 7th (4; 9) day ($n_1=15$; $n_2=21$; $U=49.5$; $P=0.0004$), respectively. In the case of the 3rd

В дальнейшем эндоскопические и морфологические особенности течения ИТ в группах больных были более отчетливы. Эндоскопически у пациентов с ИТ 3-й степени основной группы на 6–7-е сутки после травмы гиперемия и отек слизистой оболочки уменьшались, язвенные дефекты фрагментировались и уменьшались в размерах. Фибрин был в небольшом количестве, покрывая нанесенный коллаген. Края язвенных дефектов приобретали четкий контур за счет участков утолщения эпителия. В отличие от этого у пациентов группы сравнения на 6–7-е сутки после травмы слизистая оболочка трахеи и бронхов была ярко гиперемирована с выраженным отеком и множественными сливными язвенными дефектами, покрытыми массивными наложениями плотного фибрина, отмечали выраженную контактную кровоточивость слизистой оболочки. Подобная эндоскопическая картина сохранялась в течение еще 7–9 дней, после чего отмечали регресс воспалительных изменений слизистой оболочки и визуализировали начальные признаки эпителизации язвенных дефектов слизистой оболочки, которые характеризовались уменьшением гиперемии и отека слизистой оболочки, фрагментацией и уменьшением размеров повреждений, очищением язвенных дефектов от фибрина с развитием грануляций.

Морфологически у пациентов основной группы на 6–7-е сутки после травмы качественным отличием было отсутствие признаков гнойного воспаления, раннее появление лимфоцитов и макрофагов в дне язв, особенно вокруг скопления нанесенного коллагена, без формирования грануляционной ткани, происходила активация фибробластической и макрофагальной реакций (рис. 3, *b*). При этом пласты многорядного эпителия интенсивно «наползали» с краев дефектов по аллогенному коллагену (рис. 4, *a*). В отличие от этого у пациентов группы сравнения фаза гнойного воспаления сменялась формированием грануляционной ткани, которая являлась «подслойкой» для наползающего эпителия из краев дефектов (рис. 4, *c*).

У пациентов основной группы при ИТ 1–3-й степени полная эпителизация язв наступала на 7–10-е сутки после травмы (рис. 4, *b*), в то время как у пациентов группы сравнения — на 12–22-е сутки.

При закрытии аппликацией коллагена I типа человека при ИТ 2-й степени полная эпителизация слизистой оболочки трахеи и бронхов происходила достоверно раньше, чем без нанесения: соответственно 4-е (3;7) и 7-е (4;9) сутки ($n_1=15$; $n_2=21$; $U=49,5$; $p=0,0004$). При ИТ 3-й степени покрытие язв слизистой оболочки трахеобронхиального дерева раствором коллагена I также достоверно сокращало сроки их эпителизации в среднем до 8-и (7; 10) суток, в то время как при выполнении стандартной санационной бронхоскопии данный период составлял 17 (12; 22) дней ($n_1=14$; $n_2=9$;

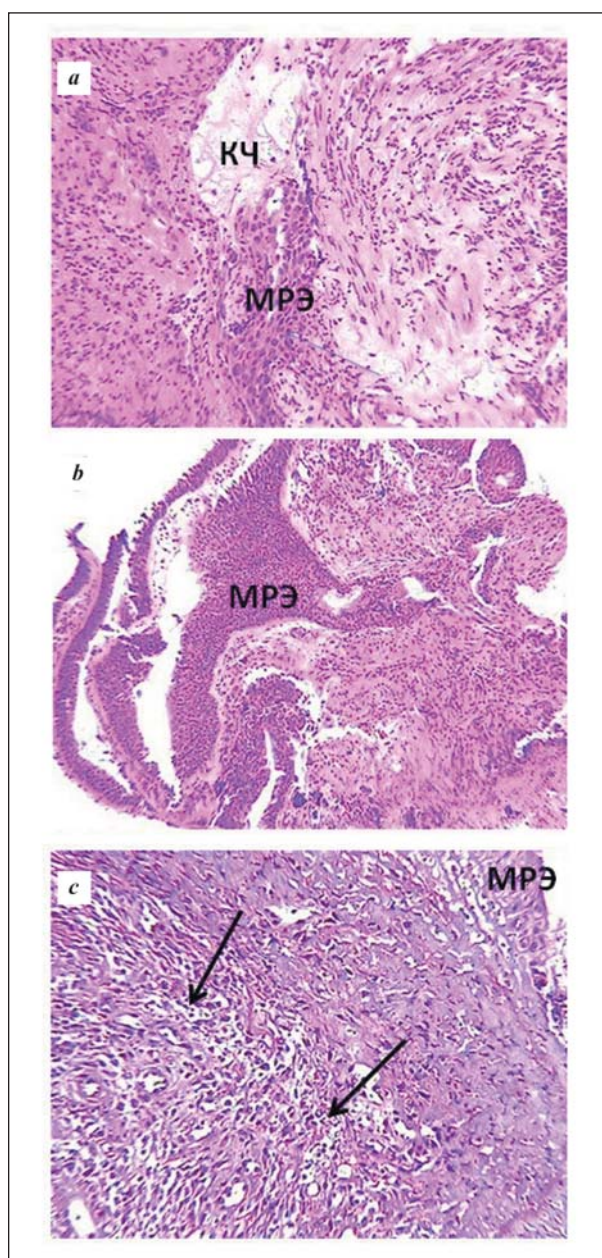


Рис. 4. Сравнительные морфологические особенности репарации язвенного бронхита при ИТ 3-й степени.

Fig. 4. Comparative morphological features of ulcerative bronchitis repair in the case of the 3rd degree inhalation injury.

Note. *a, b* — the main group (days 6–7); *c* — the reference group (days 12–22). *a* — cords of multirowed epithelium (MPЭ) crawl over the allogeneic collagen; *b* — complete epithelialization of the ulcerative lesion of bronchus; *c* — granulation tissue (arrows) in the bottom of epithelializing (MPЭ) bronchial ulcerative lesion. Hematoxylin and eosin stain, $\times 200$.

Примечание. *a, b* — основная группа (6–7-е сутки); *c* — группа сравнения (12–22-е сутки). *a* — тяжи многорядного эпителия (MPЭ) наползают по аллогенному коллагену; *b* — полная эпителизация язвенного дефекта бронха; *c* — грануляционная ткань (стрелки) в дне эпителизирующегося (MPЭ) язвенного дефекта бронха. Окраска гематоксилином и эозином, $\times 200$.

degree inhalation injury, coating of ulcers of the tracheobronchial tree mucosa with the collagen solution also significantly reduced the epithelialization period on average to 8 (7; 10) days, while after the standard

$U=1; p=0,0001$). Полученные данные подтверждены результатами морфологических исследований.

Заключение

Таким образом, ранняя и полноценная эндоскопическая санация просвета трахеобронхиального дерева с механическим удалением копоти и одномоментным закрытием поврежденных участков слизистой оболочки коллагеном I типа человека сопровождается купированием воспалительного процесса. Репарация протекает с ранним активным участием макрофагов и фибробластов из окружающих неповрежденных тканей стенки бронхов, а процесс эпителизации эрозий и язв ускоряется в 2 раза за счет «наползания» многоядного эпителия по аллогенному коллагену I типа человека, закрывающего дно дефектов. В отличие от этого при стандартной санационной бронхоскопии процесс репарации эрозивно-язвенных дефектов протекает по принципу «вторичного натяжения», для которого свойственна фаза гнойно-воспалительных изменений с глубоким повреждением подлежащих тканей, сопровождающим формирование грануляционной ткани и задержкой эпителизации повреждений.

Литература

- Bai C., Huang H., Yao X., Zhu S., Li B., Hang J., Zhang W., Zarogoulidis P., Gschwendtner A., Zarogoulidis K., Li Q., Simoff M. Application of flexible bronchoscopy in inhalation lung injury. *Diagn. Pathol.* 2013; 8: 174. DOI: 10.1186/1746-1596-8-174. PMID: 24144059
- Dries D.J., Endorf F.W. Inhalation injury: epidemiology, pathology, treatment strategies. *Scand. J. Trauma Resusc. Emerg. Med.* 2013; 21: 31. DOI: 10.1186/1757-7241-21-31. PMID: 23597126
- Monteiro D., Silva I., Egipto P., Magalhães A., Filipe R., Silva A., Rodrigues A., Costa J. Inhalation injury in a burn unit: a retrospective review of prognostic factors. *Ann. Burns Fire Disasters.* 2017; 30 (2): 121-125. PMID: 29021724
- Похабова Е.Ю., Старков Ю.Г., Крутиков М.Г. Бронхоскопия в диагностике и лечении трахеобронхитов у пациентов с тяжелыми ожогами. *Хирургия. Журн. им. Н.И.Пирогова.* 2009; 8: 52-56. PMID: 19798775
- Mlcak R.P., Suman O.E., Herndon D.N. Respiratory management of inhalation injury. *Burns.* 2007; 33 (1): 2-13. DOI: 10.1016/j.burns.2006.07.007. PMID: 17223484
- Bahaa El-Din A., El-Nadidy M., Zahra T., Mansour A. Fiberoptic bronchoscopy and bronchoalveolar lavage as a routine procedure in confirming diagnosis and treatment of inhalation burns. *Egypt. J. Plast. Reconstr. Surg.* 2008; 32 (1): 83-90.
- Carr J.A., Phillips B.D., Bowling W.M. The utility of bronchoscopy after inhalation injury complicated by pneumonia in burn patients: results from the National Burn Repository. *J. Burn. Care Res.* 2009; 30 (6): 967-974. DOI: 10.1097/BCR.0b013e3181bfb77b. PMID: 19826269
- Amin M., Shaarawy H., El-Rab E.G. Role of fiberoptic bronchoscopy in management of smoke inhalation lung injury. *Egypt. J. Chest Dis. Tubercul.* 2015; 64 (3): 733-737. DOI: 10.1016/j.ejcdt.2015.03.015
- Ташкинов Н.В., Мухамедова Л.А., Туникин А.Н., Гараева Н.В. Значение диагностической фибробронхоскопии при термомингалиционных поражениях у больных с тяжелой ожоговой травмой. *Дальневосточный мед. журнал.* 2013; 4: 36-38.
- Синев Ю.В., Скрипаль А.Ю., Герасимова Л.И., Логинов Л.П., Прохоров А.Ю. Фибробронхоскопия при термомингалиционных поражениях дыхательных путей. *Хирургия. Журн. им. Н.И.Пирогова.* 1988; 64 (8): 100-104. PMID: 3193684
- Masanes M.J., Legende C., Lioret N., Maillard D., Saizy R., Lebeau B. Fiberoptic bronchoscopy for the early diagnosis of subglottal inhalation injury: comparative value in the assessment of prognosis. *J. Trauma.* 1994; 36 (1): 59-67. DOI: 10.1097/00005373-199401000-00009. PMID: 8295250
- Ligen L., Hongming Y., Feng L., Chuanan S., Daifeng H., Xiaoye T. Morphologic changes and prognosis of the respiratory tract epithelium in inhalation injury and their relationship with clinical manifestations.

sanitation bronchoscopy, this period was 17(12; 22) days ($n_1=14; n_2=9; U=1; P=0.0001$). The obtained data were confirmed by the results of morphological studies.

Conclusion

Therefore, early and complete endoscopic sanitation of the tracheobronchial tree lumen with mechanical removal of soot and simultaneous closure of the damaged areas of the mucous membrane with type I human collagen is accompanied by relief of the inflammatory process. The repair process takes place with early active participation of macrophages and fibroblasts from the surrounding intact tissues of the bronchial wall, and the process of epithelialization of erosion and ulcers is accelerated by 2-fold due to the «creeping» of the multirowed epithelium over allogeneic type I human collagen covering the bottom of the defects. In contrast, during a standard sanitation bronchoscopy, the repair process of erosive and ulcerative defects takes place by means of granulation which is characterized by a phase of purulent-inflammatory changes with deep damage to the underlying tissues, accompanying the formation of granulation tissue and delayed epithelialization of the lesions.

References

- Bai C., Huang H., Yao X., Zhu S., Li B., Hang J., Zhang W., Zarogoulidis P., Gschwendtner A., Zarogoulidis K., Li Q., Simoff M. Application of flexible bronchoscopy in inhalation lung injury. *Diagn. Pathol.* 2013; 8: 174. DOI: 10.1186/1746-1596-8-174. PMID: 24144059
- Dries D.J., Endorf F.W. Inhalation injury: epidemiology, pathology, treatment strategies. *Scand. J. Trauma Resusc. Emerg. Med.* 2013; 21: 31. DOI: 10.1186/1757-7241-21-31. PMID: 23597126
- Monteiro D., Silva I., Egipto P., Magalhães A., Filipe R., Silva A., Rodrigues A., Costa J. Inhalation injury in a burn unit: a retrospective review of prognostic factors. *Ann. Burns Fire Disasters.* 2017; 30 (2): 121-125. PMID: 29021724
- Pokhabova E.Yu., Starikov Yu.G., Krutikov M.G. Bronchoscopy in diagnostics and treatment of burn tracheobronchitis. *Khirurgiya. Zhurnal Imeni N.I.Pirogova.* 2009; 8: 52-56. PMID: 19798775. [In Russ.]
- Mlcak R.P., Suman O.E., Herndon D.N. Respiratory management of inhalation injury. *Burns.* 2007; 33 (1): 2-13. DOI: 10.1016/j.burns.2006.07.007. PMID: 17223484
- Bahaa El-Din A., El-Nadidy M., Zahra T., Mansour A. Fiberoptic bronchoscopy and bronchoalveolar lavage as a routine procedure in confirming diagnosis and treatment of inhalation burns. *Egypt. J. Plast. Reconstr. Surg.* 2008; 32 (1): 83-90.
- Carr J.A., Phillips B.D., Bowling W.M. The utility of bronchoscopy after inhalation injury complicated by pneumonia in burn patients: results from the National Burn Repository. *J. Burn. Care Res.* 2009; 30 (6): 967-974. DOI: 10.1097/BCR.0b013e3181bfb77b. PMID: 19826269
- Amin M., Shaarawy H., El-Rab E.G. Role of fiberoptic bronchoscopy in management of smoke inhalation lung injury. *Egypt. J. Chest Dis. Tubercul.* 2015; 64 (3): 733-737. DOI: 10.1016/j.ejcdt.2015.03.015
- Tashkinov N.V., Mukhamedova L.A., Tupikin A.N., Garaeva N.V. Fiberoptic bronchoscopy in diagnostics of inhalation injury in patients with severe burns. *Dalnevostochnyi Meditsinskiy Zhurnal.* 2013; 4: 36-38. [In Russ.]
- Sinev Yu.V., Skripal A.Yu., Gerasimova L.I., Loginov L.P., Prokhorov A.Yu. Fibroscopy in thermoinhalation affections of the respiratory tract. *Khirurgiya. Zhurnal Imeni N.I.Pirogova.* 1988; 64 (8): 100-104. PMID: 3193684. [In Russ.]
- Masanes M.J., Legende C., Lioret N., Maillard D., Saizy R., Lebeau B. Fiberoptic bronchoscopy for the early diagnosis of subglottal inhalation injury: comparative value in the assessment of prognosis. *J. Trauma.* 1994; 36 (1): 59-67. DOI: 10.1097/00005373-199401000-00009. PMID: 8295250
- Ligen L., Hongming Y., Feng L., Chuanan S., Daifeng H., Xiaoye T. Morphologic changes and prognosis of the respiratory tract epithelium in inhalation injury and their relationship with clinical manifestations. *Surgery.* 2012; 151 (2): 206-212. DOI: 10.1016/j.surg.2011.07.027. PMID: 21899868

- Surgery*. 2012; 151 (2): 206-212. DOI: 10.1016/j.surg.2011.07.027. PMID: 21899868
13. Галанкина И.Е., Деметьева И.В., Смирнов С.В., Пинчук Т.П., Майоров Г.А., Брыгин П.А. Эндоскопическая и морфологическая оценка эффективности эндобронхиальной лазерной терапии при ингаляционной травме. *Рос. мед. журнал*. 2005; 1: 19-23.
 14. Arakawa A., Fukamizu H., Hashizume I., Kasamatsu N., Nagayoshi M., Shinozuka N., Yasuda T., Ozawa T. Macroscopic and histological findings in the healing process of inhalation injury. *Burns*. 2007; 33 (7): 855-859. DOI: 10.1016/j.burns.2006.10.405. PMID: 17521820
 15. Ташкин Н.В., Тушкин А.Н., Мухамедова Л.А., Гараева Н.В. Лечебная фибробронхоскопия при термингаляционных поражениях у больных с тяжелой ожоговой травмой. *Дальневосточный мед. журнал*. 2015; 2: 26-29.
 16. Marek K., Piotr W., Stanislaw S., Stefan G., Justyna G., Mariusz N., Andriessen A. Fibreoptic bronchoscopy in routine clinical practice in confirming the diagnosis and treatment of inhalation burns. *Burns*. 2007; 33 (5): 554-560. DOI: 10.1016/j.burns.2006.08.030. PMID: 17376597
 17. Tanizaki S. Assessing inhalation injury in the emergency room. *Open Access Emerg. Med.* 2015; 7: 31-37. DOI: 10.2147/OAEM.S74580. PMID: 27147888
 18. Волков С.В., Деметьева И.В., Пинчук Т.П., Галанкина И.Е., Лазарева Е.Б., Меньшикова Е.Д., Смирнов С.В., Логинов Л.П. Возможности фибробронхоскопии в комплексной диагностике и лечении ингаляционной травмы верхних дыхательных путей. *Анестезиология и реаниматология*. 2002; 2: 23-25. PMID: 12226993
 19. Меликянц А.Г., Кутыкова О.Н. Стимуляция сокращения и эпителизации ран растворимым коллагеном. *Бюл. эксперим. биологии и медицины*. 1992; 113 (4): 409-411. PMID: 1391902
 20. Колокольчикова Е.Г., Сычевский М.В., Жиркова Е.А., Смирнов С.В., Бочарова В.С. Морфологическая оценка влияния коллагеновой повязки на заживление ожоговых ран IIIa степени. *Трансплантология*. 2010; 3-4: 64-67.
 21. Galankina I.E., Demetyeva I.V., Smirnov S.V., Pinchuk T.P., Maiorov G.A., Brygin P.A. Endoscopic and morphological evaluation of the efficiency of endobronchial laser therapy in inhalation trauma. *Rossiyskiy Meditsinskiy Zhurnal*. 2005; 1: 19-23. [In Russ.]
 22. Arakawa A., Fukamizu H., Hashizume I., Kasamatsu N., Nagayoshi M., Shinozuka N., Yasuda T., Ozawa T. Macroscopic and histological findings in the healing process of inhalation injury. *Burns*. 2007; 33 (7): 855-859. DOI: 10.1016/j.burns.2006.10.405. PMID: 17521820
 23. Tashkinov N.V., Tupikin A.N., Mukhamedova L.A., Garaeva N.V. Fiberoptic bronchoscopy in the treatment of inhalation injuries in severe burn patients. *Dalnevostochnyi Meditsinskiy Zhurnal*. 2015; 2: 26-29. [In Russ.]
 24. Marek K., Piotr W., Stanislaw S., Stefan G., Justyna G., Mariusz N., Andriessen A. Fibreoptic bronchoscopy in routine clinical practice in confirming the diagnosis and treatment of inhalation burns. *Burns*. 2007; 33 (5): 554-560. DOI: 10.1016/j.burns.2006.08.030. PMID: 17376597
 25. Tanizaki S. Assessing inhalation injury in the emergency room. *Open Access Emerg. Med.* 2015; 7: 31-37. DOI: 10.2147/OAEM.S74580. PMID: 27147888
 26. Volkov S.V., Demetyeva I.V., Pinchuk T.P., Galankina I.E., Lazareva E.B., Mentshikova E.D., Smirnov S.V., Loginov L.P. Possibilities of fiber bronchoscopy in complex diagnosis and treatment of inhalation injuries of the tracheobronchial tree. *Anesteziologya i Reanimatologiya*. 2002; 2: 23-25. PMID: 12226993. [In Russ.]
 27. Melikyan A.G., Kutkova O.N. Stimulation of skin wound contraction and epithelialization by soluble collagen. *Byulleten Eksperimentalnoi Biologii i Meditsiny*. 1992; 113 (4): 409-411. PMID: 1391902. [In Russ.]
 28. Kolokolchikova E.G., Sychevsky M.V., Zhirkova E.A., Smirnov S.V., Bocharova V.S. Morphological evaluation of the effect of collagen bandage on grade IIIa burn wound healing. *Transplantologiya*. 2010; 3-4: 64-67. [In Russ.]

Received 08.02.18

Поступила 08.02.18

ОБЩАЯ РЕАНИМАТОЛОГИЯ

Научно-практический журнал «Общая реаниматология», входящий в перечень ВАК РФ, в Scopus и другие базы данных, предназначен для врачей анестезиологов-реаниматологов и научных сотрудников.

Тематика журнала: патогенез, клиника, диагностика, лечение, профилактика и патологическая анатомия критических, терминальных и постреанимационных состояний; оказание догоспитальной помощи при критических состояниях; обучение населения и медицинского персонала приемам оказания неотложной помощи при критических состояниях; оптимизация работы ОРИТ; юридические и этические вопросы в области анестезиологии-реаниматологии.

Аудитория: лечебные учреждения; высшие учебные заведения медицинского профиля; медицинские учреждения последиplomного образования, Федеральные и региональные органы управления здравоохранением, медицинские научно-исследовательские институты; медицинские библиотеки.

ПОДПИСКА

В любом почтовом отделении связи по каталогу «Книга-Сервис»

• индекс 46338 — для индивидуальных подписчиков

Диссертации на соискание ученой степени доктора наук без опубликования основных научных результатов в ведущих журналах и изданиях, перечень которых утвержден Высшей аттестационной комиссией, будут отклонены в связи с нарушением п. 10 Положения о порядке присуждения ученых степеней.

Перечень журналов ВАК, издаваемых в Российской Федерации по специальности 14.01.20 «Анестезиология и реаниматология», в которых рекомендуется публикация основных результатов диссертаций на соискание ученой степени доктора и кандидата медицинских наук:

- *Анестезиология и реаниматология;*
- *Общая реаниматология.*