

СЕЛЕКТИВНАЯ ГЕМОСОРБЦИЯ ЭНДОТОКСИНА В ЛЕЧЕНИИ АБДОМИНАЛЬНОГО СЕПСИСА

С. Е. Хорошилов^{1,2}, Н. А. Карпун^{1,2}, С. Г. Половников², А. В. Никулин^{1,2}, А. Н. Кузовлев¹

¹ НИИ общей реаниматологии им. В. А. Неговского РАМН, Москва

² ФГУ Главный военный клинический госпиталь им. акад. Н. Н. Бурденко, Москва

Selective hemosorption of Endotoxin in the Treatment of Abdominal Sepsis

S. Ye. Khoroshilov^{1,2}, N. A. Karpun^{1,2}, S. G. Polovnikov², A. V. Nikulin^{1,2}, A. N. Kuzovlev¹

¹ V. A. Negovsky Research Institute of General Reanimatology, Russian Academy of Medical Sciences, Moscow

² Acad. N. N. Burdenko Main Military Clinical Hospital, Moscow

Сепсис остается одной из наиболее актуальных проблем современной медицины, сопряженной с неизменно высокой летальностью (до 70%). Центральным звеном патогенеза абдоминального сепсиса является транслокация грам-отрицательной флоры и увеличение в крови концентрации липополисахарида клеточной стенки бактерий (эндотоксина), который вызывает системную воспалительную реакцию, а также оказывает прямое и опосредованное повреждающее действие на клетки. Недавно появившиеся в клинике технологии селективной гемосорбции эндотоксина в комплексе с возможностями динамического количественного контроля его содержания в крови (LAL-тест) открывают широкие перспективы в лечении абдоминального сепсиса. В статье приводится клинический пример успешной терапии септического шока с использованием сорбента «LPS adsorber» (Alteco, Швеция) у больного с абдоминальным сепсисом на фоне онкогематологического заболевания. Применение селективной гемосорбции эндотоксина позволило существенно уменьшить концентрацию эндотоксина в крови, что привело к купированию системной воспалительной реакции, стабилизации гемодинамики и улучшению микроциркуляции в легких с разрешением дыхательной недостаточности. *Ключевые слова:* абдоминальный сепсис, эндотоксин, селективная гемосорбция.

Sepsis remains to be one of the most urgent problems of modern medicine, which are associated with a steadily high mortality (as high as 70%). The central point of the pathogenesis of abdominal pathogenesis is the translocation of the gram-negative flora and the elevated blood concentrations of lipopolysaccharide in the bacterial cell wall (endotoxin), which induces a systemic inflammatory reaction and has direct and indirect cell damaging actions. The technologies that have recently emerged in the clinic for the selective hemosorption of endotoxin in combination with dynamic monitoring of its blood level (LAL test) open up wide prospects for the treatment of abdominal sepsis. The paper gives a clinical example of successful therapy for septic shock, by using the sorbent LPS adsorber (Alteco, Switzerland) in a patient with abdominal sepsis in the presence of blood cancer. Selective hemosorption of endotoxin could substantially reduce its blood concentration, which attenuated a systemic inflammatory reaction, stabilized hemodynamics, and improved lung microcirculation with resolution of respiratory failure. *Key words:* abdominal sepsis, endotoxin, selective hemosorption.

В начале нового тысячелетия сепсис по-прежнему остается одной из самых актуальных проблем современной медицины в силу неуклонного роста распространенности и стабильно высокой летальности (от 30 до 70%) [1].

По современным представлениям, центральным звеном патогенеза абдоминального сепсиса является эндотоксинемия — попадание в кровоток фрагментов оболочки грам-отрицательных бактерий, по химической структуре относящихся к липополисахаридам (ЛПС). Термин «эндотоксин» (ЭТ) впервые применил немецкий бактериолог Р. Пфейффер в 1892 году по отношению к термостабильному компоненту лизата грам-отрицательных бактерий. Он входит в состав их внеш-

ней мембраны [2] и обладает очень широким спектром биологической активности: выполняет рецепторную и антигенную функции, играет ключевую роль в процессах межклеточного взаимодействия, защищает бактериальную клетку от летального действия детергентов, ядов, некоторых антибиотиков. С другой стороны, ЭТ является наиболее мощным индуктором локальной и генерализованной воспалительной реакции, включая сепсис [3, 4].

Кишечный ЭТ постоянно присутствует в крови здоровых людей и участвует в регуляции активности различных систем — эндокринной, свёртывающей, центральной нервной и, прежде всего, иммунной систем [3, 4]. В физиологических условиях ЭТ поступает из кишечника дробно и обнаруживается в крови лишь в каждом третьем случае в концентрации до 1,0 EU/ml в связанном с нейтрофилами состоянии. Большая часть (около 95%) ЭТ элиминируется системой фик-

Адрес для корреспонденции (Correspondence to):

Хорошилов Сергей Евгеньевич
E-mail: intensive@list.ru

сированных макрофагов печени, в результате чего активируется синтез фактора некроза опухоли- β (ФНО- β), интерлейкинов (ИЛ), интерферонов, тем самым стимулируется неспецифическая резистентность организма — антибактериальная, противовирусная, противоопухолевая. Участие ЭТ в модуляции иммунного гомеостаза и постоянное его присутствие в кровотоке носит название системной эндотоксинемии (СЭ) [5–7].

В 1988 г. М. Ю. Яковлевым [8, 9] и соавт. впервые была описана роль кишечного ЭТ в патогенезе как инфекционного, так и «неинфекционного» воспаления, а 15 лет спустя было дано определение эндотоксиновой агрессии (ЭА). ЭА — патологический процесс, обусловленный избытком ЭТ в системном кровотоке и относительной или абсолютной недостаточностью антиэндотоксинового иммунитета, который имеет стереотипную клиническую и лабораторную манифестацию и трансформируется в то или иное заболевание в силу генетической и/или приобретённой предрасположенности. Основными причинами развития ЭА являются: 1) нарушение кишечного барьера (ишемия в спланхническом бассейне, дисбиотические процессы в кишечнике); 2) активация симпато-адреналовой системы, приводящая к сбросу порталной крови по шунтам, минуя печень; 3) недостаточность печёночного барьера вследствие метаболической, фагоцитарной и выделительной дисфункции печени; 4) иммунодефицитные состояния; 5) недостаточность ЭТ-выделяющих органов, в первую очередь, почек.

Патогенное действие ЭА реализуется как за счёт прямого повреждающего действия ЭТ, так и опосредованно через клеточные (фагоцитарные) и медиаторные системы. Полиморфноядерные лейкоциты под воздействием избытка ЭТ освобождают лизосомальные ферменты и свободные радикалы кислорода, повреждая тем самым стромальные и паренхиматозные клетки, в первую очередь, эндотелий [4, 10]. Это определяет классическую морфологическую картину синдрома системной воспалительной реакции (ССВО) с характерными для него маргинальным лейкоцитозом и альтеративными изменениями сосудистой стенки [1]. Другой, очень важной для реализации патогенного действия ЭА, является макрофагальная система, которая под воздействием избытка ЭТ обуславливает гиперпродукцию цитокинов — клеточных медиаторов воспаления, приводя к «медиаторной буре». Это является механизмом развития абдоминального сепсиса и органных нарушений [5].

Кишечный ЭТ и вызываемая им ЭА могут играть ключевую роль в патогенезе диссеминированного внутрисосудистого свертывания и антифосфолипидного синдрома [8]. В ряде исследований убедительно показано участие кишечного ЭТ в развитии общего адаптационного и бронхообструктивного синдромов, атеросклероза, патологии беременных и новорожденных [8–10].

ЭТ грам-отрицательных бактерий может быть определён в сыворотке крови количественно с помощью высокоспецифичного LAL-теста (Limulus Amebocyte Lysate), основанного на способности гемолимфы рачка

Limulus polyphemus коагулировать с образованием фракталов при контакте с ЛПС любого происхождения. Метод определяет концентрацию ЭТ сыворотки в международных единицах активности (EU/ml), которые не зависят от происхождения ЛПС. В норме концентрация ЭТ не превышает 1,0 EU/ml, со средними показателями $0,2 \pm 0,01$ EU/ml. Содержание ЭТ в крови больных с сепсисом может в тысячи раз превышать базовый уровень, имеющийся у здоровых добровольцев [8, 9].

Одним из возможных подходов в терапии тяжёлого сепсиса и полиорганной недостаточности может быть применение экстракорпоральных методов, нацеленных на селективное удаление ЭТ методом гемосорбции.

Недавно на европейском рынке появились селективные, биосовместимые картриджи для селективной сорбции ЭТ «LPS adsorber» (Alteco, Швеция) [11], и колонки для селективной сорбции ЭТ при гемоперфузии, состоящие из иммобилизованных волокон полимиксина В (Тогаумухин™, Тогау, Япония) [7]. Шведские авторы, изучившие эффективность «LPS adsorber» у больных сепсисом, показали достоверное снижение концентрации в крови ЭТ, медиаторов воспаления и улучшение показателей гемодинамики и, прежде всего, сердечного выброса [11, 12]. В систематическом обзоре Cruz D. N. (2007) [13] отмечено, что селективная сорбция ЭТ на полимиксине В способна оказывать положительное влияние на течение септического шока, снижать потребность в вазопрессорных препаратах, повышать коэффициент оксигенации. Во многих клиниках Японии гемосорбция на полимиксиновой колонке применяется во всех случаях тяжёлого сепсиса и септического шока, вызванного грам-отрицательной флорой. Для широкого внедрения селективной сорбции ЭТ необходимо продемонстрировать ее влияние на летальность в крупных исследованиях [6].

В качестве иллюстрации приводим клинический пример эффективного применения селективной сорбции ЭТ у больного К., 41 г., поступившего в наше лечебное учреждение 17.11.2008. Из анамнеза известно, что с марта 2008 г. появились «голодные» боли в эпигастриальной области, позднее присоединилась рвота съеденной пищей; больной похудел на 20 кг за 6 мес. В сентябре 2008 г. проведено обследование: по данным фиброгастроскопии просвет верхней трети желудка циркулярно сужен, прикрыт мелкобугристыми разрастаниями; по данным компьютерной томографии органов брюшной полости: прорастание соседних структур, без признаков метастазирования. По результатам патогистологического исследования биоптата опухоли выявлена низкодифференцированная карцинома. В сентябре 2008 г. больному была выполнена операция — гастрэктомия, спленэктомия, удаление регионарных лимфатических узлов. Выявлено метастазирование в локорегионарные лимфатические узлы вдоль верхнего края поджелудочной железы, по ходу селезеночной артерии, в воротах селезенки, и один крупный, пораженный метастатическим процессом, лимфатический узел, располагавшийся вдоль большой кривизны желудка.

Для проведения химиотерапии в ноябре 2008 г. больной К. переведен в гематологический центр Главного военного клинического госпиталя им. акад. Н. Н. Бурденко, где верифицирован клинический диагноз: MALT-лимфома IIБ стадии, с поражением желудка и лимфатических узлов ворот селезенки. Начата высокодозная химиотерапия по схеме СНОР [доксорубицин (50 мг/м²), циклофосфан (750 мг/м²), винкристин (1,4 мг/м²), преднизолон (100 мг 5 дней)]. Первый курс химиотерапии (01–05.12.2008) перенес удовлетворительно. На 8-й день второго курса (05.01.2009) на фоне погрешности в диете у больного развилась клиника тонкокишечной непроходимости. Выполнено экстренное оперативное вмешательство (05.01.2009). Интраоперационный диагноз: острая странгуляционная спаечная тонкокишечная непроходимость с некрозом участка кишки. Операция – лапаротомия, рассечение спаек, резекция 100 см тонкой кишки с формированием тонкокишечного анастомоза по типу «бок-в-бок», назогастроинтестинальная интубация, санация и дренирование брюшной полости, лапаростомия.

После операции больной доставлен в отделение общей реанимации (06.01.2008) в крайне тяжелом состоянии (рис. 1): гипертермия до 39,0°С; энцефалопатия, требующая седации (пропофол 8–10 мл/ч); острый респираторный дистресс-синдром (ОРДС) – индекс оксигенации (ИО) 120 мм рт. ст., рентгенологические изменения; частота сердечных сокращений (ЧСС) 110 в мин, артериальное давление (АД) 120/55 мм рт. ст. Рентгенологически (рис. 2) – двусторонняя инфильтрация легочной ткани. Начатая комплексная интенсивная терапия позволила стабилизировать состояние. После 1-й программной релапаротомии (08.01.2009) у больного развились клинические признаки септического шока с нарастанием энцефалопатии, дыхательной и сердечно-сосудистой недостаточности. Состояние удалось стабилизировать в течение нескольких часов с применением инфузионной терапии и инотропной поддержки дофамином в дозе 10 мкг/кг/мин. Продолжена

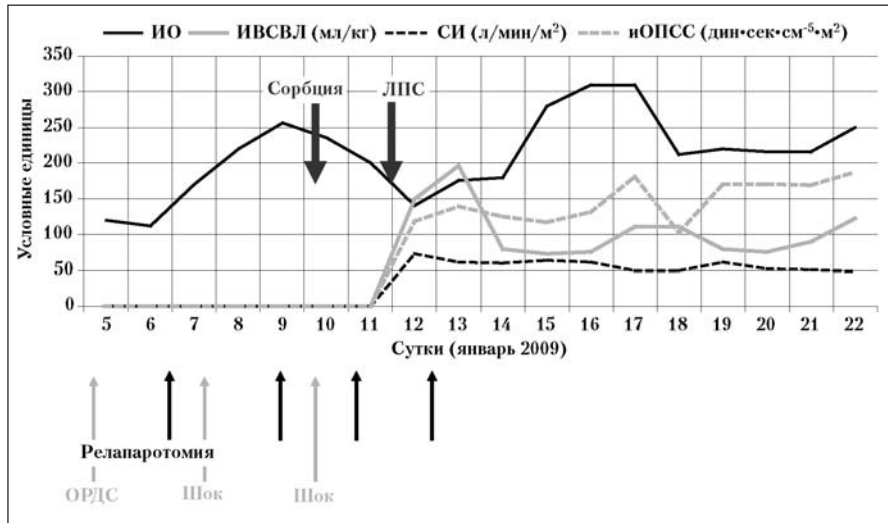


Рис. 1. Динамика состояния больного.

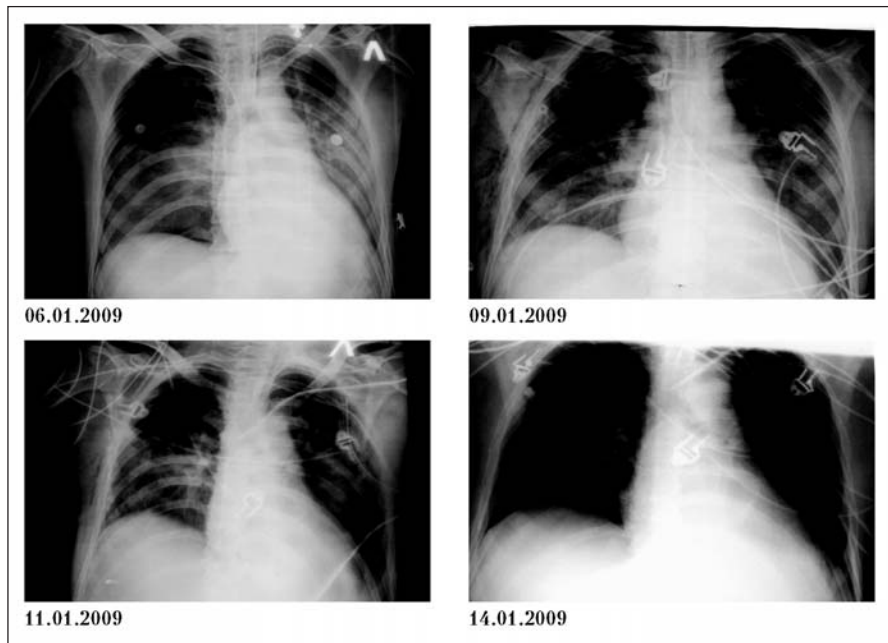


Рис. 2. Динамика рентгенологических изменений в легких.

интенсивная терапия в условиях отделения общей реанимации.

После 2-й релапаротомии (11.01.2009) повторно де-стабилизировалась гемодинамика с появлением и стремительным нарастанием клинических проявлений септического шока. АД снизилось до 60/40 мм рт. ст., несмотря на увеличение дозы дофамина до 15 мкг/кг/мин, подключение мезатона в нарастающих дозах до 200 нг/кг/мин. Отмечалось прогрессирование полиорганной недостаточности (ПОН): энцефалопатия, требующая седации (пропофол 12–15 мл/ч), снижение ИО до 80 мм рт. ст. и усиление двусторонней инфильтрации легочной ткани, ДВС-синдром (диффузная кровоточивость слизистых, лапаротомной раны), кишечная недостаточность. По данным инвазивного гемодинамического мониторинга системой PiCCoPlus (Pulsion Medical Systems, Германия) –

**Основные показатели газообмена, легочной волюметрии
и центральной гемодинамики по данным PiCCO Plus мониторинга**

Показатель	Значения показателей на этапах исследования, сутки					
	1-е	2-е	3-и	4-е	5-е	6-е
ИО, мм рт. ст.	140	176	180	280	310	310
ИВСВЛ, мл/кг	14,9	19,7	12	7,9	7,3	7,6
ИПЛС, усл. ед. [ИВСВЛ/(1/3*ИВГОК)]	1,28	1,8	1,18	0,95	0,87	0,96
СИ, л/мин/м ²	7,25	6,14	6	6,4	6,15	4,9
ИОПСС, дин/сек/см ⁵ /м ²	1180	1394	1253	1174	1326	1813

Примечание. ИО — индекс оксигенации; ИВСВЛ — индекс внесосудистой жидкости легких; ИПЛС — индекс проницаемости легочных сосудов; СИ — сердечный индекс; ИОПСС — индекс общего периферического сосудистого сопротивления; ИГКДО — индекс глобального конечно-диастолического объема; ИВГОК — индекс внутригрудного объема крови.

гипердинамический тип кровообращения, признаки интестинального отека легких (см. таблицу).

Учитывая рефрактерный характер септического шока, нарастание ПОН для уменьшения эндотоксиновой агрессии, в комплекс интенсивной терапии было решено включить селективную гемосорбцию эндотоксина, которая была выполнена с использованием сорбента «LPS Adsorber» (Alteco, Швеция) на перфузионном блоке Hospal BSM-21. Продолжительность гемосорбции составила 2 часа, кровоток — 100 мл/мин. В связи с нестабильным гемостазом гепаринизация проводилась дозировано под контролем АЧТВ с достижением целевых значений 70–90 сек. В процессе селективной гемосорбции ЭТ проводили инвазивный мониторинг центральной гемодинамики и легочной волюметрии аппаратом PiCCO Plus (см. таблицу). Селективная гемосорбция ЭТ проходила в условиях нестабильной гемодинамики (ЧСС 120 в мин, сердечный индекс (СИ) 7,25 л/мин/м², индекс общего периферического сосудистого сопротивления (ИОПСС) 1180 дин/сек/см⁵/м²) с вазопрессорной поддержкой. Уже в течение первого часа селективной гемосорбции ЭТ отмечено существенное улучшение состояния больного — снижение температуры тела до 38°С, уменьшение ЧСС до 100 в мин, стабилизация АД, позволяющая снизить адреномиметическую поддержку. К завершению селективной гемосорбции ЭТ признаки септического шока были полностью купированы — нормализовались показатели как периферической, так и центральной гемодинамики, что позволило вовсе отказаться от использования мезатона, оставив лишь незначительную инфузию дофамина (1,5 мкг/кг/мин), восстановилась перистальтика кишечника, температура тела снизилась до 37,2°С, а ещё через 6 часов до 36,6°С и более не повышалась. Лабораторно по результатам LAL-теста определено существенное снижение концентрации ЭТ в крови (более 100 EU/ml vs. 1,5 EU/ml). С целью закрепления полученного эффекта и в соответствии с рекомендациями производителя «LPS adsorber»

14.01.2009 был проведен второй сеанс селективной гемосорбции ЭТ, после которого отмечалось практически полное разрешение ПОН (рост ИО, снижение индекса внесосудистой воды легких (ИВСВЛ), дальнейшая стабилизация гемодинамики, положительная динамика рентгенологических изменений в легких).

ОРДС у данного больного характеризовался значительным повышением ИВСВЛ (14,9 мл/кг 12.01.2009). Комплексная терапия септического шока с применением селективной гемосорбции ЭТ 12.01.2009 сопровождалась нарастанием ИВСВЛ до 19,7 мл/кг при повышении ИО. Подобный рост ИВСВЛ был связан, вероятно, с улучшением перфузии легких на фоне проводимого лечения, лучшим распределением термального индикатора и большим измеренным количеством ВСВЛ. В дальнейшем ИВСВЛ снизился. Диагностически значимой динамики индекса проницаемости легочных сосудов (ИПЛС) получено не было.

Клиника септического шока у больного больше не рецидивировала. В повторных хирургических вмешательствах он не нуждался. Была продолжена комплексная интенсивная терапия. Состояние больного прогрессивно улучшалось, и на 16-е сутки лечения он был переведен из отделения реанимации в коечное отделение. В последующем ему была продолжена полихимиотерапия по поводу основного заболевания.

Таким образом, использование селективной гемосорбции эндотоксина позволило быстро купировать проявления септического шока, несмотря на крайне тяжелое исходное состояние больного (наличие онкогематологического заболевания, перенесенные курсы полихимиотерапии). Снижение концентрации ЭТ в крови не только привело к устранению проявлений системной воспалительной реакции, но и сопровождалось улучшением микроциркуляции в легких с разрешением дыхательной недостаточности, что позволило купировать нарастание гипоксии и предотвратить развитие необратимых повреждений органов и систем.

Литература

1. Riedermann N. C., Murray H., Kellum J. A. Fluid resuscitation and immunomodulation in the critically ill. *Nat. Med.* 2003; 9 (5): 517–524.
2. Вышегуров Я. Х., Закирова Д. З., Расчехов А. Ю. и соавт. Кишечный эндотоксин как облигатный фактор патогенеза эндогенных иридоциклов и эндофтальмитов неясной этиологии. Кн.1. М.: КДО-Тест; 2006.
3. Мешков М. В., Аниховская И. А., Яковлева М. М., Яковлев М. Ю. Кишечный эндотоксин в регуляции активности системы гемостаза и патогенезе ДВС-синдрома. *Физиология человека* 2005; 31 (6): 91–96.
4. Пермяков Н. К., Яковлев М. Ю., Галанкин В. Н. Эндотоксин и система полиморфно-ядерного лейкоцита. *Архив патологии* 1989; 51 (5): 4–6.
5. Раби К. Локализованная и рассеянная внутрисосудистая коагуляция. М.: Медицина; 1974.

6. *Ронко К.* От почечно-заместительной до мультиорганной поддерживающей терапии. Сб. VI Междунар. конф. «Актуальные аспекты экстракорпорального очищения крови в интенсивной терапии». НЦССХ им. А.Н. Бакулева. 2008.
7. *Shoji H.* Extracorporeal endotoxin removal for the treatment of sepsis: endotoxin adsorption cartridge (toraymyxin). *Ther. Apher. Dial.* 2003; 7 (1): 108–114.
8. *Яковлев М. Ю.* Кишечный липополисахарид: системная эндотоксемия — эндотоксическая агрессия — SIR-синдром и полиорганная недостаточность как звенья одной цепи. Бюлл. ВНИЦ РАМН 2005; 1: 15–18.
9. *Yaroustovsky M. B., Gelfand B. R., Popok Z. et al.* Lipopolysaccharide adsorption in combined therapy of patients with severe sepsis. *Crit. Care* 2008, 12 (Suppl. 2): 455.
10. *Анохин В. А., Булатова Г. Р., Крутник А. Н.* Системная эндотоксемия и бронхообструктивный синдром при острой респираторной вирусной инфекции у детей. *Казан. мед. журн.* 1992; 2: 8–12.
11. *Pierre L., Blomqvist S., Ljunggren L., Steen S.* Новые медицинские технологии для снижения уровня LPS при экспериментальной эндотоксемии. V Междунар. Конф. «Актуальные аспекты экстракорпорального очищения крови в интенсивной терапии». М.; 2006. 31–32.
12. *Анхивская И. А., Опарина О. Н., Яковлева М. М.* Кишечный эндотоксин как универсальный фактор адаптации и патогенеза общего адаптационного синдрома. *Физиология человека* 2006; 32 (2): 87–91.
13. *Cruz D. N., Perazella M. A., Bellomo R. et al.* Effectiveness of polymyxin B-immobilized fiber column in sepsis. *Crit. Care* 2007; 11 (2): R47.

Поступила 31.08.09

План научно-организационных мероприятий НИИ общей реаниматологии им. В. А. Неговского РАМН в 2010 г.

Март

Сертификационный курс анестезиологов-реаниматологов.

Школы-семинары:

- Патофизиология, клиника и лечение острой дыхательной недостаточности в критических состояниях;
- Экстракорпоральное очищение крови при критических состояниях;
- Политравма и кровопотеря;
- Питание в критических состояниях;
- Центральная нервная система у больных в критических и постреанимационных состояниях;
- Догоспитальная реанимация;
- Нарушение кровообращения у больных в терминальных и критических состояниях;
- Правовые вопросы деятельности врача анестезиолога-реаниматолога.

Место проведения:

НИИ общей реаниматологии им. В. А. Неговского РАМН. 107031, Москва, ул. Петровка, 25, стр. 2. Тел./факс: (495) 650-96-77. E-mail: niiorgramn@niiorgramn.ru.
103473, Москва, ул. Делегатская, 20/1. Московский государственный медико-стоматологический университет Минздравсоцразвития России. Тел.: (495) 971-25-44, факс: (495) 973-32-59.

Время проведения: 20 дней.

26 марта

Конференция «Анестезия в амбулаторной хирургии» в рамках XXI (выездной сессии МНОАР).

Организатор:

НИИ общей реаниматологии им. В. А. Неговского РАМН. 107031, Москва, ул. Петровка, 25, стр. 2. Тел./факс: (495) 650-96-77. E-mail: niiorgramn@niiorgramn.ru.

Место проведения:

Московская область, Одинцовский район, Голицыно, Петровское шоссе, 50. Учебно-методический центр «Голицыно».

30–31 марта

Конференция с международным участием «Технологии жизнеобеспечения при критических состояниях».

Место проведения:

НИИ общей реаниматологии им. В. А. Неговского РАМН. 107031, Москва, ул. Петровка, 25, стр. 2. Тел./факс: (495) 650-96-77. E-mail: niiorgramn@niiorgramn.ru.

Апрель

Симпозиум «Фармакотерапия критических состояний» в рамках XVII Российского национального конгресса «Человек и лекарство».

Организатор:

НИИ общей реаниматологии им. В. А. Неговского РАМН. 107031, Москва, ул. Петровка, 25, стр. 2. Тел./факс: (495) 650-96-77. E-mail: niiorgramn@niiorgramn.ru.

Место проведения:

Москва, Российская академия государственной службы при Президенте РФ, пр. Вернадского, 84.

Время проведения: 1 день.

12–19 июня

8-й ежегодный Международный симпозиум «Критические состояния: патогенез, диагностика, лечение»

Организатор:

НИИ общей реаниматологии им. В. А. Неговского РАМН. 107031, Москва, ул. Петровка, 25, стр. 2. Тел./факс: (495) 650-96-77. E-mail: niiorgramn@niiorgramn.ru.

Место проведения:

Черногория, Будва.

Ноябрь

Сертификационный курс анестезиологов-реаниматологов.

Школы-семинары:

- Патофизиология, клиника и лечение острой дыхательной недостаточности в критических состояниях;
- Экстракорпоральное очищение крови при критических состояниях;
- Политравма и кровопотеря;
- Питание в критических состояниях;
- Центральная нервная система у больных в критических и постреанимационных состояниях;
- Догоспитальная реанимация;
- Нарушение кровообращения у больных в терминальных и критических состояниях;
- Правовые вопросы деятельности врача анестезиолога-реаниматолога.

Место проведения:

НИИ общей реаниматологии РАМН. 107031, Москва, ул. Петровка, 25, стр. 2. Тел./факс: (495) 650-96-77. E-mail: niiorgramn@niiorgramn.ru.

103473, Москва, ул. Делегатская, 20/1. Московский государственный медико-стоматологический университет Минздравсоцразвития России. Тел.: (495) 971-25-44, факс: (495) 973-32-59.

Время проведения: 20 дней.

Декабрь

Конференция (ежегодная) молодых ученых.

Место проведения:

НИИ общей реаниматологии РАМН. 107031, Москва, ул. Петровка, 25, стр. 2. Тел./факс: (495) 650-96-77. E-mail: niiorgramn@niiorgramn.ru.

Время проведения: 1 день