

## Подходы к разработке индивидуализированных схем лечения экссудативного среднего отита у пациентов с низкой эффективностью традиционной консервативной терапии

*Очиров Д.Д., Щербик Н.В., Кологривова Е.Н., Староха А.В.*

## Approaches to the development of individualized schemes for treatment of otitis media with effusion in patients with low efficiency of traditional conservative therapy

*Ochirov D.D., Scherbik N.V., Kologrivova Ye.N., Starokha A.V.*

*Сибирский государственный медицинский университет, г. Томск*

© Очиров Д.Д., Щербик Н.В., Кологривова Е.Н., Староха А.В.

Актуальность проблемы экссудативного среднего отита объясняется его распространенностью и частотой развития стойкой тугоухости. Высокая частота вторичных иммунодефицитов при ЛОР-патологии диктует необходимость иммунокоррекции в их комплексном лечении. Динамическая тональная аудиометрия, тимпанометрия, а также субъективные данные выявили более высокие результаты лечения у больных, получавших транстимпанальное введение иммуномодулирующего препарата «Гепоп».

**Ключевые слова:** экссудативный средний отит, иммунокоррекция, кондуктивный тип, тимпанометрия, аудиометрия.

Management of otitis media with effusion is a challenging problem in view of its high prevalence and frequent complications in the form of stable hearing loss. High frequency of secondary immunodeficiencies in ENT diseases dictates the necessity of immunocorrection in combined treatment. Dynamic pure tone audiometry, tympanometry and subjective response demonstrated higher treatment efficiency in the «Gepon» groups.

**Key words:** otitis media with effusion, immunocorrection, conductive type, tympanometry, audiometry.

УДК 616.284-002.155-08-039.73-036.8-035

### Введение

Несмотря на совершенствование методов консервативного лечения больных экссудативным средним отитом (ЭСО), остается много спорных и нерешенных вопросов. Довольно часто длительное воспаление среднего уха приводит к формированию спаек, рубцов, дистрофических изменений в структурах среднего и внутреннего уха [1, 5, 8—10]. Рост заболеваемости экссудативным средним отитом, неблагоприятный прогноз в отношении слуха заставляют искать новые пути лечения. Лечение ЭСО должно проводиться в возможно более ранние сроки. Как показали клинические наблюдения, рационально придерживаться тактики «шаг за шагом», постепенно переходить от щадящих методов к хирургическим в разумно допустимых пределах [2, 6].

При лечении ЭСО необходимо учитывать следующие принципиальные особенности этого заболевания: в его основе лежит воспалительный процесс с преобладанием фазы экссудации, основными причинами его возникновения являются длительная тубарная дисфункция и иммунные нарушения, заболевание характеризуется упорным течением и склонностью к рецидивированию [1, 3]. В основном исход заболевания зависит от того, насколько полно удастся восстановить дренажную функцию трубы. Особое внимание в настоящее время уделяется местной фармакотерапии ЭСО, заключающейся в доставке лекарственных веществ непосредственно к очагу поражения. Показана эффективность транстубарного медикаментозного воздействия при катетеризации слуховой трубы [7]. При этом чаще всего используют сосудосуживающие средства, глюкокортикостероиды. Для ло-

кального введения в слуховые трубы и полость среднего уха обычно применяют раствор дексаметазона. Дексаметазон, блокируя влияние провоспалительных цитокинов (интерлейкина-1- $\beta$  (IL-1- $\beta$ ) и фактора некроза опухолей (TNF- $\alpha$ )), оказывает противовоспалительное, антиэкссудативное и противоаллергическое действие [7].

С учетом того что инфекционно-воспалительные процессы ЛОР-органов сопровождаются нарушениями иммунных реакций, целесообразным является применение иммунокорректирующих средств в лечении ЭСО. Поскольку иммунные нарушения при ЭСО возникают прежде всего местно, за счет относительно автономного функционирования системы мукозального иммунитета, особенностью применения иммуностропных препаратов при этой и других формах патологии ЛОР-органов является целесообразность их местного использования [6]. Согласно данным литературы, препарат «Гепон», относящийся к группе иммуномодуляторов, вызывает продукцию альфа- и бета-интерферонов, мобилизует и активирует макрофаги, ограничивает выработку цитокинов воспаления, стимулирует продукцию антител к различным антигенам инфекционной природы, подавляет репликацию вирусов и повышает резистентность организма в отношении инфекций, вызванных вирусами, бактериями или грибами. В отличие от других иммуномодуляторов данный препарат оказывает выраженное противовоспалительное действие, обладает противовирусной активностью и благоприятно влияет на процессы репарации [4].

Цель работы — изучить клиническую эффективность применения местной иммунокоррекции с использованием препарата «Гепон» при лечении острого и хронического экссудативного среднего отита.

## Материал и методы

Под наблюдением находилось 75 больных экссудативным средним отитом в возрасте от 15 до 54 лет, проходивших лечение в ЛОР-отделении городской больницы № 3 г. Томска и томском филиале ФГУ «Научно-клинический центр оториноларингологии Росздрава». Критериями включения пациентов в исследование являлись: отсутствие эффекта от ранее проводимого консервативного лечения (сосудосуживающие капли в нос, гипосенсибилизирующая терапия, муко- и секретолитики, продувание слуховых

труб по Политцеру, пневмомассаж барабанных перепонок, физиолечение, у части пациентов — системное антибактериальное лечение (в зависимости от клинической картины)); тип «В» тимпаногаммы; отоскопически — экссудат в барабанной полости без признаков острого воспаления; возраст от 15 до 55 лет.

Путем рандомизации все пациенты были разделены на две группы: контрольную (пациенты, не получавшие иммунокоррекции) и основную (пациенты, пролеченные с использованием иммунокоррекции). В зависимости от длительности заболевания, анамнестических данных и объема комплексной терапии выделены подгруппы: 46 пациентов с острым и подострым ЭСО (от 2 до 8 нед) были разделены на I (22 человека) и II (24 человека) подгруппы; 29 пациентов с хроническим процессом (от 9 до 24 нед) составили III (14 человек) и IV (15 человек) подгруппы.

Пациентам I и III подгрупп (контрольная группа) применялся метод транстимпанального введения лекарственных средств: 0,4%-й раствор дексаметазона, протеолитические ферменты (химотрипсин), адреналин. Пациентам II и IV подгрупп (основная группа) — транстимпанально вводился иммуномодулятор «Гепон» в дозировке 0,5—0,8 мл 0,04%-го раствора, а также после предварительного полоскания ротовой полости *per os* применялось 4,0 мл данного раствора. Курс лечения в обеих группах составлял три транстимпанальных введения лекарственных средств с интервалом 2—3 сут между процедурами.

Оториноларингологическое обследование включало сбор жалоб и анамнеза заболевания, оптико-эндоскопический осмотр ЛОР-органов, оценку функционального состояния слуховой трубы, акуметрию и камертональные пробы.

Аудиологическое обследование включало тональную пороговую аудиометрию и импедансную аудиометрию.

Статистическая обработка полученных результатов выполнена с помощью пакета программ Statistica 6.0 (StatSoft Inc., США), с использованием непараметрического критерия Манна—Уитни для независимых выборок. Различия между зависимыми группами оценивали с помощью рангового критерия Вилкоксона (*T*-критерий). Частотный анализ проводили с помощью критерия  $\chi^2$  Пирсона.

Данные представлены в виде среднего значения *M* и стандартного отклонения  $\delta$ .

## Результаты и обсуждение

В процессе обследования и лечения отмечены значительное уменьшение клинических проявлений и положительная динамика объективных критериев заболевания во всех исследуемых группах.

Все пациенты до начала лечения предъявляли жалобы на заложенность уха, чувство полноты в ухе, снижение слуха. При отоскопическом обследовании отмечались втянутость или выбухание барабанной перепонки, отсутствие или укорочение светового конуса, изменялся цвет барабанной перепонки (розовый, желтоватый, синюшный).

Данные тональной пороговой аудиометрии у пациентов с острым и подострым экссудативным средним отитом (ОЭСО) указывали на нарушение слуха по кондуктивному типу, костно-воздушный интервал в зоне речевых частот варьировал в пределах 20—40 дБ. При хроническом экссудативном среднем отите (ХЭСО) в большинстве случаев также превалировал кондуктивный тип, однако по мере длительности воспалительного процесса тугоухость принимала смешанный характер, аудиометрия соответствовала II степени.

При обследовании пациентов до начала лечения регистрировалась тимпанограмма типа «В», акустический рефлекс не регистрировался.

Интегральная оценка результатов лечения пациентов с ОЭСО на 14-е и 30-е сут после начала терапии представлена в табл. 1. Данные оценки результатов проведенного лечения больных ОЭСО свидетельствуют о том, что различные схемы терапии уже на 14-е сут в большинстве случаев приводят к полному излечению и с меньшей частотой — к улучшению клинической картины. К 30-м сут излечение регистрировалось более чем в 90% случаев независимо от схемы лечения.

Таблица 1  
Результаты лечения пациентов с острым экссудативным отитом, абс. (%)

Результат лечения	14-е сут		30-е сут	
	I подгруппа	II подгруппа	I подгруппа	II подгруппа
Излечение	18 (81,8)	18 (75)	20 (90,9)	22 (91,7)
Улучшение	4 (18,2)	6 (25)	2 (9,1)	2 (8,3)
Без эффекта	—	—	—	—

Результаты лечения больных ХЭСО отражены в табл. 2, из которой следует, что полное излечение достигалось сравнительно реже, чем при ОЭСО (как на

14-е, так и на 30-е сут от начала лечения), однако достоверной разницы двух схем лечения не выявлено.

Таблица 2

Результаты лечения пациентов с хроническим экссудативным отитом, абс. (%)

Результат лечения	14-е сут		30-е сут	
	III подгруппа	IV подгруппа	III подгруппа	IV подгруппа
Излечение	8 (57,1)	9 (60)	8 (57,1)	10 (66,7)
Улучшение	6 (42,9)	6 (40)	5 (35,7)	5 (33,3)
Без эффекта	—	—	1 (7,1)*	—

\* Пациенту потребовалось проведение хирургического лечения.

При анализе данных тональной пороговой аудиометрии оценивался средний порог проведения звуков на четырех речевых частотах: 0,5; 1; 2 и 4 кГц. До начала терапии средний порог воздушного проведения на речевых частотах у пациентов с ОЭСО составлял  $(31,42 \pm 4,69)$  дБ (I подгруппа) и  $(31,98 \pm 4,20)$  дБ (II подгруппа), а у больных ХЭСО  $(42,32 \pm 6,50)$  дБ (III подгруппа) и  $(43,25 \pm 7,87)$  дБ (IV подгруппа). Повторное аудиологическое обследование проводилось на 14-е и 30-е сут.

Восстановление слуха в зависимости от схемы лечения представлено в табл. 3 и 4. По данным тональной пороговой аудиометрии после завершения курса лечения у пациентов с ОЭСО в обеих группах (контрольной и основной) отмечалось снижение выраженности кондуктивной тугоухости, через 1 мес происходила нормализация аудиометрических показателей (табл. 3).

Таблица 3  
Динамика основных показателей слуховой функции в процессе лечения острого экссудативного среднего отита ( $M \pm m$ ), дБ

Показатель	I подгруппа		II подгруппа	
	14-е сут	30-е сут	14-е сут	30-е сут
$M_{0,5-4\text{в}}$	$12,61 \pm 4,38$	$9,49 \pm 2,40^*$	$12,45 \pm 3,07$	$9,53 \pm 2,44^*$
		$p < 0,05$		$p < 0,05$

Примечание.  $p$  — уровень значимости внутригрупповых различий показателей на 14-е и 30-е сут;  $M_{0,5-4\text{в}}$  — средний порог проведения звуков на четырех речевых частотах: 0,5; 1; 2 и 4 кГц.

Таблица 4  
Динамика основных показателей слуховой функции в процессе лечения хронического экссудативного среднего отита ( $M \pm m$ ), дБ

Показатель	III подгруппа		IV подгруппа	
	14-е сут	30-е сут	14-е сут	30-е сут
$M_{0,5-4\text{в}}$	$16,16 \pm 4,14$	$14,64 \pm 5,73$	$14,92 \pm 2,37$	$10,83 \pm 2,30^*$
				$p_1 < 0,05;$ $p_2 < 0,05$

Примечание.  $p_1$  — уровень значимости различий показателей внутри группы на 14-е и 30-е сут;  $p_2$  — уровень значимости различий при сравнении с контрольной группой на 30-е сут после лечения;  $M_{0,5-4в}$  — средний порог проведения звуков на четырех речевых частотах: 0,5; 1; 2 и 4 кГц.

Межгрупповой анализ аудиометрических показателей у пациентов с ХЭСО позволил получить статистически значимые различия на 30-е сут, свидетельствующие о нормализации слуховой функции только на фоне иммунокоррекции (табл. 4), тогда как у пациентов контрольной подгруппы регистрировалась лишь незначительная положительная динамика в сравнении с 14-ми сут наблюдения.

По данным тимпанометрии, к 14-м сут у 15 (68,2%) пациентов I подгруппы произошла нормализация давления в полости среднего уха и восстановилась подвижность барабанной перепонки (тип А), у пациентов II подгруппы — в 14 (58,3%) случаях (рис. 1). Через 1 мес после лечения ОЭСО нормальная податливость звукопроводящего аппарата (типы А и As) регистрировалась у всех пациентов II подгруппы (с иммунокоррекцией), тогда как у 1 (4,5%) пациента

I подгруппы регистрировалось отрицательное давление (тип С) в барабанной полости –148 даПа (рис. 1).

У 80% пациентов с ХЭСО в подгруппе с иммунокоррекцией (IV) на 30-е сут значительно улучшилась проходимость слуховой трубы, при этом в подгруппе больных, не получавших «Гепон» (III), улучшение было зарегистрировано в 64,3% случаев ( $p < 0,05$ ). У 1 пациента III подгруппы в конце месяца наблюдения определялся экссудат в барабанной полости, что подтверждалось тимпанограммой типа В (рис. 2).

Дальнейшее наблюдение за пациентами осуществлялось в течение 6 мес. У 1 (4,5%) пациента I подгруппы в данный период возник рецидив заболевания, тогда как у пациентов с ОЭСО, получавших иммунокорректирующую терапию (подгруппа II), рецидивов не возникало. За период наблюдения 5 (35,7%) пациентам с ХЭСО, пролеченных без иммунокорректора (III подгруппа), произведено хирургическое лечение — шунтирование барабанной полости. В подгруппе с иммунокоррекцией (IV) оперативное вмешательство потребовалось только 2 (13,3%) пациентам с ХЭСО.

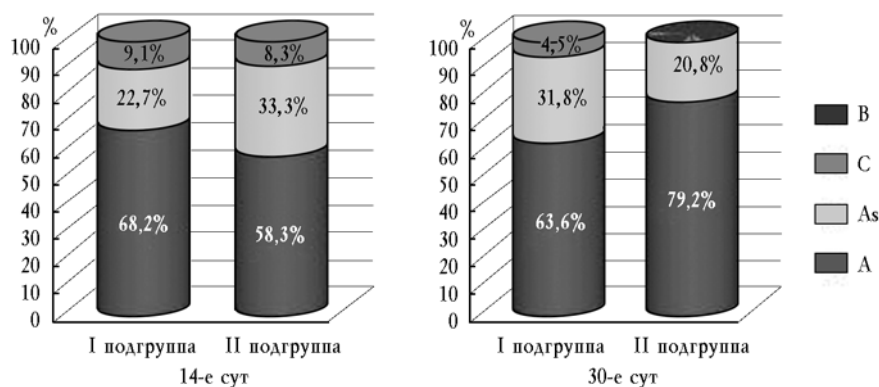


Рис. 1. Результаты тимпанометрии в группах с ОЭСО

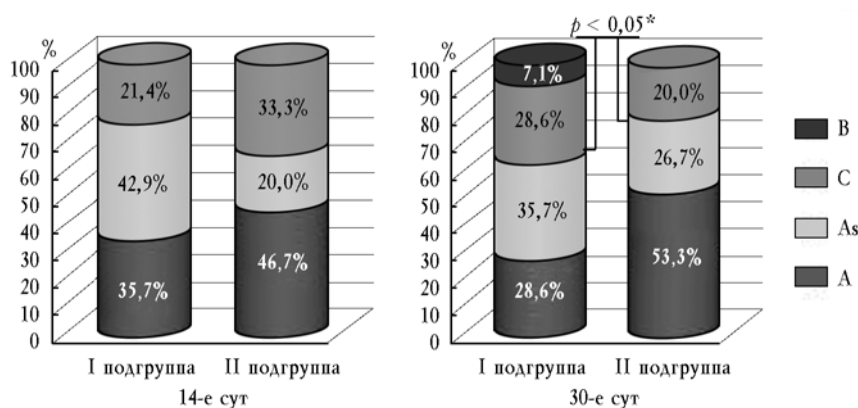


Рис. 2. Результаты тимпанометрии в группах с ХЭСО: \* — различия между группами статистически значимы при  $p < 0,05$

## Заключение

Полученные результаты свидетельствуют о том, что применение иммунокоррекции с использованием препарата «Гепон» сокращает сроки лечения, уменьшает вероятность рецидива и хронизации процесса. Своевременно проведенное лечение ЭСО с местным применением иммуномодулятора зачастую позволяет избежать оперативного вмешательства. Отсутствие нежелательных эффектов при использовании препарата «Гепон» у всех обследованных свидетельствует о хорошей переносимости и безопасности применения препарата. Наибольшая клиническая эффективность локальной иммунокоррекции выявлена при хронической форме заболевания, что рекомендуется учитывать при разработке индивидуализированных схем лечения больных с ЭСО, резистентных к традиционной консервативной терапии.

## Литература

1. Арефьева Н.А., Стратиева О.В. Обоснование выбора тактики лечения экссудативного среднего отита // Вестн. оториноларингологии. 1998. № 2. С. 24—27.
2. Бобошко М.Ю., Лопотко А.И. Слуховая труба. СПб.: Спец. лит., 2003. 360 с.
3. Зубковская С.А. Опыт лечения экссудативного среднего отита // Новости оториноларингологии и логопатологии. 1999. № 1. С. 29—30.
4. Полякова Т.С., Артемьев М.Е. Применение гепона для лечения ЛОР-патологий // Моск. мед. журн. 2003. № 5. С. 16—17.
5. Преображенский Н.А., Гольдман И.И. Экссудативный средний отит. М.: Медицина, 1987. 192 с.
6. Прозоровская К.Н., Завгородняя Е.Г., Челидзе Н.Д. Основные принципы иммунокоррекции в оториноларингологии // Вестн. оториноларингологии. 1998. № 1. С. 48—50.
7. Савенко И.В., Бобошко М.Ю., Лопотко А.И., Цылева И.Д. Экссудативный средний отит. СПб.: Диалог, 2010. 80 с.
8. Bluestone C.D., Klein J.O. Otitis media, atelectasis, and Eustachian tube dysfunction // Pediatric Otolaryngology. Philadelphia. 1990. P. 320—487.
9. Sade J., Fuchs C. Secretory otitis media in adults. The role of mastoid pneumatization as a prognostic factor // Ann. of Otolaryngology, Rhinology and Laryngology. 1997. V. 106. P. 37—40.
10. Tos M., Hvid T., Stangerup S. Prevalence and progressions of sequelae after secretory otitis // Ann. of Otolaryngology, Rhinology and Laryngology. 1990. V. 99. P. 36—28.

Поступила в редакцию 29.11.2010 г.

Утверждена к печати 01.04.2011 г.

## Сведения об авторах

Д.Д. Очиров — аспирант кафедры оториноларингологии СибГМУ (г. Томск).

Н.В. Щербик — канд. мед. наук, доцент кафедры оториноларингологии СибГМУ (г. Томск).

Е.Н. Кологривова — д-р мед. наук, профессор кафедры иммунологии и аллергологии СибГМУ (г. Томск).

А.В. Староха — д-р мед. наук, профессор, зав. кафедрой оториноларингологии СибГМУ (г. Томск).

## Для корреспонденции

*Очиров Доржи Дугарович*, тел. 8-923-402-2289; e-mail: ayana-05@yandex.ru