

УДК 577.2: 544.773.432:547.4

DOI: 10.20538/1682-0363-2018-1-112–120

Для цитирования: Лебедева С.Н., Очиров О.С., Стельмах С.А., Григорьева М.Н., Жамсаранова С.Д., Могнонов Д.М. Репаративное действие гидрогеля полигексаметиленгуанидин гидрохлорида. *Бюллетень сибирской медицины*. 2018; 17 (1): 112–120.

## Репаративное действие гидрогеля полигексаметиленгуанидин гидрохлорида

Лебедева С.Н.<sup>1</sup>, Очиров О.С.<sup>2</sup>, Стельмах С.А.<sup>2</sup>,  
Григорьева М.Н.<sup>2</sup>, Жамсаранова С.Д.<sup>1</sup>, Могнонов Д.М.<sup>2</sup>

<sup>1</sup> Восточно-Сибирский государственный университет технологий и управления  
Россия, 670013 г. Улан-Удэ, ул. Ключевская, 40В

<sup>2</sup> Байкальский институт природопользования  
Сибирского отделения (СО) Российской академии наук (РАН)  
Россия, 670047, г. Улан-Удэ, ул. Сахьяновой, 6

### РЕЗЮМЕ

Полигуанидины характеризуются выраженной антимикробной активностью и находят широкое применение в качестве основного действующего вещества в составе дезинфицирующих средств. Полимеры этого класса обладают свойством гелеобразования, что в совокупности с биологической активностью открывает перспективу получения эффективного однокомпонентного средства или основы препарата наружного применения для терапии повреждений кожных покровов. Ранее нами был разработан способ получения гидрогеля на основе полигексаметиленгуанидин гидрохлорида, заключающийся в сшивании концевых аминогрупп разветвленного полимера формальдегидом.

**Целью** работы явилось изучение влияния гидрогеля полигексаметиленгуанидин гидрохлорида на течение раневого процесса.

**Материалы и методы.** Эксперимент по оценке ранозаживляющего действия гидрогеля проводился в условиях моделирования линейной кожно-мышечной раны и термического ожога. В качестве сравнения использовался фармакопейный препарат «Левомеколь».

**Результаты.** Установлено, что гидрогель обладал выраженным ранозаживляющим действием на модели линейной раны, о чем свидетельствовали результаты ранотензометрии рубца и патоморфологии срезов, показавшие ускоренное созревание грануляционной ткани и формирование рубца. Методом вульнографии на модели термического ожога показано, что суточное уменьшение площади раны в наибольшей степени эксплицировано у опытной группы 1 (гидрогель), что также свидетельствовало о его выраженном репаративном действии. Определено, что при ожоге наблюдались резкое уменьшение суммарной антиоксидантной активности сыворотки крови и нарастание количества лейкоцитов. В динамике на 10-, 17- и 24-е сут эксперимента уменьшение первого показателя составило 56, 34 и 21%, а увеличение второго показателя – соответственно на 32, 30 и 10% по отношению к интактным животным. Применение гидрогеля более эффективно, чем препарата сравнения, способствовало нормализации данных показателей.

**Заключение.** Таким образом, на моделях линейной кожно-мышечной раны и термического ожога установлено выраженное ранозаживляющее действие гидрогеля, о чем свидетельствовали результаты

✉ Очиров Олег Сергеевич, e-mail: olegoch@rambler.ru.

ранотензометрии, вульнографии патоморфологических исследований. Более высокий ранозаживляющий эффект гидрогеля, по-видимому, связан с увеличением суммарной антиоксидантной активности и более выраженным восстановлением количества лейкоцитов в крови.

**Ключевые слова:** полигуанидины, гель, линейная рана, термический ожог, тензометрия, вульнография.

## ВВЕДЕНИЕ

Развитие химии высокомолекулярных соединений привело к получению материалов широкого спектра применения, в том числе и медицинского назначения. Например, поливинилбутиловый эфир используется как эффективное ранозаживляющее средство с середины прошлого столетия [1]. Полигуанидины – класс полимеров, обладающих выраженной антимикробной активностью, основным представителем которых является полигексаметиленгуанидин гидрохлорид (ПГМГх) [2]. На данный момент этот полимер повсеместно применяется в качестве эффективного дезинфектанта в составе большинства дезинфицирующих средств, представленных на рынке России. ПГМГх представляет собой продукт равновесной поликонденсации гексаметилендиамина и гуанидин гидрохлорида. ПГМГх обладает специфической особенностью – при изменении мольного соотношения мономеров образуется гидрогель [3]. Таким образом, в зависимости от свойств полимера возможно его применение

в качестве основного действующего вещества, а также как матрицы для конструирования поливалентных лекарственных средств. Совокупность свойств гелеобразования и антимикробного действия открывает перспективы создания на основе ПГМГх средства для наружного применения в терапии повреждений кожных покровов.

Целью данной работы явилась оценка ранозаживляющего эффекта гелевой формы полигексаметиленгуанидин гидрохлорида.

## МАТЕРИАЛЫ И МЕТОДЫ

*Синтез.* ПГМГх был получен путем поликонденсации (рис. 1) в расплаве гуанидин гидрохлорида (ГГХ) и гексаметилендиамина (ГМДА) при температуре 165 °С в течение 3 ч. ГГХ (производитель Across Organics) использовался без предварительной очистки (99%, температура плавления = 185–189 °С, [H<sub>2</sub>O] ≤ 0,2%). ГМДА был очищен методом перегонки при температуре 205 °С, фракция собиралась при температуре 202–205 °С.

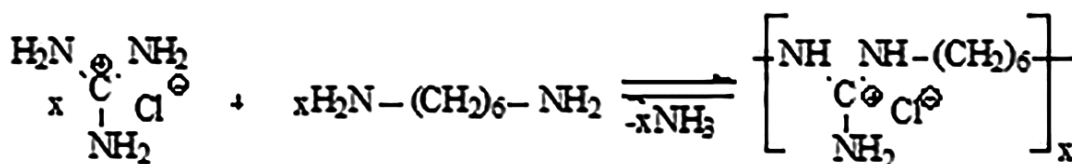


Рис. 1. Схема синтеза ПГМГх

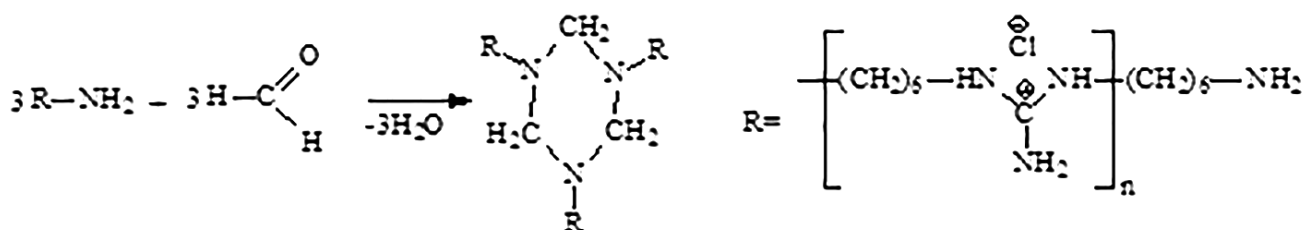


Рис. 2. Схема синтеза гидрогеля ПГМГх/ф

Гидрогель ПГМГх/ф (рис. 2) был получен путем добавления к раствору полимера (концентрация 30 г/дл) различного количества растворов 10%-го формальдегида (ГОСТ-1625-89), от эквивалентного до пятикратного избытка, относитель-

но количества концевых аминогрупп ПГМГх [4]. Реакция проходила при комнатной температуре в течение 1 ч. Очистка гидрогеля от золь-фракции проводилась путем многократного промывания дистиллированной водой на воронке Бюхнера.

**Экспериментальные исследования.** Для изучения репаративного действия гидрогеля использовали две модели, выполненные на крысах: 1) линейная кожно-мышечная рана; 2) термический ожог. В обеих моделях была использована единая схема эксперимента. Животные были разделены на три группы: опытная 1 (животным после моделирования линейной раны или ожога на область раны ежедневно наносили 100 мг гидрогеля на основе ПГМГх/ф – далее гидрогель); опытная 2 (группа сравнения), у которой для обработки раны животных использовалась мазь «Левомеколь» (производитель «Нижфарм», Россия) по аналогичной схеме; контрольная (с естественным заживлением ран).

Содержание животных соответствовало «Правилам лабораторной практики» (GLP) и Приказу МЗ РФ № 708Н от 23.08.2010 г. «Об утверждении правил лабораторной практики». Экспериментальную работу осуществляли в соответствии с «Правилами проведения работ с использованием экспериментальных животных» (Приложение к приказу МЗ СССР № 755 от 12.08.1977 г.), «Правилами, принятыми в Европейской конвенции по защите позвоночных животных», (Страсбург, 1986). Эвтаназию животных осуществляли методом мгновенной декапитации под легким эфирным наркозом.

В первой модели исследования выполнены на 24 белых крысах линии Wistar обоих полов с исходной массой 200–220 г. Раневое повреждение кожи у крыс вызывали нанесением в области спины линейного разреза (до собственной фасции) размером 5 см. Затем на равном расстоянии от краев раневого дефекта был наложен один шов, в результате чего эпителий боковых краев раны не соприкасался, и заживление происходило вторичным натяжением [5]. Все хирургические процедуры (операционные вмешательства) на животных проводили под общим наркозом (тиопентал-натрий, внутривенно, 42 мг/кг) в асептических условиях. На 8-е сут животных выводили из эксперимента. О ранозаживляющем действии гидрогеля судили по данным тензометрических и патоморфологических исследований. Тензометрию раневого рубца проводили на приборе ВЕ-5307 [6]. Для патоморфологических исследований вырезали участки раневой поверхности кожи с прилегающими неповрежденными тканями, включая подкожную клетчатку, и фиксировали в 10%-м водном растворе формалина. Парафиновые срезы окрашивали гематоксилином и эозином [7].

Во второй модели исследования выполнены на 24 белых самках крыс линии Wistar с исходной

массой 180–200 г. Воспроизведение термического ожога проводили с использованием стеклянной пробирки с внутренним диаметром 22 мм, заполненной горячей водой (100 °С), по методу Б.А. Парамонова и В.Ю. Чеботарева [8].

Ранозаживление определялось методом вульвографии, для этого на образовавшуюся ожоговую рану накладывали прозрачный трафарет, переносили контуры ран и вычисляли их площадь. Среднюю площадь ран оценивали на 0-, 3-, 5-, 10- и 14-е сут эксперимента. Кроме того, о темпах заживления ожоговых повреждений судили по суточному уменьшению площади раны, которое вычисляли по формуле

$$S = \frac{(S_1 - S_n) \times 10}{S_1 \times t},$$

где  $S_1$  – величина площади раны при первом измерении (0-е сут);  $S_n$  – величина количества суток между первым (0-е сут) и последующим измерением (соответственно 3-и, 5-е сут и т.д.).

Фиксировали также долю (%) животных с зарубцевавшимися ранами. На 10-, 17- и 24-е сут эксперимента у животных из хвостовой вены забирали кровь для определения суммарной антиоксидантной активности и подсчета общего содержания лейкоцитов. Суммарную антиоксидантную активность сыворотки крови животных определяли на жидкостном хроматографе «Цвет Яуза-01-АА» («Химавтоматика», Россия) амперометрическим методом. Массовую концентрацию водорастворимых антиоксидантов измеряли, используя градуировочный график зависимости выхода сигнала от концентрации кверцетина [9]. Общее содержание лейкоцитов в крови определяли путем подсчета в камере Горяева при разведении крови 3%-й уксусной кислотой, подкрашенной метиленовым синим [10].

Статистическая обработка полученных результатов проводилась с помощью пакета программ Biostat-2006. Полученные результаты исследования представлены в виде медианы  $Me$ , верхнего и нижнего квартилей  $Q1$ – $Q3$ , достоверность различий оценивали с помощью непараметрического критерия Манна – Уитни. Результаты считали достоверными при достижении уровня значимости различий  $p \leq 0,05$ .

## РЕЗУЛЬТАТЫ И ОБСУЖДЕНИЕ

В табл. 1 представлены результаты исследований, проведенных на экспериментальной модели линейной раны. Данные тензометрических исследований свидетельствуют, что у животных опытной группы 1 прочность рубца была на 64%

выше соответствующего показателя у крыс контрольной группы. При этом препарат сравнения повышал данный показатель по отношению к контролю лишь на 48%.

Т а б л и ц а 1

Влияние гидрогеля и левомеколя на прочность рубцовой ткани белых крыс, $Me (Q_1-Q_3)$	
Группа животных	Прочность рубцовой ткани, кг
Опытная 1 (гидрогель), $n = 8$	0,41* (0,39–0,45)
Опытная 2 (левомеколь), $n = 8$	0,37* (0,35–0,39)
Контроль, $n = 8$	0,25 (0,21–0,28)

\* отклонение статистически значимо по отношению к контролю,  $p \leq 0,05$ .

Данные патоморфологических исследований показали, что в контрольной группе на 8-е сут эксперимента у трех животных еще сохранялись раневая щель, а также выраженная воспалительная инфильтрация, преимущественно полиморфно-ядерными лейкоцитами, макрофагами и отек прилежащих к раневому дефекту тканей. Наблюдался кровоизлияния и явления пропитывания тканей экссудатом. Рост грануляционной ткани происходил с боков раны, которая имела рыхлую структуру и содержала большое количество вновь образованных капилляров. У четырех животных рана была покрыта струпом, под которым обнаруживали слой экссудата, содержащий эритроциты, полиморфно-ядерные лейкоциты, макрофаги и отдельные незрелые фибробласты. Грануляционная ткань, расположенная с боков и на дне раневого дефекта, была незрелой, в ней четко не прослеживались горизонтальные слои фибробластов, коллагеновые волокна не были сформированы, что свидетельствует о вялотекущем процессе регенерации. В краях раны сохранялись полиморфно-клеточная инфильтрация и геморрагическое пропитывание. На границе грануляционной и аморфной некротической ткани у краев раневого дефекта наблюдался рост недифференцированной эпителиальной ткани.

На фоне использования гидрогеля у всех животных опытной группы 1 наблюдались регенерация эпителия по краям раневого дефекта, а также хорошо развитая грануляционная ткань с большим количеством фибробластов, гистиоцитов и мононуклеарных лейкоцитов. В грануляционной ткани были видны ориентированные в горизонтальном направлении небольшие тяжи фибробластов и нити коллагена, сформирован-

ные в пучки, вертикальные капилляры, вокруг которых наблюдались скопления макрофагальных элементов, практически полностью замещающие полиморфно-ядерные лейкоциты. У трех животных опытной группы 1 отмечалось полное отторжение струпа, у оставшихся животных он находился в процессе десквамации (рис. 3). В отличие от контроля, отсутствовали некротические изменения, отек и воспалительная инфильтрация в прилежащих к раневому дефекту тканях, очевидно, связанная с особенностями действия полигуанидинов [11, 12].

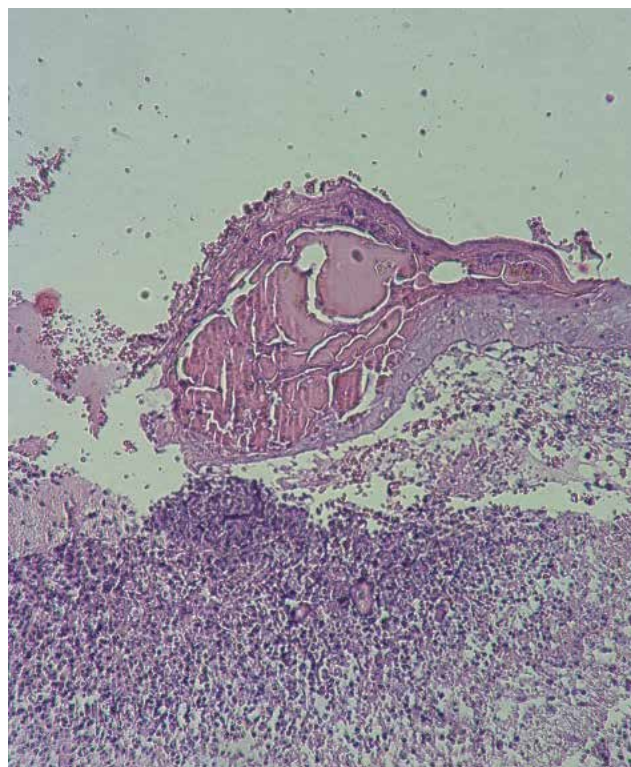


Рис. 3. Линейная рана кожи крысы опытной группы 1 (гидрогель) на 8-е сут эксперимента. Окраска гематоксилином и эозином. Увеличение  $\times 100$

Fig. 3. Linear wound of the rat skin of the 1st experimental group (hydrogel) on the 8th day of the experiment. Staining with hematoxylin and eosin. Increase  $\times 100$

У животных опытной группы 2 также наблюдали заживление раны. При этом у двух животных под струпом был отмечен экссудат, содержащий эритроциты, полиморфно-ядерные лейкоциты, макрофаги и единичные лимфоциты (рис. 4). Грануляционная ткань была менее зрелой, чем в опытной группе 1; в большем количестве преобладали клеточные элементы, чем волокнистая структура. В окружающей рану дерме, клетчатке и подлежащей мышечной ткани сохранялись отек и воспалительная инфильтрация.

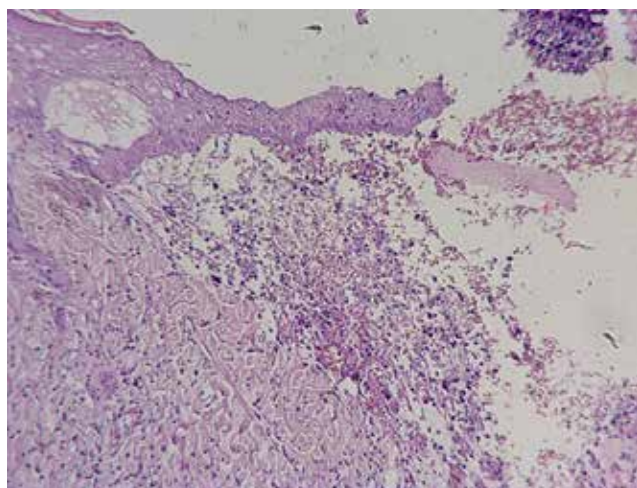


Рис. 4. Линейная рана кожи крысы опытной группы 2 (левомеколь) на 8-е сут эксперимента. Окраска гематоксилином и эозином. Увеличение x100

Fig. 4. Linear wound of rat skin of the 2nd experimental group (levomecol) on the 8th day of the experiment. Staining with hematoxylin and eosin. Increase x100

Таким образом, на модели линейной раны раназаживляющий эффект гидрогеля был выше, чем у препарата сравнения левомеколя.

Результаты исследования раназаживляющего действия препаратов на модели ожоговой раны представлены в табл. 2–4. Из представленных в табл. 2 результатов следует, что площадь ран у животных и опытных групп 1 (гидрогель) и 2 (левомеколь), начиная с 10-х сут опыта, статистически значимо отличалась от результатов контрольной группы. При этом суточное уменьшение площади раны в наибольшей степени выражено у группы животных опытной группы 1. Это свидетельствует о выраженном репаративном действии гидрогеля. Причем окончательное и полное заживление ожоговых ран у крыс, пролеченных гидрогелем и левомеколем, наступало к 21–23-м, а у контрольной группы – к 23–27-м сут.

Следует отметить, что снижение антиоксидантной активности играет важную роль в патогенезе ожоговой болезни. При ожогах в мембранах эритроцитов и сыворотки крови значительно снижается антиоксидантная активность, что является косвенным подтверждением уменьшения уровня эндогенных антиоксидантов в организме [13].

Суммарная антиоксидантная активность (САА) сыворотки крови крыс при исследовании представлена в табл. 3.

Т а б л и ц а 2

Влияние гидрогеля и левомеколя на динамику заживления ран у крыс при термическом ожоге, $Me (Q_1-Q_3)$									
Срок, сут	Группа животных								
	Опытная 1 (гидрогель), $n = 8$			Опытная 2 (левомеколь), $n = 8$			Контроль, $n = 8$		
	$S, \text{ см}^2$	$S, \%$	% жив. с корост.	$S, \text{ см}^2$	$S, \%$	% жив. с корост.	$S, \text{ см}^2$	$S, \%$	% жив. с корост.
0	3,26 (3,08–3,43)	–	100	3,26 (3,08–3,43)	–	100	3,26 (3,08–3,43)	–	100
3	2,25 (2,14–2,35)	10,33	100	2,52 (2,38–2,65)	7,57	100	2,78 (2,54–3,01)	4,91	100
5	2,01 (1,9–2,13)	7,67	100	2,34 (2,23–2,47)	5,64	100	2,56 (2,40–2,8)	4,29	100
10	1,52* (1,45–1,58)	5,34	100	1,67* (1,60–1,72)	4,88	100	1,82 (1,71–1,92)	4,42	100
14	1,15 (1,04–1,26)	4,62	40	0,92* (0,86–0,99)	5,13	60	1,27 (1,12–1,4)	4,36	60
17	–	–	20	–	–	20	–	–	40

\* отклонение статистически значимо по отношению к контролю,  $p \leq 0,05$ .

Т а б л и ц а 3

Влияние гидрогеля и левомеколя на суммарную антиоксидантную активность крови крыс при термическом ожоге, $Me (Q_1-Q_3)$ , мг/100 мл			
Группа животных	Срок исследования, сут		
	10	17	24
Опытная 1 (гидрогель), $n = 8$	22,36* (21,86–22,86)	34,37* (33,42–35,33)	39,91* (38,7–41,13)

Группа животных	Срок исследования, сут		
	10	17	24
Опытная 2 (левомеколь), <i>n</i> = 8	21,26 (20,74–21,79)	31,67* (31,35–32,00)	37,62 (37,16–38,10)
Контроль, <i>n</i> = 8	20,20 (19,28–21,13)	30,66 (30,46–30,87)	36,62 (36,16–37,08)

П р и м е ч а н и е. Норма САА (у интактных животных) составила 46,32 (45,28–47,36).

\* отклонение статистически значимо по отношению к контролю,  $p \leq 0,05$ .

Т а б л и ц а 4

Влияние гидрогеля и левомеколя на содержание лейкоцитов в крови крыс при термическом ожоге, $\times 10^9/\text{л}$ , <i>Me</i> ( $Q_1$ – $Q_3$ )			
Группа животных	Срок исследования, сут		
	10	17	24
Опытная 1 (гидрогель), <i>n</i> = 8	9,17* (8,74–9,58)	8,42* (7,78–9,06)	8,25 (7,32–9,18)
Опытная 2 (левомеколь), <i>n</i> = 8	9,94 (9,12–10,76)	9,00* (8,22–9,65)	8,81 (8,28–9,36)
Контроль, <i>n</i> = 8	10,75 (10,03–11,47)	10,55 (9,81–11,23)	8,94 (8,14–9,94)

П р и м е ч а н и е. Норма содержания лейкоцитов (у интактных животных) составила 8,13 (7,56–8,70).

\* отклонение статистически значимо по отношению к контролю,  $p \leq 0,05$ .

Как следует из представленных данных, при ожоге (контрольная группа) наблюдалось резкое уменьшение суммарной антиоксидантной активности. В динамике на 10-, 17- и 24-е сут эксперимента она составила 56, 34 и 21% по отношению к норме (интактным животным). Применение гидрогеля и левомеколя при лечении способствовало увеличению САА, причем процесс восстановления данного показателя был наиболее выражен в опытной группе 1.

Ожоговая травма характеризуется нарастанием количества лейкоцитов (лейкоцитозом). Причем в литературе описаны две волны лейкоцитоза. Общее количество лейкоцитов достигает максимума уже в течение 6–12 ч после травмы и сохраняется в течение 3 сут с последующим спадом. Вторая волна начинается на 5–10-е сут после ожога и длится 3–8 сут, при этом максимальное количество лейкоцитов при вторичной волне обычно ниже [14].

Как следует из полученных данных (табл. 4), увеличение количества лейкоцитов в контрольной группе на 10-, 17- и 24-е сут эксперимента составило 32, 30 и 10% по отношению к норме (интактным животным). Применение гидрогеля и левомеколя при лечении способствовало нормализации количества лейкоцитов в периферической крови крыс, причем процесс восста-

новления данного показателя был наиболее выражен в опытной группе 1 (гидрогель).

Из полученных данных следует, что репаративный эффект гидрогеля на экспериментальной модели термического ожога более выражен, чем у препарата сравнения (левомеколь).

## ЗАКЛЮЧЕНИЕ

Таким образом, на моделях линейной кожно-мышечной раны и термического ожога установлено выраженное ранозаживляющее действие гидрогеля. Результаты ранотензометрии, вульнографии и патоморфологических исследований свидетельствуют о высокой эффективности гидрогеля, сравнимой с фармакопейным препаратом «Левомеколь». Высокий ранозаживляющий эффект гидрогеля, по-видимому, связан с увеличением суммарной антиоксидантной активности и снижением лейкоцитоза. Следует отметить, что статистически значимых различий между изучаемыми показателями у гидрогеля и левомеколя не установлено. Левомеколь представляет собой комплексный препарат, включающий вспомогательные полимеры – полиэтиленоксиды 400 и 1 500, а также стимулятор регенерации тканей диоксометилтетрагидропиримидин и антибиотик хлорамфеникол, которые могут оказывать побоч-

ное действие. Изучаемый гидрогель ПГМГх/ф не содержал в себе активные антибиотические и антисептические соединения, но обладал ранозаживляющим действием. В дальнейшей работе планируется использование гидрогеля в качестве матрицы для конструирования поливалентных лекарственных средств. Для усиления репаративных свойств препарата планируется создание комплексов гидрогеля с лекарственными средствами, в том числе растительного происхождения.

### КОНФЛИКТ ИНТЕРЕСОВ

Авторы декларируют отсутствие явных и потенциальных конфликтов интересов, связанных с публикацией данной статьи.

### ВКЛАД АВТОРОВ

Лебедева С.Н. – разработка концепции и дизайна, анализ и интерпретация данных, проверка критически важного интеллектуального содержания. Очиров О.С. – анализ и интерпретация данных. Стельмах С.А. – анализ и интерпретация данных, проверка критически важного интеллектуального содержания. Григорьева М.Н. – анализ и интерпретация данных. Жамсаранова С.Д. – обоснование рукописи, анализ и интерпретация данных, проверка критически важного интеллектуального содержания. Могнонов Д.М. – обоснование рукописи, анализ и интерпретация данных, проверка критически важного интеллектуального содержания, окончательное утверждение для публикации рукописи.

### ИСТОЧНИК ФИНАНСИРОВАНИЯ

Авторы заявляют об отсутствии финансирования при проведении исследования.

### СООТВЕТСТВИЕ ПРИНЦИПАМ ЭТИКИ

Исследование одобрено этическим комитетом Института общей и экспериментальной биологии СО РАН (протокол № 6 от 05.06.2015 г.).

### ЛИТЕРАТУРА / REFERENCES

1. Сидельковская Ф.П. Бальзам, изобретенный Шостаковским. Химия и жизнь. 1985; 4: 10–12 [Sidel'kovskaya F.P. Balm, invented by Shostakovski. *Himiya i zhizn'*. 1985; 4: 10–12 (in Russ.)].
2. Воинцева И.И., Гембицкий П.А. Полигуанидины – дезинфекционные средства и полифункциональные добавки в композиционные материалы. М.: ЛКМ-пресс, 2009: 304. [Voinceva I.I., Gembickij P.A. Polyguanidines – disinfectants and polyfunctional additives in composite materials. М.: LKM-press Publ., 2009: 304 (in Russ.)].
3. Григорьева М.Н., Стельмах С.А., Базарон Л.У., Могнонов Д.М. pH-чувствительные гидрогели на основе полигексаметиленгуанидин гидрохлорида. *ЖПХ*. 2011; 84 (4): 689–691. [Grigor'eva M.N., Stel'mah S.A., Bazaron L.U., Mognonov D.M. pH-sensitive hydrogels based on polyhexamethyleneguaniidine hydrochloride. 2011; 84 (4): 689–691 (in Russ.)].
4. Очиров О.С., Стельмах С.А., Могнонов Д.М. Гидрогели на основе полиалкилгуанидинов и альдегидов. *Высокомолекулярные соединения. Сер. Б*. 2016; 58 (3): 262–268 [Ochirov O.S., Stel'mah S.A., Mognonov D.M. Hydrogels based on polyalkylguanidines and aldehydes. *Vysokomol. soed. Seriya B*. 2016; 58 (3): 262–268 (in Russ.)].
5. Убашеев И.О. Природные лекарственные средства при повреждениях органов и тканей. Улан-Удэ: Изд-во БНЦ СО РАН, 1998: 224. [Ubasheev I.O. Natural remedies for injuries to organs and tissues. Ulan-Ude: Izd-vo BNC SO RAN Publ., 1998: 224 (in Russ.)].
6. Абаев Ю.К. Справочник хирурга. Раны и раневая инфекция. Ростов н/Д: Феникс, 2006: 427. [Abaev Yu.K. Surgeon's Handbook. Wounds and wound infection. Rostov-na-Donu: Feniks Publ., 2006: 427 (in Russ.)].
7. Микроскопическая техника: руководство; под ред. Д.С. Саркисова, Ю.Л. Перова. М., 1996: 544. [Microscopic technique: manual; pod red. D.S. Sarkisova, Yu.L. Perova. М., 1996: 544 (in Russ.)].
8. Парамонов Б.А., Чеботарев В.Ю. Методы моделирования термических ожогов кожи при разработке препаратов для местного лечения. Бюллетень экспериментальной биологии и медицины. 2002; 134 (11): 593–597. [Paramonov B.A., Chebotarev V.Yu. Methods for modeling thermal skin burns in the development of drugs for topical treatment. *Byull. ebksp. biol. i med.* 2002; 134 (11): 593–597 (in Russ.)].
9. Yashin Ya.I., Nemzer B.V., Ryzhnev V.Yu. et al. Creation of Databank for Content of Antioxidants in Food Products by an Amperometric Method. *Molecules*. 2010; 15: 7450–7466.
10. Методы клинических лабораторных исследований; под ред. В.С. Камышникова. М.: ООО «МЕД-пресс-информ», 8-е изд., 2015: 736. [Methods of clinical laboratory research; pod red. V.S. Kamyshnikova. М.: ООО «MEDpress-inform» Publ., 8-e izd., 2015: 736 (in Russ.)].
11. Ефимов К.М., Гембицкий П.А., Снежко А.Г. Полигуанидины – класс малотоксичных дезсредств пролонгированного действия. Дезинфекционное дело. 2000; 4: 32. [Efimov K.M., Gembickij P.A., Snezhko A.G. Polyguanidines – a class of low-toxic disinfectants of prolonged action. *Dezinfekcionnoe delo*. 2000; 4: 32 (in Russ.)].
12. Shi L., Yang N., Zhang H., Chen L., Tao L., Wei Y., Liu H., Luo Y. A novel poly(glutamic acid)/silk-sericin-hydrogel for wound dressing: Synthesis, characterization and biological evaluation. *Materials Science and Engineering C*. 2009; 48 (1): 533–540.
13. Михальчик Е.В., Титкова С.М., Ануров М.В. и др. Антиоксидантные ферменты кожи при эксперименталь-

ных ожогах. Биомедицинская химия. 2006; 52 (6): 576–586. [Mihal'chik E.V., Titkova S.M., Anurov M.V. i dr. Antioxidant skin enzymes in experimental burns. *Biomedicinskaya himiya*. 2006; 52 (6): 576–586 (in Russ.)].

14. Парамонов Б.А., Порембский Я.О., Яблонский В.Г. Ожоги: руководство для врачей. СПб.: СпецЛит, 2000: 480 [Paramonov B.A., Porembskij Ya.O., Yablonskij V.G. Burns: A guide for doctors. SPb.: SpecLit Publ., 2000: 480 (in Russ.)].

Поступила в редакцию 30.05.2017  
Утверждена к печати 06.02.2018

**Лебедева Светлана Николаевна**, д-р биол. наук, профессор, кафедра биотехнологии, Институт прикладной инженерии и биотехнологии, Восточно-Сибирский государственный университет технологий и управления, г. Улан-Удэ.

**Очиров Олег Сергеевич**, инженер, лаборатория химии полимеров, Байкальский институт природопользования СО РАН, г. Улан-Удэ.

**Стельмах Сергей Александрович**, канд. хим. наук, зав. лабораторией химии полимеров, Байкальский институт природопользования СО РАН, г. Улан-Удэ.

**Григорьева Мария Николаевна**, инженер, лаборатория химии полимеров, Байкальский институт природопользования СО РАН, г. Улан-Удэ.

**Жамсаранова Сэсэгма Дашиевна**, д-р биол. наук, профессор, кафедра биотехнологии, Институт прикладной инженерии и биотехнологии, Восточно-Сибирский государственный университет технологий и управления, г. Улан-Удэ.

**Могнонов Дмитрий Маркович**, д-р хим. наук, гл. науч. сотрудник, лаборатория химии полимеров, Байкальский институт природопользования СО РАН, г. Улан-Удэ.

✉ **Очиров Олег Сергеевич**, e-mail: olegoch@rambler.ru.

УДК 577.2: 544.773.432:547.4

DOI: 10.20538/1682-0363-2018-1-112-120

For citation: Lebedeva S.N., Ochirov O.S., Stelmakh S.A., Grigor'eva M.N., Zhamsaranova S.D., Mogonov D.M. Reparative action of hydrogel polyhexamethylen guanidine hydrochloride. *Bulletin of Siberian Medicine*. 2018; 17 (1): 112–120.

## Reparative action of hydrogel polyhexamethylen guanidine hydrochloride

**Lebedeva S.N.<sup>1</sup>, Ochirov O.S.<sup>2</sup>, Stelmakh S.A.<sup>2</sup>,  
Grigor'eva M.N.<sup>2</sup>, Zhamsaranova S.D.<sup>1</sup>, Mogonov D.M.<sup>2</sup>**

<sup>1</sup> *East Siberian State University of Technology and Management  
40V, Klyuchevskaya Str., Ulan-Ude, 670013, Russian Federation*

<sup>2</sup> *Baikal Institute for Nature Management, Siberian Branch of the Russian Academy of Sciences (SB RAS)  
6, Sakhyanovoy Str., Ulan-Ude, 670047, Russian Federation*

### ABSTRACT

Polyguanidines are characterized by pronounced antimicrobial activity and are widely used as the main active substance of disinfectants. Polymers of this class possess the property of gel formation, which, together with biological activity, opens the prospect of obtaining an effective single-component agent or basis for an external preparation for the therapy of skin lesions. Earlier, we developed a method for the production of a hydrogel based on polyhexamethylen guanidine hydrochloride, which involves the cross-linking of the terminal amino groups of the branched polymer with formaldehyde.

**The purpose** of the study was to observe the effect of hydrogel polyhexamethylen guanidine hydrochloride on the progression of wound healing.

**Materials and methods.** An experiment on the evaluation of the wound healing action of hydrogel was carried out under conditions simulating a linear cutaneous wound, a muscular wound, and a thermal burn. The comparative drug was the pharmacopoeian drug Levomecol.

**Results.** It has been established that hydrogel has a pronounced wound healing effect, as evidenced by the results of ruminant thoracic anatomy and pathomorphology of the sections, which shows accelerated ripening



of granulation tissue and scar formation. By the method of vulnografiya it was shown that the daily decrease in wound area is most pronounced in the hydrogel group, which also indicates a pronounced reparative effect. It was determined that the hydrogel activates the growth of antioxidatic activity and leukocytes in the blood of animals in dynamics on the 10th, 17th and 24th day of the experiment, amounting to 56, 34 and 21%, and of leukocytes – 32, 30, 10% in relation to the intact animals.

**Conclusion.** Thus, on the model of a linear cutaneous wound, a muscular wound, and a thermal burn, the healing effect of the hydrogel PGMGh/f is established, as evidenced by the results of the early exercise, vulnografiya and pathomorphological studies. It is noted that the hydrogel PGMG h/f has an effect on the content of antioxidants and leukocytes in the blood, contributing to the normalization of their quantity.

**Key words:** polyguanidines, gel, linear wound, thermal burn, tensometry, vulnografiya.

#### CONFLICT OF INTEREST

The authors declare the absence of obvious and potential conflicts of interest related to the publication of this article.

#### SOURCE OF FINANCING

The authors state that there is no funding for the study.

#### CONFORMITY WITH THE PRINCIPLES OF ETHICS

The study approved by the local ethics committee under the Institute of General and Experimental Biology SB RAS (Protocol No. 6 of June 5, 2015).

Received 30.05.2017

Accepted 06.02.2018

**Lebedeva Svetlana N.**, DBSc, Professor, Department of Biotechnology, Institute of Applied Engineering and Biotechnology, East Siberian State University of Technology and Management, Ulan-Ude, Russian Federation.

**Ochirov Oleg S.**, Engineer, Laboratory of Polymer Chemistry, Baikal Institute of Nature Management, SB RAS, Ulan-Ude, Russian Federation.

**Stelmakh Sergey A.**, PhD, Researcher, Laboratory of Polymer Chemistry, Baikal Institute of Nature Management, SB RAS, Ulan-Ude, Russian Federation.

**Grigor'eva Maria N.**, Engineer, Laboratory of Polymer Chemistry, Baikal Institute of Nature Management, SB RAS, Ulan-Ude, Russian Federation.

**Zhamsaranova Sesegma D.**, DBSc, Professor, Department of Biotechnology, Institute of Applied Engineering and Biotechnology, East Siberian State University of Technology and Management, Ulan-Ude, Russian Federation.

**Mognonov Dmitry M.**, DChSc, Senior Researcher, Laboratory of Polymer Chemistry, Baikal Institute of Nature Management, SB RAS, Ulan-Ude, Russian Federation.

(✉) **Ochirov Oleg S.**, e-mail: olegoch@rambler.ru.