

УДК 617.711:617.715]-089-003.93-08-039.71:615.27

<https://doi.org/10.20538/1682-0363-2019-3-46-52>

Патоморфологические особенности регенерации конъюнктивы и склеры на фоне интраоперационной аппликации раствора циклоспорина А

Жигальская Т.А.¹, Кривошеина О.И.¹, Дзюман А.Н.¹, Хлусов И.А.^{1,2}

¹ Сибирский государственный медицинский университет (СибГМУ)
Россия, 634050, г. Томск, Московский тракт, 2

² Национальный исследовательский Томский политехнический университет (НИ ТПУ)
Россия, 634050, г. Томск, пр. Ленина, 30

РЕЗЮМЕ

Цель работы: в эксперименте *in vivo* изучить особенности регенерации конъюнктивы и склеры крыс после хирургического вмешательства и интраоперационной аппликации 0,05%-го раствора циклоспорина А.

Материалы и методы. Экспериментальные животные (самцы крыс, $n = 48$) были разделены на основную группу, включающую подгруппы *a* ($n = 16$) и *b* ($n = 16$), и группу сравнения ($n = 16$). Всем животным выполняли сквозной разрез конъюнктивы и непроникающий надрез поверхностных слоев склеры одного из глаз. На область хирургической травмы в основной группе накладывалась гемостатическая губка, пропитанная 0,05%-м раствором циклоспорина А: в подгруппе *a* длительностью 3 мин, в подгруппе *b* – 6 мин. В группе сравнения интраоперационно накладывалась гемостатическая губка без цитостатика.

Результаты. У животных группы сравнения послеоперационный период протекал со стереотипной динамикой смены клеточных фаз в поврежденных тканях. В исходе отмечено развитие плотного конъюнктивально-склерального сращения в зоне хирургической травмы. Интраоперационная аппликация 0,05%-м раствором циклоспорина А приводила к замедлению регенерации, препятствовала формированию грубого конъюнктивально-склерального рубца.

Заключение. Интраоперационные аппликации 0,05%-го раствора циклоспорина А меняют стереотипную динамику течения воспалительно-репаративной регенерации в зоне хирургического вмешательства, подавляя практически в три раза миграцию клеток, и значительно (в два раза) увеличивая продолжительность макрофагальной фазы. Это обуславливает замедление репаративной регенерации, препятствующее избыточному рубцеванию в операционной зоне.

Ключевые слова: глазное яблоко крыс, послеоперационное рубцевание, цитостатическая профилактика избыточной регенерации.

Конфликт интересов. Авторы декларируют отсутствие явных и потенциальных конфликтов интересов, связанных с публикацией настоящей статьи.

Источник финансирования. Авторы заявляют об отсутствии финансирования при проведении исследования.

Соответствие принципам этики. Исследование одобрено локальным этическим комитетом СибГМУ (протокол № 4346 от 16.11.2015).

Для цитирования: Жигальская Т.А., Кривошеина О.И., Дзюман А.Н., Хлусов И.А. Патоморфологические особенности регенерации конъюнктивы и склеры на фоне интраоперационной аппликации раствора циклоспорина А. *Бюллетень сибирской медицины*. 2019; 18 (3): 46–52. <https://doi.org/10.20538/1682-0363-2019-3-46-52>.

✉ Хлусов Игорь Альбертович, e-mail: khlusov63@mail.ru.

УДК 617.711:617.715]-089-003.93-08-039.71:615.27
<https://doi.org/10.20538/1682-0363-2019-3-46-52>

Pathomorphological features of conjunctival and scleral regeneration associated with intraoperative application of Cyclosporin A

Zhigalskaya T.A.¹, Krivosheina O.I.¹, Dzyman A.N.¹, Khlusov I.A.^{1,2}

¹ Siberian State Medical University (SSMU)
2, Moscow Trakt, Tomsk, 634050, Russian Federation

² National Research Tomsk Polytechnic University (NR TPU)
30, Lenina Av., Tomsk, 634050, Russian Federation

ABSTRACT

Purpose. In experiment *in vivo* to study the features of regeneration of the conjunctiva and sclera of rats after surgery with intraoperative application of a 0.05% Cyclosporin A.

Materials and methods. Experimental animals (rats) ($n = 48$) were divided into the main group, including the subgroups *a* ($n = 16$) and *b* ($n = 16$) and the comparison group ($n = 16$). Performed a through cut of the conjunctiva and damage to the surface layers of the sclera one of the eyes of all animals. Further on the surgical trauma zone in the main group, the intraoperative application of the cytostatic was performed. In the subgroup *a* with a duration of 3 minutes, in the subgroup *b* – 6 minutes. In the comparison group a hemostatic sponge without a cytostatic was used intraoperatively.

Results. In the comparison group postoperative period proceeds with a stereotyped dynamics of cell phase changes in damaged tissues. In the end the development of dense conjunctival-scleral fusion in the area of surgical trauma was noted. Intraoperative application of 0.05% Cyclosporine A leads to a slowing of regeneration, preventing formation of rough conjunctival-scleral scar.

Conclusions. Intraoperative applications of 0.05% Cyclosporin A change the stereotyped dynamics of the inflammatory-reparative regeneration in the surgical intervention zone, inhibiting the migration of cells almost in 3 times and significantly (in 2 times) prolonging the duration of the macrophage phase. This causes a slowdown of reparative regeneration, prevents excessive scarring in the operating area.

Key words: rat eye bulb, postoperation scarring, cytostatic prophylaxis of abundant regeneration.

Conflict of interest. The authors declare the absence of obvious and potential conflicts of interest related to the publication of this article.

Source of financing. The authors state that there is no funding for the study.

Conformity with the principles of ethics. The study approved by the local ethics committee under SSMU (Protocol No. 4346 of 16.11.2015).

For citation: Zhigalskaya T.A., Krivosheina O.I., Dzyman A.N., Khlusov I.A. Pathomorphological features of conjunctival and scleral regeneration associated with intraoperative application of Cyclosporin A. *Bulletin of Siberian Medicine*. 2019; 18 (3): 46–52. <https://doi.org/10.20538/1682-0363-2019-3-46-52>.

ВВЕДЕНИЕ

Профилактика избыточной регенерации тканей в послеоперационном периоде является одной из актуальных проблем медицины. Для предотвращения грубого рубцевания используются антиметаболические средства, местное применение которых существенно уменьшает выраженность воспалительно-репаративной реакции в

зоне оперативного вмешательства и препятствует интенсивному фиброгенезу. В офтальмохирургии, в частности в ходе антиглаукомных операций, применяются аппликации 5-фторурацила и митомицина С на область хирургически созданных путей оттока внутриглазной жидкости [1–6]. Однако широкое использование указанных средств ограничено из-за высокого риска развития осложнений: несостоятельность швов,

цилиохориоидальная отслойка, прогрессирующие катаракты, гипотония глазного яблока [7, 8]. В связи с вышеизложенным перспективным антипролиферативным средством может быть интраоперационное применение цитостатика нового поколения – 0,05%-го раствора циклоспорина А.

Цель работы – в эксперименте *in vivo* изучить особенности регенерации конъюнктивы и склеры крыс после хирургического вмешательства и интраоперационной аппликации 0,05%-го раствора циклоспорина А.

МАТЕРИАЛЫ И МЕТОДЫ

Исследование выполнено на базе лаборатории биологических моделей СибГМУ (руководитель – канд. биол. наук В.В. Иванов). Эксперимент выполнен на 48 самцах крыс породы вистар (48 глаз) массой 200–250 г. Всем животным в условиях операционной под общей анестезией в верхнем отделе правого глазного яблока выполняли сквозной разрез конъюнктивы склеры и непроникающий надрез поверхностных слоев склеры. В зависимости от хода операции животных разделяли на две группы: основную группу ($n = 32$) и группу сравнения ($n = 16$).

Животным основной группы во время операции, после проведения сквозного разреза конъюнктивы и непроникающего надреза поверхностных слоев склеры, на зону вмешательства накладывали гемостатическую губку, пропитанную 0,05%-м раствором циклоспорина А. Животных основной группы разделяли на две подгруппы: подгруппу *a* ($n = 16$, длительность аппликации 3 мин) и подгруппу *b* ($n = 16$, длительность аппликации 6 мин). Крысам группы сравнения ($n = 16$) на зону вмешательства на 3 мин накладывали гемостатическую губку без раствора циклоспорина А. По окончании аппликации гемостатическую губку у крыс всех групп убирали, закапывали раствор Тобрекса, швы не накладывали. В послеоперационном периоде всем животным в конъюнктивальную полость оперированного глаза закапывали раствор Тобрекса три раза в день. Общая продолжительность эксперимента составила 21 сут. На 3-и, 7-, 14- и 21-е сут после операции из эксперимента выводили по четыре животных из каждой группы с последующей эвнукацией.

Умерщвление экспериментальных животных на всех этапах эксперимента осуществляли с соблюдением правил и норм Европейского общества (86/609ЕЕС), Хельсинской декларации и приказов Министерства здравоохранения СССР (№ 742 от 13.11.1984 г. и № 48 от 23.01.1985 г.).

Выведение животных из эксперимента выполняли методом декапитации после проведения общего наркоза. Материал фиксировали с последующей окраской гематоксилином и эозином и по методу Маллори для световой микроскопии, $\times 100$, $\times 200$. С помощью цифровой фотокамеры Canon Power Shot G10 (Япония) производили съемку 10 случайных полей зрения для каждого среза, с использованием программы ImageJ 1.46 и плагина Cell Counter подсчитывали абсолютное и относительное содержание клеток в конъюнктиве и склере глаз крыс в области операции. Статистический анализ результатов проводили с использованием статистического пакета IBM SPSS Statistics 20. Нормальность распределения показателей проверяли с помощью закона Колмогорова – Смирнова. Результаты представлены в виде $M \pm m$, где M – выборочное среднее, m – ошибка среднего. В связи с несоответствием распределения данных нормальному закону распределения использовали непараметрический U -критерий Манна – Уитни. Статистически значимыми различия считали при уровне значимости $p < 0,05$.

РЕЗУЛЬТАТЫ

По данным световой микроскопии, на 3-и сут после операции у крыс подгруппы *a* основной группы в области вмешательства с аппликацией 0,05%-го раствора циклоспорина А длительностью 3 мин в конъюнктиве выявлялся диффузный отек, в склере – выраженное расслоение коллагеновых волокон. В клеточном составе в зоне вмешательства преобладали мононуклеарные лейкоциты (МНЛ) – $846 \pm 14,0$ (76%) клеток в поле зрения, численность полиморфно-ядерных лейкоцитов (ПМЛ) и фибробластов составляла $38 \pm 2,0$ (3,4%) и $229 \pm 9,0$ (20,6%) соответственно.

У крыс подгруппы *b* на 3-и сут в области вмешательства с аппликацией раствора цитостатика длительностью 6 мин отмечались выраженное истончение эпителия конъюнктивы, субэпителиальные щелевидные полости, нарушение ориентации и фрагментация коллагеновых волокон в склере. В клеточном составе преобладали МНЛ – $339 \pm 7,0$ (80,2%) клеток в поле зрения, число ПМЛ и фибробластов составляло $6,0 \pm 1,0$ (1,4%) и $78 \pm 3,0$ (18,4%) соответственно.

У крыс группы сравнения эпителий конъюнктивы в зоне операции был уплощен, в склере обнаруживались периваскулярный отек, извитой ход коллагеновых волокон. Среди клеток преобладали МНЛ – $795 \pm 23,0$ (67,8%) клеток в поле зрения, численность ПМЛ составляла $46 \pm 4,0$ (3,9%), фибробластов – $332 \pm 8,0$ (28,3%).

На 7-е сут у животных подгруппы *a* начиналось постепенное восстановление нормальной архитектоники эпителия конъюнктивы, однако коллагеновые волокна склеры были расслоены. В клеточном составе преобладали МНЛ – $637 \pm 18,0$ (57,4%) клеток в поле зрения. Число ПМЛ увеличилось в 2,2 раза, до $82 \pm 1,0$ (7,4%), $p < 0,05$; число фибробластов – в 1,7 раза, до $391 \pm 15,0$ (35,2%) клеток по сравнению с показателями на 3-и сут, $p < 0,05$.

У крыс подгруппы *b* в области аппликации цитостатика отмечались истончение эпителия конъюнктивы, субэпителиальные мелкие щели. Ориентация и тинкториальные свойства коллагеновых волокон склеры были значительно нарушены. Среди клеток преобладали МНЛ – $442 \pm 14,0$ (66,1%) клеток в поле зрения. Число ПМЛ увеличилось в 4,5 раза, до $27 \pm 7,0$ (4,1%), фибробластов – в 2,6 раза, до $199 \pm 11,0$ (29,8%) клеток по сравнению с уровнем на 3-и сут, $p < 0,05$. Однако на 7-е сут эти показатели у крыс подгруппы *a* были меньше в 3,0 и 2,0 раза соответственно, $p < 0,05$.

У крыс группы сравнения на 7-е сут эпителий конъюнктивы в области операции имел нормальное строение, склера представлена рыхлой волокнистой соединительной тканью. В клеточном составе уменьшилось количество МНЛ в 1,5 раза, до $530 \pm 16,0$ (46,1%) клеток в поле зрения по сравнению с 3-ми сут, $p < 0,05$. Число ПМЛ увеличилось в 2,0 раза, до $91 \pm 11,0$ (7,9%), фибробластов – в 1,6 раза, до $529 \pm 18,0$ (46,0%) клеток в поле зрения по сравнению с результатами на 3-и сут, $p < 0,05$.

На 14-е сут у крыс подгруппы *a* в области аппликации цитостатика эпителий конъюнктивы имел нормальное строение, коллагеновые волокна склеры располагались рыхло. Среди клеток преобладали фибробласты – $201 \pm 13,0$ (57,7%) клеток в поле зрения, однако их численность по сравнению с уровнем на 7-е сут уменьшилась в 2,0 раза, $p < 0,05$. Число МНЛ сократилось в 4,8 раза, до $132 \pm 12,0$ (38%) клеток, число ПМЛ уменьшилось в 5,5 раза, до $15 \pm 9,0$ (4,3%) клеток по сравнению с показателями на 7-е сут, $p < 0,05$.

У крыс подгруппы *b* в области аппликации цитостатика эпителий конъюнктивы имел нормальное строение, однако субэпителиально обнаруживались мелкие щели. Пучки коллагеновых волокон склеры в зоне операции располагались рыхло. В клеточном составе преобладали фибробласты – $120 \pm 12,0$ (50%) и МНЛ – $106 \pm 10,0$ (44,2%) клеток в поле зрения, при этом численность клеток данных популяций была меньше, чем у крыс подгруппы *a* на 14-е сут – в 1,7 и

1,3 раза соответственно, $p < 0,05$. Количество ПМЛ сократилось в 1,9 раза по сравнению с показателем на 7-е сут – $14 \pm 2,0$ (5,8%) клеток в поле зрения, $p < 0,05$.

У крыс группы сравнения на 14-е сут после операции конъюнктивна глазного яблока в области вмешательства имела нормальное строение, толстые пучки коллагеновых волокон склеры располагались плотнее. Число фибробластов сократилось в 2,2 раза, до $241 \pm 12,0$ (51,9%) клеток в поле зрения, что, однако, в 2,0 раза превышало данный показатель у животных подгруппы *b* на 14-е сут, $p < 0,05$. Численность ПМЛ по сравнению с уровнем на 7-е сут уменьшилась в 1,7 раза, МНЛ – в 4,2 раза, составив $88 \pm 3,0$ (18,8%) и $136 \pm 8,0$ (29,3%) клеток соответственно, $p < 0,05$.

На 21-е сут у животных подгруппы *a* в области аппликации цитостатика конъюнктивна имела нормальное строение и плотно прилежала к склере, однако не была с ней спаяна (рис. 1). Ход коллагеновых волокон склеры в области операции был упорядоченным. Среди клеток преобладали фибробласты – $121 \pm 12,0$ (68,8%) клеток в поле зрения, их численность по сравнению с уровнем на 14-е сут уменьшилась в 2,0 раза, $p < 0,05$. Число ПМЛ сократилось в 1,7 раза, до $9 \pm 1,0$ (5,1%), МНЛ – в 1,5 раза, до $46 \pm 8,0$ (26,1%) клеток в поле зрения по сравнению с показателями на 14-е сут, $p < 0,05$.

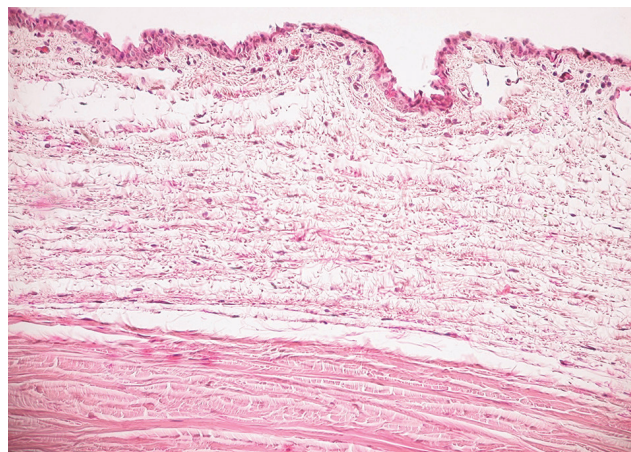


Рис. 1. Состояние конъюнктивы и склеры глазного яблока в области вмешательства у экспериментального животного подгруппы *a* основной группы на 21-е сут после операции с 3-минутной аппликацией 0,05%-го раствора циклоспорина А. Окраска гематоксилином и эозином, $\times 200$

Fig. 1. Condition of the conjunctiva and sclera of the eye in the area of intervention in the experimental animal subgroup *a* of the main group on the 21st day after surgery with a 3-minute application of a 0.05% Cyclosporin A. Color by hematoxylin and eosin, $\times 200$

У крыс подгруппы *b* конъюнктив в области аппликации цитостатика имела нормальное строение, однако субэпителиально сохранялись мелкие щели. При этом конъюнктив была отделена от склеры щелевидным пространством (рис. 2). Пучки коллагеновых волокон склеры в области вмешательства были расслоены. В клеточном составе преобладали фибробласты – $105 \pm 11,0$ (52,2%) клеток в поле зрения и МНЛ – $84 \pm 7,0$ (41,8%) клеток. При этом численность фибробластов была в 1,2 раза меньше, чем у крыс подгруппы *a* на 21-е сут ($p < 0,05$). Число ПМЛ по сравнению с показателем на 14-е сут сократилось в 1,2 раза, до $12 \pm 2,0$ (6%) клеток в поле зрения ($p < 0,05$).

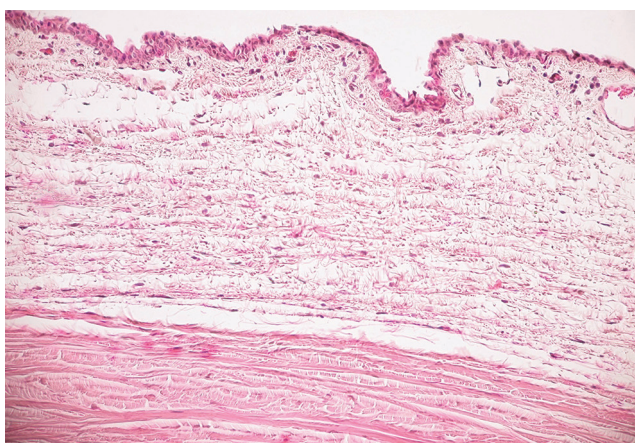


Рис. 2. Щелевидное пространство между конъюнктивой и склерой в области вмешательства у экспериментального животного подгруппы *b* основной группы на 21-е сут после операции с 6-минутной аппликацией 0,05%-го раствора циклоспорина А. Окраска гематоксилином и эозином, $\times 100$

Fig. 2. The slit-like space between the conjunctiva and the sclera in the area of intervention in the experimental animal subgroup *b* of the main group on the 21st day after the operation with 6-minute application of a 0.05% Cyclosporin A. Color by hematoxylin and eosin, $\times 100$

У крыс группы сравнения на 21-е сут после операции конъюнктив глаза в области вмешательства имела нормальное строение, была плотно спаяна с подлежащей склерой (рис. 3). Склера представлена плотной соединительной тканью. Численность фибробластов сократилась в 1,7 раза от уровня на 14-е сут, составив $138 \pm 12,0$ (78,7%) клеток в поле зрения. Однако это в 1,3 раза превышало таковой показатель у крыс подгруппы *b* на 21-е сут ($p < 0,05$). Число ПМЛ сократилось в 6,3 раза по сравнению с уровнем на 14-е сут, МНЛ – в 5,7 раза, составив $14 \pm 2,0$ (7,9%) и $24 \pm 5,0$ (13,4%) клеток соответственно ($p < 0,05$).

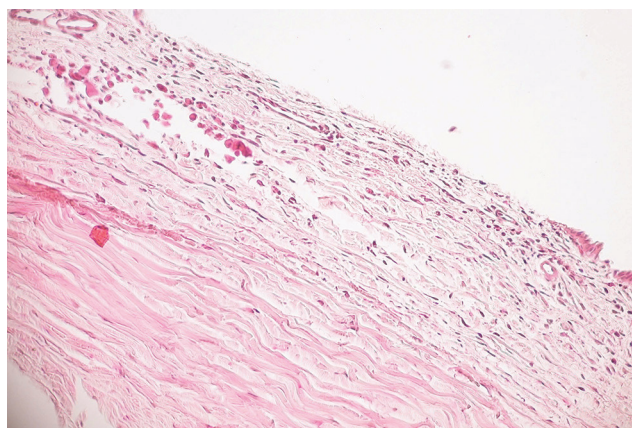


Рис. 3. Конъюнктивально-склеральный рубец в области вмешательства у экспериментального животного группы сравнения на 21-е сут после операции без местной аппликации 0,05%-го раствора циклоспорина А. Окраска гематоксилином и эозином, $\times 100$

Fig. 3. Conjunctival-scleral scar in the area of intervention in an experimental animal of the comparison group on the 21st day after surgery without local application of a 0.05% solution of Cyclosporin A. Color by hematoxylin and eosin, $\times 100$

ОБСУЖДЕНИЕ

Результаты исследования свидетельствуют о развитии воспалительно-репаративной реакции в конъюнктиве и склере после операции у крыс всех экспериментальных групп. В группе сравнения реакция протекала со стереотипной динамикой смены клеточных фаз, что отражает ее защитно-приспособительный характер. На протяжении всего эксперимента клеточная плотность в зоне операции у крыс группы сравнения была максимальной среди всех экспериментальных групп (табл. 1). На 21-е сут выявлено развитие плотного конъюнктивально-склерального сращения в зоне вмешательства, что свидетельствует о достижении конечной цели воспалительно-репаративной реакции – максимального анатомического восстановления тканей.

Применение 0,05%-го раствора циклоспорина А в виде интраоперационной аппликации оказало значительное влияние на течение послеоперационного периода, зависящее от длительности аппликации. По-видимому, за счет подавления синтеза провоспалительных интерлейкинов [9], цитостатик существенно уменьшил миграцию в зону хирургической травмы клеток, ответственных за интенсивность воспаления. На 3-и сут после операции клеточная плотность в области вмешательства в подгруппе *a* была в 1,05 раза меньше, чем в группе сравнения, однако в подгруппе *b* данный показатель был в 2,8 раза меньше

($p < 0,05$), чем в группе сравнения (таблица). Подобная динамика наблюдалась вплоть до 14-х сут после операции.

Интраоперационная аппликация цитостатика оказала влияние и на смену клеточных фаз воспалительно-репаративной реакции в тканях в зоне вмешательства, увеличив продолжительность макрофагальной фазы и подавив миграцию клеток фибробластической популяции в область хирургической травмы. На 3-и сут после операции плотность фибробластов в подгруппе *a* была в 1,5 раза меньше ($p < 0,05$), в подгруппе *b* – в 4,3 раза меньше ($p < 0,05$), чем в группе сравнения. На 7-е сут количество фибробластов в группе сравнения увеличилось в 1,6 раза. В подгруппах *a* и *b* сдвиг клеточного состава инфильтрата в сторону фибробластической популяции произошел только на 14-е сут после операции.

Таблица
Table

Динамика клеточной плотности инфильтрата в 1 мм ² среза у животных экспериментальных групп, $M \pm m$			
Dynamics of cell density of infiltrate in a 1 mm ² slice in animals of experimental groups, $M \pm m$			
Срок наблюдения, дни Terms of observation, days	Экспериментальные группы Experimental groups		
	Подгруппа <i>a</i> основной группы Subgroup <i>a</i> of the main group	Подгруппа <i>b</i> основной группы Subgroup <i>b</i> of the main group	Группа сравнения Comparison group
3	6 956 ± 105**	2 643 ± 115*	7 328 ± 98,2
7	6 937 ± 98**	4 175 ± 124*	7 184 ± 105
14	2 175 ± 95**	1 500 ± 117*	2 902 ± 114
21	1 100 ± 97	1 256 ± 104	1 099 ± 142

* статистически значимые различия ($p < 0,05$) при сравнении с показателями у животных, прооперированных без применения местной аппликации 0,05%-го раствора циклоспорина А (группа сравнения).

** статистически значимые различия ($p < 0,05$) при сравнении показателей подгруппы *a* (аппликация циклоспорина А 3 мин) с показателями подгруппы *b* (аппликация циклоспорина А 6 мин).

* statistically significant differences were ($p < 0.05$) when compared with indicators in the group of animals that were operated on without using a local application of a 0.05% Cyclosporin A solution (comparison group).

** statistically significant differences were ($p < 0.05$) when comparing the indicators of the subgroup *a* (Cyclosporin A application 3 minutes) with those of the subgroup *b* (Cyclosporin A application 6 minutes) of the main group.

ЗАКЛЮЧЕНИЕ

Интраоперационная аппликация 0,05%-го раствора циклоспорина А в ходе операции на конъюнктиве и склере глазного яблока крыс в эксперименте *in vivo* изменяет стереотипную динамику

течения воспалительно-репаративной реакции в области вмешательства, подавляя практически в три раза миграцию клеток, и значительно (в два раза) увеличивая продолжительность макрофагальной фазы. Это обуславливает замедление репаративной регенерации, препятствующее избыточному рубцеванию в операционной зоне. Полученные результаты могут быть полезными в клинических ситуациях.

ЛИТЕРАТУРА / REFERENCES

- Сахнов С.Н., Науменко В.В., Волик С.А. и др. Способ хирургического лечения рефрактерной глаукомы. *Глаукома*. 2013; 1: 29–34. [Sakhnov S.N., Naumenko V.V., Volik S.A. et al. The method of surgical treatment of refractory glaucoma. *Glaukoma*. 2013; 1: 29–34 (in Russ.)].
- Bettin P., Di Matteo F. Glaucoma: present challenges and future trends. *Ophthalmic Res*. 2013; 50 (4): 197–208. DOI: 10.1159/000348736.
- Sengupta S., Venkatesh R., Ravindran R.D. Safety and efficacy of using off-label bevacizumab versus mitomycin C to prevent bleb failure in a single-site phacotrabeculectomy by a randomized controlled clinical trial. *J. Glaucoma*. 2012; 21 (5): 450–459.
- Ал Немер Д.М. Результаты комбинированной дренажной хирургии рефрактерных форм глаукомы. *Медицинский вестник Башкортостана*. 2014; 9 (2): 28–30. [Al Nemer D.M. Results of combined drainage surgery of refractory forms of glaucoma. *Medicinskij vestnik Bashkortostana*. 2014; 9 (2): 28–30 (in Russ.)].
- Петров С.Ю. Нидлинг как метод активации фильтрационных подушек: показания, особенности техники. *Глаукома*. 2013; 2: 75–84. [Petrov S.Yu. Nidling as a method of activation of filtration pads: indications, technical features. *Glaukoma*. 2013; 2: 75–84 (in Russ.)].
- Lindemann F., Plange N., Kuerten D. et al. Three-year follow-up of trabeculectomy with 5-fluorouracil. *Ophthalmic Res*. 2017; 58 (2): 74–80. DOI: 10.1159/000464446.
- Coppens G., Maudgal P. Corneal complications of intraoperative Mitomycin C in glaucoma surgery. *Bull. Soc. Belge Ophthalmol*. 2010; 314: 19–23.
- Фабрикантов О.А., Николашин С.И., Пирогова Е.С. Хирургия рефрактерной глаукомы – показания, осложнения, исходы. *Медицина*. 2016; 21 (1): 204–207. [Fabrikantov O.L., Nikolashin S.I., Pirogova E.S. Surgery of refractory glaucoma – indications, complications, outcomes. *Meditsina*. 2016; 21 (1): 204–207 (in Russ.)].
- Германова В.Н., Волжанин А.В., Золотарев А.В., Карлова Е.В., Перов С.Ю. Циклоспорин А в хирургическом лечении глаукомы: перспективы и возможности. *Национальный журнал глаукома*. 2017; 16 (2): 92–100. [Germanova V.N., Volzhanin A.V., Zolotarev A.V., Karlova E.V., Perov S.Yu. Cyclosporin A in the surgical treatment of glaucoma: perspectives and opportunities. *Natsional'nyy zhurnal Glaukoma*. 2017; 16 (2): 92–100 (in Russ.)].

Сведения об авторах

Жигальская Татьяна Александровна, аспирант, кафедры офтальмологии, СибГМУ, г. Томск. ORCID iD 0000-0003-3110-4112.

Кривошеина Ольга Ивановна, д-р мед. наук, профессор, зав. кафедрой офтальмологии, СибГМУ, г. Томск. ORCID iD 0000-0001-7509-5858.

Дзюман Анна Николаевна, канд. мед. наук, доцент, кафедра морфологии и общей патологии, СибГМУ, г. Томск. ORCID iD 0000-0002-0795-0987.

Хлусов Игорь Альбертович, д-р мед. наук, профессор, кафедра морфологии и общей патологии, СибГМУ; профессор, Исследовательская школа химических и биомедицинских технологий, НИ ТПУ, г. Томск. ORCID iD 0000-0003-3465-8452.

(✉) **Хлусов Игорь Альбертович**, e-mail: khlusov63@mail.ru.

Поступила в редакцию 18.04.2019
Подписана в печать 11.06.2019

Authors information

Zhigalskaya Tatiana A., Graduate Student, Department of Ophthalmology, SSMU, Tomsk, Russian Federation. ORCID iD 0000-0001-7509-5858.

Krivosheina Olga I., DM, Professor, Head of the Department of Ophthalmology, SSMU, Tomsk, Russian Federation. ORCID iD 0000-0001-7509-5858.

Dzyman Anna N., PhD, Assistant Professor, Department of Morphology and General Pathology, SSMU, Tomsk, Russian Federation. ORCID iD 0000-0002-0795-0987.

Khlusov Igor A., DM, Professor, Department of Morphology and General Pathology, SSMU; Professor, Research School of High-Energy Physics, NR TPU, Tomsk, Russian Federation. ORCID iD 0000-0003-3465-8452.

(✉) **Khlusov Igor A.**, e-mail: khlusov63@mail.ru.

Received 18.04.2019
Accepted 11.06.2019