

УДК 616.284-002.3-089.819.82-073.43-71

УЛЬТРАЗВУКОВОЕ ИССЛЕДОВАНИЕ В ОЦЕНКЕ ПРОХОДИМОСТИ ШУНТА ПОСЛЕ ТИМПАНОСТОМИИ ПРИ ЭКССУДАТИВНОМ СРЕДНЕМ ОТИТЕ

Щербик Н.В.^{1,2}, Конушкин В.А.¹, Староха А.В.^{1,2}, Литвак М.М.^{1,2}¹ Сибирский государственный медицинский университет, г. Томск² Томский филиал ФГБУ «Научно-клинический центра оториноларингологии» ФМБА России, г. Томск

РЕЗЮМЕ

Целью исследования явилась разработка простого, сопоставимого по чувствительности и специфичности с импедансометрией метода оценки проходимости шунта после тимпаностомии.

Изучалась проходимость шунта у 40 пациентов, страдающих экссудативным средним отитом, после тимпаностомии. Всем больным проводились импедансометрия и одномерная ультразвуковая эндауральная сонография на 4-е, 7-е сут и через 1 мес после операции.

После проведенного шунтирования барабанной полости в группе детей, страдающих экссудативным средним отитом (ЭСО), на 4-е сут после операции по данным ультразвуковой сонографии, шунт функционировал у 30 (75%) пациентов, по данным импедансометрии – у 32 (80%) обследуемых. На 7-е сут после операции, по данным ультразвуковой сонографии, шунт был проходим у 34 (85%) детей, по результатам импедансометрии – у 36 (90%) обследуемых. Через 1 мес после проведенной операции, по данным ультразвуковой сонографии, шунт функционировал у 37 (92,5%) пациентов, результаты импедансометрии свидетельствовали о проходимости шунта у 38 (95%) детей. Расчет чувствительности и специфичности метода ультразвуковой сонографии показал, что они составили 97,4 и 100% соответственно. Статистическая значимость различий в определении проходимости шунта разными способами отсутствует.

Таким образом, одномерная ультразвуковая эндауральная сонография является достаточно чувствительным методом оценки проходимости шунта после тимпаностомии. Метод прост, требует минимальных затрат времени, что позволяет рекомендовать его к использованию в амбулаторно-поликлинической сети.

КЛЮЧЕВЫЕ СЛОВА: экссудативный средний отит, тимпанометрия, сонография, шунты.

Введение

Патология среднего уха и тугоухость у детей остаются в настоящее время актуальной проблемой в педиатрической практике [1–3]. В структуре детской тугоухости, как известно, наибольший удельный вес принадлежит кондуктивной форме, представленной главным образом дисфункцией слуховой трубы и экссудативным средним отитом (ЭСО) [4, 5].

Экссудативный средний отит – негнойное заболевание среднего уха, проявляющееся скоплением в его полостях экссудата (серозного, слизистого или мукоидного характера), что приводит к формированию определенного симптомокомплекса, основной состав-

ляющей которого является тугоухость звукопроводящего или смешанного характера [6, 7]. Общая распространенность этого заболевания в популяции составляет от 1 до 5% [8]. По данным М. Tos, у 80–90% детей дошкольного возраста в анамнезе отмечаются эпизоды тубарной дисфункции и экссудативного среднего отита. Эти нозологии имеют большой вес и в структуре заболеваемости взрослого населения, к примеру, при анализе первичной обращаемости среди заболеваний органа слуха эти нозологии составляют от 8 до 15%. Многие сурдологические клиники как в России, так и за рубежом с тревогой отмечают резкое увеличение количества пациентов, страдающих ЭСО [9].

Особый интерес к данной патологии обусловлен многообразием клинических проявлений заболевания, длительностью течения, трудоемкостью лечения, зачастую резистентностью к стандартной терапии среднего

✉ Конушкин Виталий Александрович, тел. 8-923-408-2738, факс 8 (382-2) 41-98-56; e-mail: rubez87@mail.ru

отита, склонностью к рецидивированию. Вялотекущие, торпидные формы с преимущественным поражением слизистой оболочки зачастую приводят к тимпаносклеротическим изменениям в среднем ухе и, как следствие, к стойкому снижению слуха с последующей инвалидизацией пациентов [10].

Несмотря на совершенствование консервативных методов в лечении ЭСО, остается много спорных и нерешенных вопросов. Рост заболеваемости экссудативным средним отитом, неблагоприятный прогноз в отношении слуха заставляют искать новые пути лечения. В случае неэффективности консервативной терапии больным хроническим ЭСО проводят хирургическое лечение, цель которого – удаление экссудата, восстановление слуховой функции и предотвращение рецидива заболевания [11]. Дренирование барабанной полости с помощью вентиляционных трубок (шунтов) способствует выравниванию давления по обе стороны барабанной перепонки и является наиболее широко применяемой процедурой в лечении ЭСО [12, 13]. Установка шунта обеспечивает вентиляцию среднего уха и отток патологического содержимого тимпанальной полости через наружный слуховой проход, способствуя улучшению состояния слизистой оболочки барабанной полости. Отсюда следует, что функциональное состояние вентиляционной трубки определяет эффективность всего процесса лечения. Нередки наблюдения, в особенности при мукозной стадии экссудативного среднего отита, когда просвет шунта закрывается сгустком мукоида, серными массами, слущенным эпидермисом, что приводит к нарушению функционирования вентиляционной трубки и рецидиву ЭСО.

В настоящее время для оценки проходимости шунта после тимпаностомии в качестве золотого стандарта применяют метод импедансометрии, основанный на исследовании податливости барабанной перепонки при изменении разности между давлением в наружном слуховом проходе и в барабанной полости, а также податливости (комплаенса) тимпанооскулярной системы. Для оценки проходимости шунта используют функцию импедансометра по измерению объема наружного слухового прохода, который в норме составляет от 0,5 до 2 мл. При нормальном функционировании шунта за счет имеющегося сообщения с барабанной полостью и антрумом измеряемый объем увеличивается до 3–4 мл, что отражается на экране импедансометра (рис. 1), другие параметры среднего уха не считываются.

Каждый раз, когда пациент глотает, перфорированная (шунтированная) барабанная перепонка и здоровая слуховая труба приводят к падению давления, создавая после ряда глотков на экране импедансомет-

ра так называемую кривую по типу лестницы (рис. 2). Это происходит потому, что давление в наружном слуховом проходе уменьшается постепенно через шунт и слуховую трубу. В случае если слуховая труба заблокирована, а шунт в барабанной перепонке проходим, постепенного снижения искусственно созданного перепада давления не наблюдается, и на графике это будет отражено в виде прямой линии.

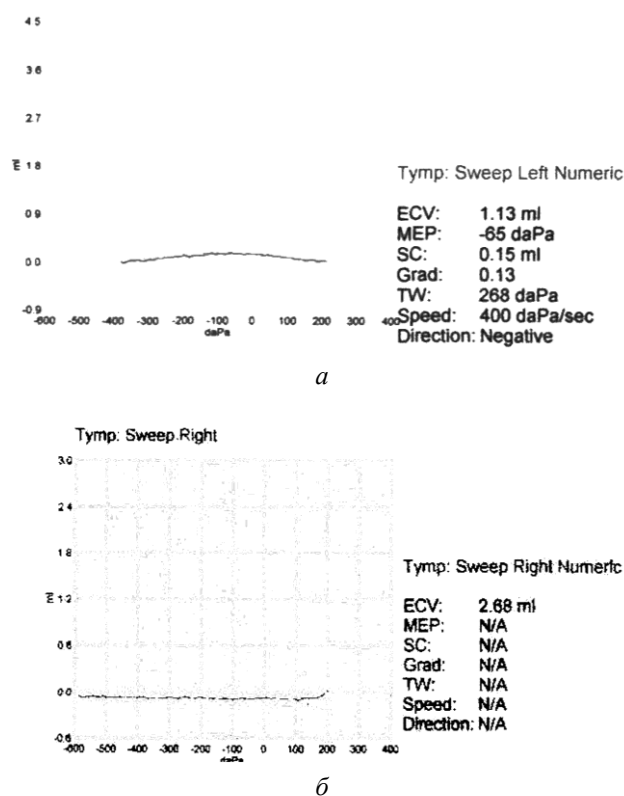


Рис. 1. Данные импедансометрии при необходимости шунта (а) и нормальном его шунтировании (б)

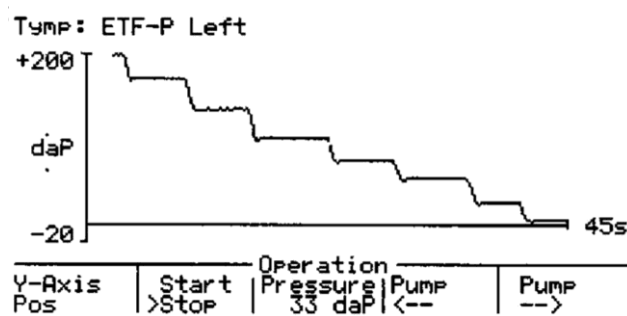


Рис. 2. Кривая в виде лестницы на графике

Недостатками данного способа оценки проходимости шунта после тимпаностомии являются погрешности в оценке объема наружного слухового прохода в случае негерметично установленного в него пробника, а также индивидуальных особенностей анатомического строения и величины прохода [13]. Кроме того,

данный способ требует наличия сложной и дорогостоящей аппаратуры, что делает невозможным его широкое использование в амбулаторно-поликлинической сети.

Цель исследования – разработать простой, сопоставимый по чувствительности и специфичности с импедансометрией метод оценки проходимости шунта после тимпаностомии.

Материал и методы

За период с 2012 по 2013 г. обследованы 40 пациентов (20 мальчиков и 20 девочек) в возрасте от 2 до 10 лет (средний возраст пациентов составил $(4,5 \pm 1,8)$ года), которым было проведено шунтирование барабанной полости по поводу хронического экссудативного среднего отита. В качестве критериев исключения из исследования использовали следующие: врожденные пороки развития и острые воспалительные заболевания верхних дыхательных путей, наличие дефекта барабанной перепонки, отсутствие возможностей для регулярных контрольных визитов.

Исследование проводилось всем детям посредством акустической импедансометрии при помощи анализатора среднего уха Zodiac 901.4 (GN Otometrics Madsen, Дания), а также по предложенной нами методике одномерной ультразвуковой эндауральной сонографии (патент 2487667 от 27.08.2013 г.) посредством ультразвукового синускопа «Сономед-315/Р» («Спектротомед», Россия). Предварительная подготовка к исследованиям не требовалась. Одномерная ультразвуковая эндауральная сонография проводится следующим образом: ушную раковину оттягивают кзади и вверх, наружный слуховой проход заполняют стерильным раствором NaCl 0,9%, при температуре 36–39 °С, к отверстию прохода приставляется ультразву-

ковой датчик таким образом, чтобы его зондирующая часть была погружена в жидкость, и производится регистрация отраженных ультразвуковых сигналов. В случае проходимости шунта вводимая в слуховой проход жидкость проникает в барабанную полость и заполняет ее. При этом ультразвуковой импульс, проходя по заполненному жидкостью наружному слуховому проходу, частично отражаясь от барабанной перепонки (1-й пик), проникает в полость среднего уха и, дойдя до ее медиальной стенки и отражаясь от нее, обуславливает появление 2-го пика (рис. 3,а). При наличии на сонограмме двух пиков с расстоянием между вершинами от 2 до 7 мм, что соответствует расстоянию между латеральной и медиальной стенками барабанной полости, констатируют проходимость шунта. В случае нарушения проходимости шунта введенная в наружный слуховой проход жидкость не попадает в барабанную полость, в результате чего ультразвуковой импульс отразится от границы сред барабанная перепонка – воздух, при этом на экране прибора появится единственный пик отражения от этой границы (рис. 3,б).

Все исследования в целях динамического контроля проводились на 4-е, 7-е сут и через 1 мес после хирургического лечения.

Статистическая обработка полученных результатов осуществлялась с применением пакета Microsoft Excel и программы Statistica 6.0 (StatSoft, США). Статистическую значимость предложенного метода вследствие наличия только качественных показателей и неравномерного распределения признаков, а также небольшого объема выборки определяли с помощью точного критерия Фишера ϕ и непараметрического критерия χ^2 . Различия считали статистически значимыми при $p \leq 0,05$.

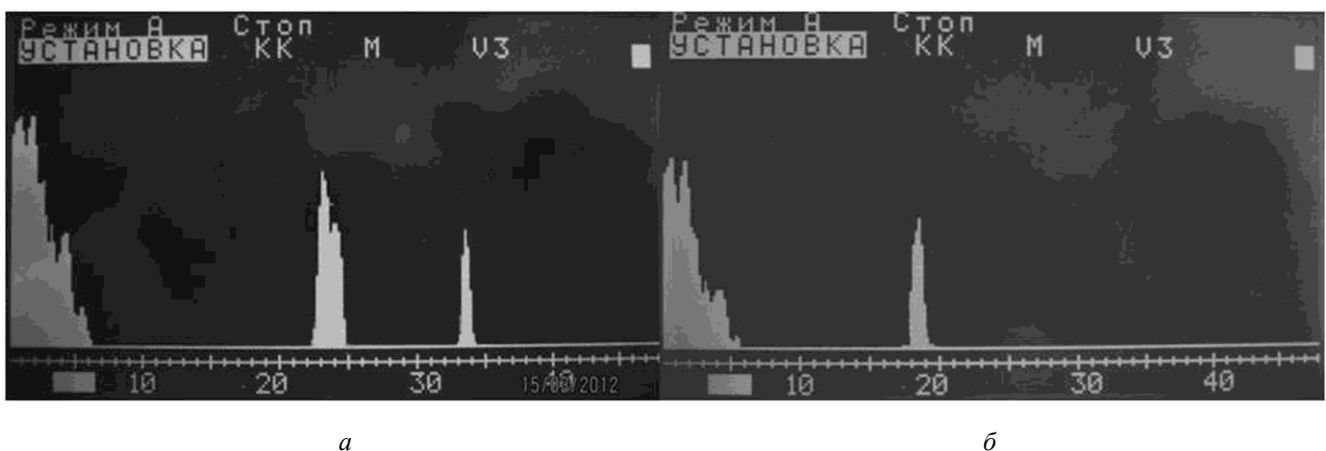


Рис. 3. Шунт проходим (а), шунт не проходим (б)

Сравнительная оценка проходимости шунта в различные сроки наблюдения посредством методов ультразвуковой сонографии и импедансометрии						
Проходимость шунта, статистика	4-е сут		7-е сут		1 мес	
	Сонография	Импедансометрия	Сонография	Импедансометрия	Сонография	Импедансометрия
Шунт проходим, количество человек	30	32	34	36	37	38
Шунт не проходим, количество человек	10	8	6	4	3	2
	$\chi^2 = 0,63; p = 0,42; \phi = 0,537$		$\chi^2 = 1,11; p = 0,29; \phi = 0,68$		$\chi^2 = 0,52; p = 0,47; \phi = 0,465$	

Результаты и обсуждение

Поскольку метод импедансометрии является золотым стандартом в оценке проходимости шунта после тимпаностомии, результаты, полученные в настоящем исследовании у пациентов после его выполнения, были приняты как контрольные. Поэтому построение статистического анализа в данной работе выполнено посредством корреляции между данными одномерной ультразвуковой сонографии и контрольными результатами импедансометрии.

После выполнения шунтирования барабанной полости в группе детей, страдающих ЭСО, на 4-е сут после операции во время проведения одномерной ультразвуковой эндауральной сонографии единственный пик на сонограмме регистрировался у 10 (25%) пациентов, что свидетельствовало о нарушении дренажной функции шунта. У остальных 30 (75%) пациентов на сонограмме выявлялось 2 пика, что означало нормальное функционирование вентиляционной трубки. В то же время по данным импедансометрии проходимость шунта регистрировалась у 32 (80%) пациентов человек ($\chi^2 = 0,63, p = 0,42; \phi = 0,537$). На 7-е сут лечения единственный пик на сонограмме наблюдался у 6 (15%) пациентов 1-й группы и два пика – у 34 (85%) пациентов. По данным импедансометрии, нарушение дренажной функции шунтов наблюдалось у 4 (10%) пациентов 1-й группы, у остальных 36 (90%) больных было подтверждено нормальное функционирование вентиляционной трубки ($\chi^2 = 1,11, p = 0,29; \phi = 0,68$). Через 1 мес после операции на сонограммах у 37 (92,5%) детей 1-й группы определялось два пика, у 3 (7,5%) пациентов проходимость шунта не зарегистрировано (таблица). При этом результаты импедансометрии свидетельствовали о проходимости шунта у 38 (95%) пациентов ($\chi^2 = 0,52, p = 0,47; \phi = 0,465$). (таблица).

После статистической обработки результатов стало очевидно, что экспериментальные значения χ^2 в различные сроки наблюдений не превысили критических (табличных). Уровень статистической значимости на 4-е, 7-е сут и через 1 мес наблюдений составил $p > 0,05$. Полученные значения критерия Фишера

$\phi < 1,64$ для всех периодов наблюдения также находятся в зоне значимости ($p \leq 0,05$). Такие результаты позволяют сделать вывод об отсутствии достоверных различий между двумя группами данных, полученных с помощью методов ультразвуковой сонографии и импедансометрии. Также необходимо отвергнуть гипотезу о том, что количество пациентов, у которых шунт проходим, по данным импедансометрии достоверно больше, чем по данным ультразвуковой сонографии. Следует констатировать, что в полученных с помощью двух вышепредставленных методов результатах наблюдаются лишь небольшие различия и их нельзя признать достоверными (надежными) с точки зрения статистики, так как проходимость шунта и ее отсутствие фигурируют примерно с одинаковой частотой в каждой группе данных. Расчет чувствительности и специфичности метода ультразвуковой сонографии в сравнении с комплексной оценкой проходимости шунта по данным импедансометрии показал, что они составляют 97,4 и 100% соответственно.

Заключение

Таким образом, комплексная оценка всех параметров клинического исследования у обследованных пациентов подтверждает, что одномерная ультразвуковая эндауральная сонография является эффективным методом оценки проходимости шунта после тимпаностомии. Кроме того, данная методика имеет ряд достоинств, значительно увеличивающих ее диагностическую и практическую ценность: метод прост, требует минимальных затрат времени, что позволяет рекомендовать его к использованию в амбулаторно-поликлинической сети.

Отсутствие нежелательных эффектов при применении одномерной ультразвуковой эндауральной сонографии у всех обследованных свидетельствует о ее хорошей переносимости и безопасности.

Литература

1. Логинов С.Н., Бишарова Г.И. Скрининговая акустическая импедансометрия в обследовании детей дошкольного возраста // Рос. оториноларингология. 2003. № 2 (5). С. 97–101.
2. Милешина Н.А., Дмитриев Н.С., Володькина В.В. Алго-

- ритм ведения больных экссудативным средним отитом // Рос. оториноларингология. 2007. Прил. С. 164–167.
3. Преображенский Н.А., Гольдман И.И. Экссудативный средний отит. М.: Медицина, 1987. 192 с.
 4. Щербик Н.В., Хулугурова Л.Н., Чуйкова К.И. Рациональность проведения противовирусной терапии в лечении экссудативного среднего отита у детей // Материалы IV ежегодного Всероссийского конгресса по инфекционным болезням. М., 2012. С. 435.
 5. Щербик Н.В., Хулугурова Л.Н., Чуйкова К.И. Вирусологические аспекты формирования экссудативного среднего отита у детей // Материалы XVIII съезда оториноларингологов России. СПб., 2011. Т. 1. С. 430–432.
 6. Левина Ю.В., Лучихин Л.А., Карсюк А.А. Эффективность эреспала при экссудативном среднем отите // Вестн. оториноларингологии. 2003. № 4. С. 48–50.
 7. Coates H., Thornton R., Langlands J. et al. The role of chronic infection in children with otitis media with effusion: evidence for intracellular persistence of bacteria // Otolaryngol. Head Neck Surg. 2008. Vol. 138, no. 6. P. 778–781.
 8. Jezewska E., Kukwa A., Jabłońska J. et al. The efficacy of tympanopuncture in children with OMS // Otolaryngol. Pol. 2008. Vol. 62, no. 3. P. 288–290.
 9. Tos M. Epidemiology and natural history of secretory otitis // Am. J. Otol. 1984. Vol. 5. P. 459–462.
 10. Пискунов С.З., Завьялов Ф.Н., Саликов А.В. Применение синупрета в лечении экссудативного среднего отита // Рос. ринология. 2008. №3. С. 4–10.
 11. Оториноларингология: национальное руководство / под ред. В.Т. Пальчун. М.: ГЭОТАР-Медиа, 2008. 960 с.
 12. Keyhani S., Kleinman L.C., Rothschild M. et al. Clinical characteristics of New York City children who received tympanostomy tubes in 2002 // Pediatrics. 2008. Vol. 121, no. 1. P. 24–33.
 13. Williamson I. Otitis media with effusion // Clin. Evid. 2001. Vol. 5. P. 359–366.
 14. Староха А.В., Давыдов А.В., Литвак М.М. и др. Способ диагностики заболеваний слуховой трубы. Патент РФ №2342072. Опубликовано 27.12.2008.

Поступила в редакцию 01.11.2013 г.

Утверждена к печати 19.12.2013 г.

Щербик Наталья Вениаминовна – канд. мед. наук, доцент кафедры оториноларингологии СибГМУ, ст. науч. сотрудник Томского филиала ФГБУ «Научно-клинический центр оториноларингологии ФМБА России» (г. Томск).

Конушкин Виталий Александрович (✉) – очный аспирант кафедры оториноларингологии СибГМУ (г. Томск).

Староха Александр Владимирович – д-р мед. наук, профессор, зав. кафедрой оториноларингологии СибГМУ, директор Томского филиала ФГБУ «Научно-клинический центр оториноларингологии ФМБА России» (г. Томск).

Литвак Максим Михайлович – канд. мед. наук, ассистент кафедры оториноларингологии СибГМУ (г. Томск).

✉ **Конушкин Виталий Александрович**, тел. 8-923-408-2738, факс: 8 (382-2) 41-98-56; e-mail: rubez87@mail.ru

ULTRASONIC EXAMINATION OF VENTILATION TUBES PATENCY IN PATIENTS WITH OTITIS MEDIA WITH EFFUSION AFTER TIMPANOSTOMY

Shcherbik N.V.^{1,2}, Konushkin V.A.¹, Starokha A.V.^{1,2}, Litvak M.M.^{1,2}

¹ Siberian State Medical University, Tomsk, Russian Federation;

² Tomsk Branch of the Research Center of Otorhinolaryngology, FMBA of Russia, Tomsk, Russian Federation

ABSTRACT

The aim of this study was to improve the accuracy and sensitivity of methods for ventilation tube patency evaluation after tympanostomy. New method of one-dimensional ultrasound middle ear sonography was developed. We studied ventilation tubes patency in 40 patients with otitis media with effusion, after tympanostomy. All patients tympanometry and one-dimensional ultrasound sonography was obtained at 4, 7th and one month after surgery. After tympanostomy in children with the otitis media with effusion, at 4 days after the surgery one-dimensional ultrasound sonography detected normal function of ventilation tubes in 75% patients. At the same time, according to tympanometry ventilation tube patency was recorded in 80% patients. On 7th day after surgery one-dimensional ultrasound sonography detected normal function of ventilation tubes in 85% patients. According to tympanometry the 90% patients demonstrated normal ventilation tube function. One month after surgery one-dimensional ultrasound sonography detected normal function of ventilation tubes in 92.5% patients. At the same time, according to tympanometry

nometry ventilation tube patency was recorded in 95% people. Calculation of ultrasound sonography sensitivity and specificity showed that the sensitivity of this process is 97.4%, specificity – 100%. The statistical significance of differences in ventilation tube patency assessment is not determined. Thus, we have proved one-dimensional ultrasound sonography the sensitive method for ventilation tubes patency validation. The method is simple, requires a bit of time for application, so it can be widely recommended for outpatient network.

KEY WORDS: otitis media with effusion, tympanometry, ultrasonography, ventilation tubes.

Bulletin of Siberian Medicine, 2014, vol. 13, no. 1, pp. 129–134

References

1. Loginov S.N., Bisharova G.I. Screening acoustic impedancemetry in a preschool children investigation. *Russian Otorhinolaryngology*, 2003, vol. 5, no. 2, pp. 97–101 (in Russian).
2. Mileshina N.A., Dmitriyev N.S., Volod'kina V.V. Algorithm of patients with otitis media with effusion management. *Russian Otorhinolaryngology*, 2007, appl., pp. 164–167 (in Russian).
3. Preobrazhensky N.A., Goldman I.I. Otitis media with effusion. Moscow, Medicine Publ., 1987. 192 p. (in Russian).
4. Shcherbik N.V., Khulugurova L.N., Chuikova K.I. *Rationality of antiviral therapy in the treatment of otitis media with effusion in children. Annual Proceedings of the IV All-Russian Congress on Infectious Diseases*. Moscow, 2012, 435 p. (in Russian).
5. Shcherbik N.V., Khulugurova L.N., Chuikova K.I. Virological aspects of the otitis media with effusion formation in children. *Proceedings of the XVIII Russian otolaryngologists Congress*. Saint Petersburg, 2011, vol. 1, pp. 430–432 (in Russian).
6. Levina Yu.V., Luchikhin L.A., Karsyuk A.A. Erespal effectiveness in exudative otitis media. *Vestnik Otorinolaringologii*, 2003, no. 4, pp. 48–50 (in Russian).
7. Coates H., Thornton R., Langlands J. et al. The role of chronic infection in children with otitis media with effusion: evidence for intracellular persistence of bacteria. *Otolaryngol. Head Neck Surg*, 2008, vol. 138, no. 6, pp. 778–781.
8. Jezewska E., Kukwa A., Jabłońska J., et al. The efficacy of tympanopuncture in children with OMS. *Otolaryngol. Pol.*, 2008, vol. 62, no. 3, pp. 288–290.
9. Tos M. Epidemiology and natural history of secretory otitis. *Am. J. Otol.*, 1984, vol. 5, pp. 459–462.
10. Piskunov S.Z., Zaviyalov F.N., Salikov A.V. Sinupret in the management of otitis media with effusion. *Russian Rhinology*, 2008, no. 3, pp. 4–10. (in Russian).
11. *Otorhinolaryngology: national guidance*. Ed. by V.T. Pal'chun. Moscow, GEOTAR-Media, 2008, 960 p. (in Russian).
12. Keyhani S., Kleinman L.C., Rothschild M. et al. Clinical characteristics of New York City children who received tympanostomy tubes in 2002. *Pediatrics*, 2008, vol. 121, no. 1, pp. 24–33.
13. Williamson I. Otitis media with effusion. *Clin. Evid.*, 2001, vol. 5, pp. 359–366.
14. Starokha A.V., Davydov A.V., Litvak M.M. et al. Method for diagnosing of auditory tube diseases. RF, *Patent 2342072*, December 27, 2008 (in Russian).

Shcherbik Natalia V., Siberian State Medical University, Tomsk Branch of the Research Center of Otorhinolaryngology, FMBA of Russia, Tomsk, Russian Federation.

Konushkin Vitaly A. (✉), Siberian State Medical University, Tomsk, Russian Federation.

Starokha Alexander V., Siberian State Medical University, Tomsk Branch of the Research Center of Otorhinolaryngology, FMBA of Russia, Tomsk, Russian Federation.

Litvak Maxim M., Siberian State Medical University, Tomsk, Russian Federation.

✉ **Konushkin Vitaly A.**, Ph. +7-923-408-2738, Fax +7 (382-2) 41-98-56; e-mail: rubez87@mail.ru