

УДК 617.723-092.9-085: 615.225

## ИССЛЕДОВАНИЕ НЕЙРОРЕТИНОПРОТЕКТОРНОЙ АКТИВНОСТИ ТИОФАНА ПРИ ИНВОЛЮЦИОННОЙ ХОРИОРЕТИНАЛЬНОЙ ДЕГЕНЕРАЦИИ КРЫС ЛИНИИ OXYS

Жданкина А.А.<sup>1</sup>, Кон Г.А.<sup>1</sup>, Плотников М.Б.<sup>2</sup>, Варакута Е.Ю.<sup>1</sup>, Логвинов С.В.<sup>1</sup>,  
Просенко А.Е.<sup>3</sup>, Колосова Н.Г.<sup>4</sup>

<sup>1</sup> Сибирский государственный медицинский университет, г. Томск

<sup>2</sup> НИИ фармакологии СО РАМН, г. Томск

<sup>3</sup> НИИ химии антиоксидантов Новосибирского государственного педагогического университета, г. Новосибирск

<sup>4</sup> Институт цитологии и генетики СО РАН, г. Новосибирск

### РЕЗЮМЕ

С помощью метода спонтанной и индуцированной люминолзависимой хемилюминесценции в гомогенатах сетчаток крыс линии OXYS зарегистрировано повышение уровня генерации свободных радикалов на фоне снижения общей антиокислительной активности. С помощью ультрамикроскопического и количественного анализа выявлены дегенеративные изменения нейронов сетчатки крыс линии OXYS: увеличение содержания нейросенсорных клеток с пикнозом ядра, гиперхромных пикноморфных ассоциативных нейронов и ганглионарных нейронов, измененных по светлому и темному типу. Установлено, что тиофан, ограничивая свободнорадикальные реакции в сетчатке, защищает нейроны сетчатки от повреждения.

**КЛЮЧЕВЫЕ СЛОВА:** морфология сетчатки, центральная хориоретинальная дегенерация, крысы OXYS, антиоксидантная активность, свободные радикалы, люминол-зависимая хемилюминесценция, тиофан.

### Введение

По данным ВОЗ, в XXI в. на третье место после онкологических заболеваний и остеопороза выходят возрастные патологии глаз: катаракта и инволюционная хориоретинальная дегенерация (ИХРД). Возрастная молекулярная дегенерация (ВМД) является самой распространенной причиной необратимой слепоты. Около 50% европейцев в возрасте старше 65 лет имеют признаки этого заболевания [4, 5, 8]. В основе патогенеза ВМД лежат характерные для старения изменения хориокапилляров, ретинального пигментного эпителия (РПЭ), мембраны Бруха и нейросенсорных клеток [16, 19]. Однако изменения ассоциативных и ганглионарных нейронов, входящих в периферическое звено зрительного анализатора и играющих большую роль в процессе интеграции и передачи зрительного сигнала в кору больших полушарий, при ВМД мало изучены. В настоящее время научно обоснована необ-

ходимость включения препаратов антиоксидантного действия в комплексную профилактику и терапию патологических состояний, сопровождающихся активизацией окислительных процессов в организме [12–15]. Тиофан является высокоэффективным полифункциональным ингибитором перекисного окисления липидов (ПОЛ) [1]. Доказано, что тиофан обладает гепатопротекторными, противоопухолевыми, иммуностимулирующими, антиатерогенными и противовоспалительными свойствами, однако ретинопротекторные свойства препарата ранее не были изучены [1, 2, 6]. Для оценки эффективности терапевтического воздействия тиофана на сетчатку использовали генетическую модель преждевременного старения – крыс линии OXYS [7, 17].

Цель исследования – изучить влияние синтетического антиоксиданта тиофана на структурные изменения нейронов сетчатки при хориоретинальной дегенерации в эксперименте.

### Материал и методы

Эксперименты выполнены на 30 крысах-самцах линии OXYS в возрасте 6 мес как биологической модели

✉ Жданкина Анна Александровна, тел.: 8 (3822) 55-60-32, 71-17-61,  
e-mail: [ajd2@rambler.ru](mailto:ajd2@rambler.ru)

ИХРД и 10 крыс линии Вистар того же пола и возраста, полученных из лаборатории разведения животных Института цитологии и генетики СО РАН (г. Новосибирск). Все животные были разделены на три группы. Крысы опытной группы (15 животных) получали внутривенно тифан в дозе 100 мг/кг массы тела, растворенный в 1 мл крахмальной слизи один раз в сутки в течение 60 дней. Крысы группы сравнения (15 особей) – 1 мл 1%-й крахмальной слизи по той же схеме. Крысы линии Вистар (10 животных) служили интактным контролем.

Материалом исследования являлись хориоретинальные комплексы экспериментальных животных. Крыс декапитировали под эфирным наркозом, центральные участки задней стенки глаз фиксировали в 2,5%-м растворе глутаральдегида на какодилатном буфере концентрацией 0,2 моль (рН 7,4), постфиксировали в 2%-м растворе четырехоксида осмия и заливали в смесь смол эпон-аралдит. Полутоновые срезы окрашивали толуидиновым синим, ультратонкие срезы контрастировали уранилацетатом и цитратом свинца, просматривали и фотографировали в электронном микроскопе JEM-7A (Япония). На полутонких срезах определяли количество слоев ядер нейросенсорных клеток. Производили подсчет нейросенсорных клеток с деструкцией ядра (пикноз, рексис и лизис) на 1 тыс. фоторецепторов с каждой сетчатки, пикноморфных радиальных глиоцитов, нейронов внутреннего ядерного и ганглионарного слоев на 200 соответствующих клеток с каждой сетчатки. Производили подсчет ганглионарных нейронов с очаговым и тотальным хроматолизом на 200 соответствующих клеток с каждой сетчатки.

Способность гомогената сетчатки к генерации активных форм кислорода определяли с помощью кюветного биолюминометра Lumat LB9507 (Berthold Technologies, Германия) методом спонтанной люминолзависимой хемилюминесценции. В работе использовался 0,01 Н раствор люминола (Sigma, США) на фосфатном буфере. Результаты представлены в относительных единицах света – RLU (1 RLU равна 10 фотонам), которые испускает 1 мл пробы за 1 с (RLU · мл/с).

Об общей антиоксидантной активности гомогената сетчатки крыс судили по разнице между интенсивностью индуцированной серноокислым железом хемилюминесценции в пробе (плазма + люминол + перекись водорода + сульфат железа II) через 1 мин (RLU2) и исходным значением (RLU1) хемилюминесценции пробы.

Статистическую обработку результатов проводили при помощи пакета программ Statistica 6.0. Для

оценки статистической значимости различий при сравнении средних величин использовали непараметрический критерий Манна–Уитни. Различия считались статистически значимыми при уровне  $p < 0,05$ . Данные таблиц представлены в виде  $M \pm m$ , где  $M$  – выборочное среднее значение,  $m$  – ошибка среднего.

## Результаты

При оценке свободных радикалов в гомогенате сетчатки крыс линии OXYS методом спонтанной хемилюминесценции в течение 1 мин наблюдалось трехкратное увеличение количества свободных радикалов относительно интактного контроля – крыс линии Вистар ( $3,51 \pm 0,77$ ) (RLU · мл/с) ·  $10^6$  и  $(1,15 \pm 0,18)$  (RLU · мл/с) ·  $10^6$  соответственно. Воздействие тифана приводило к снижению интенсивности спонтанной хемилюминесценции в гомогенате сетчатки до контрольных значений ( $1,72 \pm 0,23$ ) (RLU · мл/с) ·  $10^6$ ). Уровень общей антиоксидантной активности (АОА) в тканях сетчатки крыс OXYS и Вистар значимо не отличался ( $5,43 \pm 0,67$ ) (RLU · мл/с) ·  $10^8$  и  $(5,13 \pm 0,77)$  (RLU · мл/с) ·  $10^8$  соответственно), тогда как в сетчатке животных, получавших в качестве коррекции изменений тифан, значения АОА были в 2 раза выше, чем у крыс линии OXYS ( $11,15 \pm 2,70$ ;  $p < 0,05$ ).

Проведенное морфологическое исследование показало, что у крыс линии OXYS в возрасте 6 мес деструктивным изменениям подвергаются все виды нейронов трехнейронной цепи сетчатки.

Изменения нейросенсорных клеток (НК) проявляются деструкцией наружных сегментов – расслоением, фрагментацией, вакуольной дегенерацией мембранных дисков (рис. 1), изменением внутренних сегментов и ядросодержащей части по темному типу (рис. 2). Количественный анализ основных показателей деструкции наружного ядерного слоя сетчатки крыс линии OXYS показал увеличение содержания нейросенсорных клеток (НК) с пикнозом ядра в 4 раза ( $0,40 \pm 0,02$ );  $p < 0,05$ ) на фоне значимого снижения количества рядов ядер НК (на 30%) по сравнению с интактным контролем. Введение тифана частично ограничивало выраженность деструктивных изменений НК. Так, число пикнотичных ядер нейросенсорных клеток было ниже значений группы сравнения в 1,7 раза, количество рядов ядер НК – выше на 18% (табл. 1).

Ассоциативные нейроны внутреннего ядерного слоя крыс линии OXYS подвергаются как реактивным, так и дегенеративным изменениям. Реактивные изменения характеризуются увеличением размеров

клеток, отеком цитоплазмы, исчезновением оргanelл, деструкцией крист митохондрий.

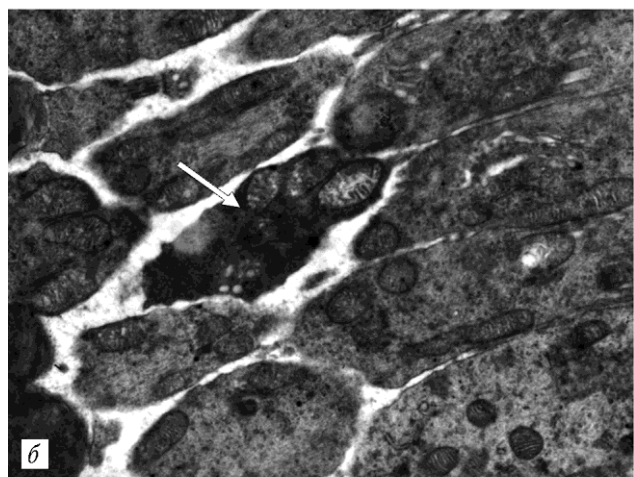
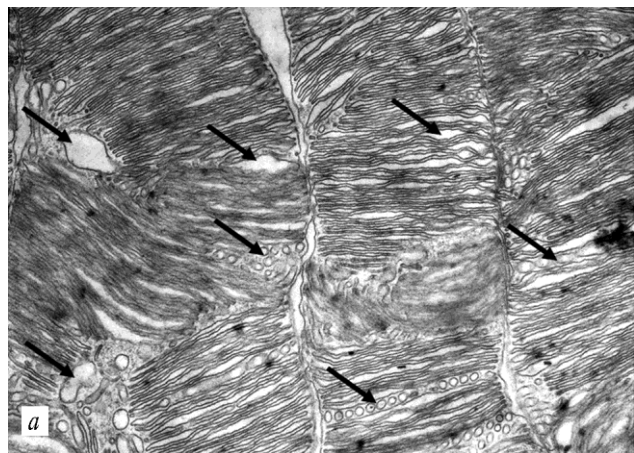


Рис. 1. Наружные (ув. 9 000) (а) и внутренние (ув. 5 000) (б) сегменты нейросенсорных клеток сетчатки крыс линии OXYS в возрасте 6 мес. Черные стрелки – расслоение, фрагментация и вакуольная дегенерация наружных сегментов; белая стрелка – изменение внутреннего сегмента по темному типу

Зачастую рядом с подобными клетками располагаются гиперхромные пикноморфные радиальные глиоциты (рис. 3). Количественный анализ внутреннего ядерного слоя сетчатки крыс линии OXYS относительно крыс линии Вистар выявил статистически значимое увеличение содержания (в 4 раза) пикноморфных ассоциативных нейронов ((0,85 ± 0,27)%;  $p < 0,05$ ). Применение тиофана оказало нейропротекторный эффект. Так, на уровне морфоколичественного анализа наблюдалось значимое снижение пикноморфных ассоциативных нейронов в 6,59 раза относительно группы сравнения ((3,36% ± 0,63);  $p < 0,05$ ). Подсчет удельной площади оргanelл в цитоплазме ассоциативных нейронов сетчатки крыс линии OXYS показал значительное снижение удельной плотности митохондрий, эндоплазматической сети (ЭПС) и комплекса

Гольджи (КГ) относительно этих показателей у крыс линии Вистар в 4,4; 5 и 10 раз соответственно. Тиофан способствовал увеличению сохранности оргanelл, о чем

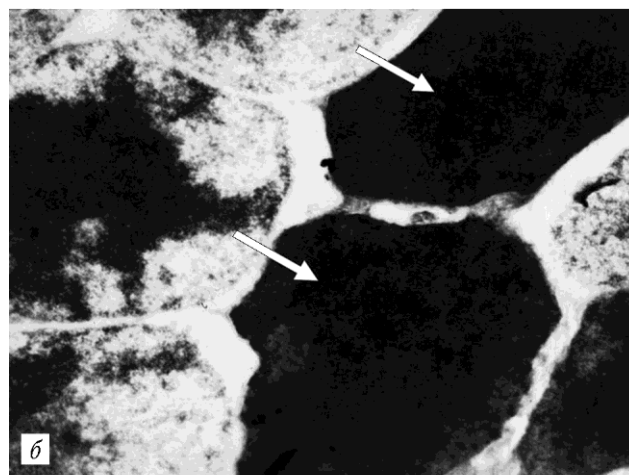
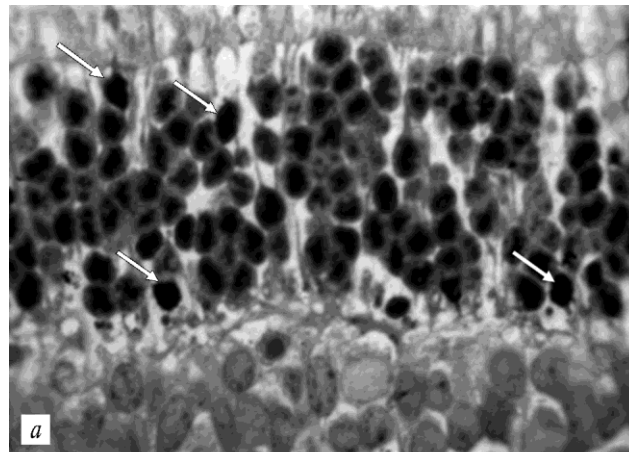


Рис. 2. Пикноз ядер нейросенсорных клеток (стрелки) сетчатки крыс линии OXYS в возрасте 6 мес: а – полутонкий срез, окраска толуидиновым синим, ув. 1 000; б – электронограмма, ув. 9 000

Таблица 1

Основные показатели деструкции наружного ядерного слоя сетчатки крыс линий OXYS и Вистар		
Группа	Пикноз ядер НК, %	Количество рядов ядер НК в наружном ядерном слое
Интakтный контроль	0,40 ± 0,02	10,60 ± 0,68
Группа сравнения	1,53 ± 0,27*	7,39 ± 0,36*
Опытная группа	0,88 ± 0,03*+	8,76 ± 0,28*+

Примечание. Здесь и в табл. 2, 3: \* – уровень статистической значимости различий ( $p_1 < 0,05$ ) при сравнении с интактным контролем; + – уровень статистической значимости различий ( $p_2 < 0,05$ ) между группой сравнения и опытной группой.

свидетельствует более высокий уровень показателя удельной площади митохондрий, ЭПС и КГ в цито-

плазме ассоциативных нейронов относительно группы сравнения (табл. 2).

Изменения мультиполярных нейронов ганглионарного слоя сетчатки крыс линии OXYS группы сравнения характеризуются в основном хроматолизом

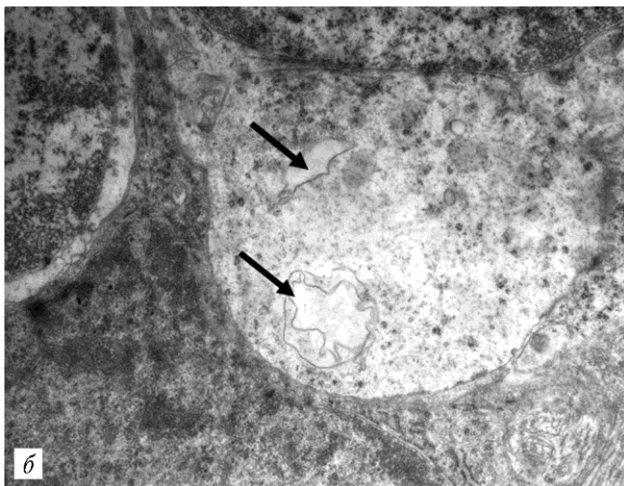
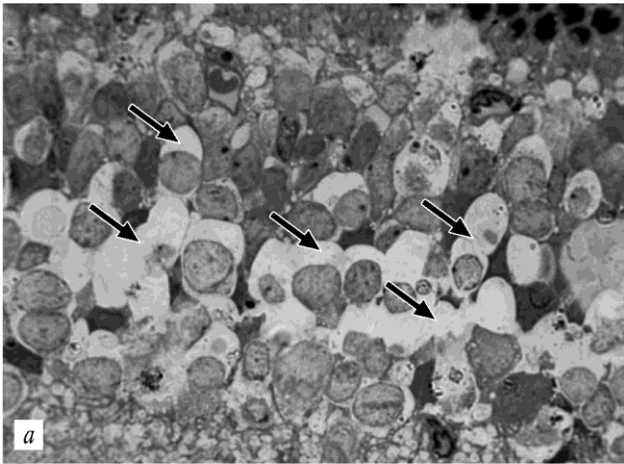


Рис. 3. Отек цитоплазмы с деструкцией органелл ассоциативных нейронов (стрелки) во внутреннем ядерном слое сетчатки крыс линии OXYS: *a* – полутонкий срез, окраска толуидиновым синим, ув. 1 000; *б* – электронограмма. Отек цитоплазмы, исчезновение крист внутренней мембраны митохондрии, ув. 9 000

Т а б л и ц а 2

**Удельная площадь органелл (%) в цитоплазме ассоциативных нейронов внутреннего ядерного слоя сетчатки крыс линии OXYS без коррекции и на фоне лечения тиафаном**

Группа	Удельная площадь		
	Митохондрии	ЭПС	КГ
Интактный контроль	14,13 ± 0,78	46,14 ± 2,46	0,70 ± 0,13
Группа сравне-	3,22 ± 0,33*	9,34 ± 0,37*	0,07 ± 0,02*

Опытная группа	5,40 ± 0,88*+	14,92 ± 1,65*+	0,28 ± 0,06*+
----------------	---------------	----------------	---------------

различной степени выраженности от обратимого очагового с частичным растворением хроматофильного вещества в перикарионах до необратимого тотального (рис. 4), сопровождающегося утратой синтетических функций, ограничением питания и гибелью клетки. Ультрамикроскопически в нейронах с очаговым

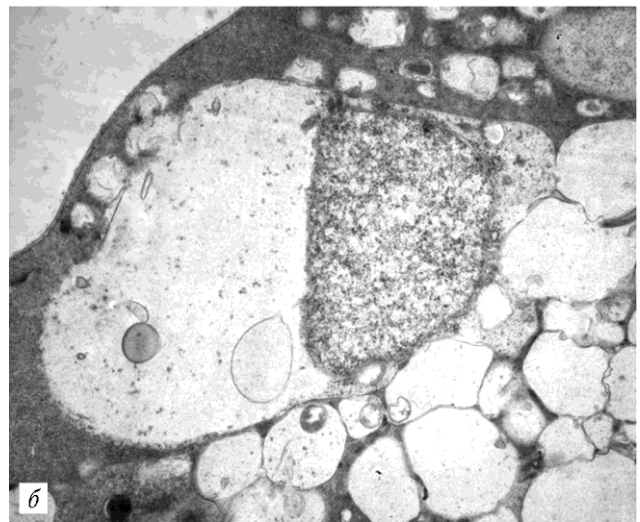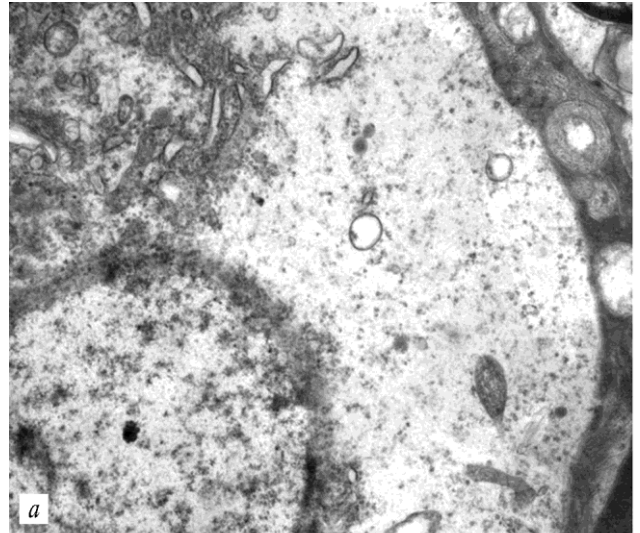


Рис. 4. Очаговый (ув. 4 000) (*a*) и тотальный хроматолиз (ув. 2 000) (*б*) в мультиполярных нейронах ганглионарного слоя сетчатки у крыс линии OXYS

хроматолизом наблюдаются изменения со стороны гранулярной и агранулярной эндоплазматической сети, цистерны которых утрачивают правильную параллельную организацию, изогнуты и фрагментированы, некоторые резко расширены и служат местом об-

разования вакуолей. Кроме того, отмечается снижение содержания в цитоплазме рибосом и полисом, деструкция митохондрий с исчезновением крист. Также в ганглионарном слое сетчатки крыс линии OXYS встречаются нейроны с изменениями по темному типу с осмиофилией, деформацией ядра и редукцией оргanelл в цитоплазме. При количественном анализе деструктивных форм ганглионарных нейронов сетчатки крыс линии OXYS обнаружено статистически значимое увеличение содержания пикноморфных нейронов и нейронов с тотальным хроматолизом по сравнению с интактным контролем в 4,37 и 2,88 раза соответственно ( $p < 0,05$ ). Применение тиофана ограничивало образование пикноморфных ганглионарных нейронов, однако содержание нейронов с очаговым и тотальным хроматолизом при этом статистически не отличалось от значений группы сравнения (табл. 3).

Таблица 3

Основные показатели деструкции ганглионарных нейронов сетчатки крыс линий OXYS и Вистар, %			
Группа	Пикноморфные	Очаговый хроматолиз	Тотальный хроматолиз
Интактный контроль	0,72 ± 0,07	3,60 ± 0,27	1,39 ± 0,17
Группа сравнения	3,15 ± 0,55*	7,39 ± 0,82*	4,00 ± 0,56*
Опытная группа	0,90 ± 0,07* <sup>+</sup>	7,07 ± 0,41*	3,69 ± 0,28*

## Обсуждение

В настоящее время многими исследователями среди универсальных, неспецифических молекулярных механизмов патогенеза целого ряда заболеваний выделяется окислительный стресс [3, 10, 12, 18]. В 1956 г. Denham Harman постулировал свободнорадикальную теорию старения, впоследствии Jaime Miquel сформулировал митохондриальную свободнорадикальную теорию старения. Митохондрии считаются наиболее важными клеточными источниками свободных радикалов, причем при старении клетки изменяются митохондриальные размеры, мембранный потенциал и производство перекиси, что приводит к увеличению окислительного повреждения митохондриальной ДНК, которые могут быть предотвращены приемом антиоксидантов [12]. Так, ключевую роль в патогенезе центральной хориоретинальной дегенерации, характеризующейся снижением остроты зрения и появлением центральных скотом, играет нарушение баланса в системах генерации и элиминации АФК, что приводит к патологическим изменениям сосудов хориокапиллярного слоя сосудистой оболочки макулярной области [9, 10, 19]. Недавно было показано, что у крыс OXYS развивается возрастная хориоретинальная

дегенерация сетчатки, которая протекает на фоне катаракты и клинически соответствует возрастной макулярной дегенерации у людей. Накопление окислительных повреждений макромолекул и снижение эффективности работы защитных механизмов у крыс линии OXYS, отличающейся повышенным содержанием кислорода и легкоокисляемых субстратов, способствуют раннему развитию деструктивных изменений в сетчатке [7, 17]. Проведенные исследования показали, что в сетчатке крыс линии OXYS в возрасте 6 мес увеличивается способность сетчатки к радикалообразованию, в связи с чем антиоксидантная система не может справиться со своей задачей. Это приводит непосредственно к повреждениям всех трех видов нейронов трехнейронной сети сетчатки – пикнозу нейросенсорных клеток со сморщиванием ядра и дегенеративными изменениями в наружных и внутренних сегментах, а также светлomu и темному типу деструкции ассоциативных и ганглионарных нейронов, компонентов сетчатки, которые наиболее чувствительны к свободнорадикальной атаке. Таким образом, в исследовании показано, что при возрастной хориоретинальной дегенерации крыс линии OXYS наряду с сосудистыми изменениями развиваются зачастую необратимые нейродегенеративные изменения сетчатки, что усугубляет и ускоряет течение заболевания.

Использование метода спонтанной хемилюминесценции на ткани сетчатки крыс линии OXYS позволило утверждать, что антиоксидант тиофан оказывает не только системное действие, но и органное, проявляя нейроретинопротекторные свойства. Этот факт подтверждает снижение способности сетчатки к радикалообразованию и повышение общей антиоксидантной активности в ткани сетчатки крыс линии OXYS, получавших тиофан, а также значимое ограничение деструкции нейросенсорных клеток, ассоциативных и ганглионарных нейронов сетчатки относительно группы без коррекции.

## Заключение

Таким образом, проведенное исследование показало, что у крыс линии OXYS к возрасту 6 мес развиваются выраженные дегенеративные изменения нейросенсорных клеток, ассоциативных и ганглионарных нейронов сетчатки на фоне повышенного уровня генерации свободных радикалов и снижения общей антиокислительной активности. Тиофан, ограничивая свободнорадикальные реакции в сетчатке, проявляет нейроретинопротекторные свойства, что открывает широкие перспективы для использования тиофана в качестве профилактического и лечебного средства на ранних

этапах развития свободнорадикальных патологий в офтальмологии.

Работа поддержана РФФИ, проект № 11-04-98034p\_сибирь\_a.

#### Литература

1. Бахтина И.А., Антисьева Е.В., Просенко А.Е. и др. Влияние антиоксиданта «Тиофан» на параметры окислительного стресса при ишемической болезни сердца // Бюл. СО РАМН. 2000. № 3–4. С. 24–29.
2. Душкин М.И., Просенко А.Е., Кандалинцева Н.В., Ляхович В.В. Влияние антиоксиданта «Тиофан» на индукцию цитохромов Р-450 печени крыс // Науч. вестн. Тюм. мед. академии. 2003. № 1. С. 11–13.
3. Зенков Н.К., Ланкин В.З., Меньщикова Е.Б. Окислительный стресс. Биохимический и патофизиологический аспекты. М.: Наука, 2001. 343 с.
4. Либман Е.С., Шахова Е.В. Слепота, слабовидение и инвалидность по зрению в Российской Федерации // Ликвидация устранимой слепоты. Всемирная инициатива ВОЗ: материалы Рос. межрегион. симпозиума. Уфа, 2003. С. 38–42.
5. Нарушения зрения и слепота // Информ. бюл. ВОЗ № 282. 2012. <http://www.who.int/mediacentre/factsheets/fs282/ru/index.html>
6. Просенко А.Е., Клепикова С.Ю., Кандалинцева Н.В., Дюбченко О.И., Душкин М.И., Зенков Н.К., Меньщикова Е.Б. Синтез и исследование антиоксидантных свойств новых водорастворимых серосодержащих фенольных соединений // Бюл. СО РАМН. 2001. № 1 (99). С. 114–119.
7. Фурсова А.Ж., Гусаревич О.Г., Гончар А.М., Колосова Н.Г. // Бюл. СО РАМН. 2007. № 1 (123). С. 92–96.
8. Battista F., Kalloniatis M., Metha A. Visual function: the problem with eccentricity // Clin. Exp. Optom. 2005. Vol. 88, № 5. P. 313–321.
9. Binder S., Stanzel V., Krebs I. et al. Transplantation of the RPE in AMD // Prog. Retin. Eye Res. 2007. № 5. P. 516–554.
10. Delcourt C., Cristol J., Leger P. Associations of antioxidant enzymes with cataract and age-related macular degeneration // Ophthalmology. 1999. V. 106. P. 215–222.
11. Ebrahimi K.B., Fijalkowski N., Cano M., Handa J.T. Decreased Membrane Complement Regulators in the Retinal Pigmented Epithelium Contributes to Age-Related Macular Degeneration // J. Pathol. 2012. doi: 10.1002/path.4128.
12. Gomez-Cabrera M.C., Sanchis-Gomar F., Garcia-Valles R., Pareja-Galeano H., Gambini J., Borrás C., Viña J. Mitochondria as sources and targets of damage in cellular aging // Clin. Chem. Lab. Med. 2012. V. 50 (8). P. 1287–1295.
13. Jarrett S.G., Lin H., Godley B.F., Boulton M.E. Mitochondrial DNA damage and its potential role in retinal degeneration // Prog. Retin. Eye Res. 2008. V. 27 (6). P. 596–607.
14. Markovets A.M., Fursova A.Zh., Kolosova N.G. Therapeutic Action of the Mitochondria-Targeted Antioxidant SkQ1 on Retinopathy in OXYS Rats Linked with Improvement of VEGF and PEDF Gene Expression // PLoSOne. 2011. V. 6 (7):e21682. Epub 2011 Jul 5.
15. Nakayama M., Aihara M.A., Chen Y.N., Araie M., Tomita-Yokotani K. Neuroprotective effects of flavonoids on hypoxia-, glutamate-, and oxidative stress-induced retinal ganglion cell death // Molecular Visio. 2011. V. 17. P. 1784–1793.
16. Rastmanesh R. Potential of melatonin to treat or prevent age-related macular degeneration through stimulation of telomerase activity // Med. Hypotheses. 2011. V. 76 (1). P. 79–85.
17. Saprunova V.B., Pilipenko D.I., Alexeevsky A.V., Fursova A.Zh., Kolosova N.G., Bakeeva L.E. Lipofuscin Granule Dynamics during Development of Age-Related Macular Degeneration // Biochemistry (Moscow). 2010. V. 75, № 2. P. 130–138.
18. Valko M., Leibfritz D., Moncol J., Cronin M.T., Mazur M., Telsler J. Free radicals and antioxidants in normal physiological functions and human disease // Int. J. Biochem. Cell. Biol. 2007. V. 39 (1). P. 44–84.
19. Yu M., Zou W., Peachey N.S., McIntyre T.M., Liu J. Invest Ophthalmol Vis Sci. A novel role of complement in retinal degeneration // 2012. Vol. 53 (12), P. 7684–7692.

Поступила в редакцию 07.12.2012 г.

Утверждена к печати 10.04.2013 г.

**Жданкина Анна Александровна** (✉) – канд. мед. наук, докторант кафедры гистологии, эмбриологии и цитологии СибГМУ (г. Томск).

**Кон Галина Александровна** – аспирант кафедры гистологии, эмбриологии и цитологии СибГМУ (г. Томск).

**Плотников Марк Борисович** – д-р биол. наук, профессор, зав. лабораторией фармакологии кровообращения НИИ фармакологии СО РАМН (г. Томск).

**Варакута Елена Юрьевна** – д-р мед. наук, профессор кафедры гистологии, эмбриологии и цитологии СибГМУ (г. Томск).

**Просенко Александр Евгеньевич** – д-р хим. наук, профессор, директор НИИ химии антиоксидантов НГПУ (г. Новосибирск).

**Колосова Наталия Гориславовна** – д-р биол. наук, профессор, зав. сектором геномной и постгеномной фармакологии Института цитологии и генетики СО РАН (г. Новосибирск).

**Логвинов Сергей Валентинович** – д-р мед. наук, профессор, зав. кафедрой гистологии, эмбриологии и цитологии СибГМУ (г. Томск).

✉ Жданкина Анна Александровна, тел.: 8 (3822) 55-60-32, 8 (3822) 71-17-61; e-mail: ajd2@rambler.ru

## INVESTIGATION OF NEUROPROTECTIVE ACTIVITY THIOPHANE INVOLUTIONAL CHORIORETINAL DEGENERATION IN RATS OXYS

Zhdankina A.A.<sup>1</sup>, Kon G.A.<sup>1</sup>, Plotnikov M.B.<sup>2</sup>, Varakuta Ye.Yu.<sup>1</sup>, Logvinov S.V.<sup>1</sup>, Prosenko A.Ye.<sup>3</sup>, Kolosova N.G.<sup>4</sup>

<sup>1</sup> Siberian State Medical University, Tomsk, Russian Federation

<sup>2</sup> Institute of Pharmacology of SB RAMS, Tomsk, Russian Federation

<sup>3</sup> Institute of Chemistry of antioxidants, Novosibirsk State Pedagogical University, Novosibirsk, Russian Federation

<sup>4</sup> Institute of Cytology and Genetics SB RAS, Novosibirsk, Russian Federation

### ABSTRACT

The method of spontaneous and induced luminol-dependent chemiluminescence in homogenates of rat retinas OXYS registered increase in the generation of free radicals against decrease in total antioxidant activity. With the ultra-microscopic and quantitative analysis revealed degenerative retinal neurons rats OXYS: the percentage increase in neurosensory cells with pyknosis of nuclei, hyperchromatic piknomorfnyh associative neurons and ganglion neurons that have been modified on a light and dark type. Thiophane, limiting free radical reactions in the retina and protects retinal neurons from damage.

**KEY WORDS:** morphological of retina, central chorioretinal degeneration, OXYS, antioxidant activity, free radicals, luminol-dependent chemiluminescence, thiophane.

*Bulletin of Siberian Medicine*, 2013, vol. 12, no. 3, pp. 24–31

### References

1. Bakhtina I.A., Antip'yeva Ye.V., Prosenko A.Ye. et al. *Bulletin of Siberian Branch of the Russian Academy of Medical Sciences*, 2000, no. 3–4, pp. 24–29 (in Russian).
2. Dushkin M.I., Prosenko A.Ye., Kandalintseva N.V., Lyakhovich V.V. *Scientific Herald of the Tyumen Medical Academy*, 2003, no. 1, pp. 11–13 (in Russian).
3. Zenkov N.K., Lankin V.Z., Menshikova Ye.B. *Oxidative stress. Biochemical and pathophysiological aspects*. Moscow, Science Publ., 2001. 343 p. (in Russian).
4. Libman Ye.S., Shakhova Ye.V. Liquidation of disposable blindness. *Global WHO initiative: materials of Rus. interregional Symposium*. Ufa, 2003. Pp. 38–42 (in Russian).
5. Blindness and vision impairment. *WHO newsletter* № 282. 2012. Available at: <http://www.who.int/media-centre/factsheets/fs282/ru/index.html> (in Russian).
6. Prosenko A.Ye., Klepikova C.Yu., Kandalintseva N.V., Dyubchenko O.I., Dushkin M.I., Zenkov N.K., Menshchikova Ye.B. *Bulletin of Siberian Branch of the Russian Academy of Medical Sciences*, 2001, no. 1 (99), pp. 114–119 (in Russian).
7. Fursova A.Zh., Gusarevich O.G., Gonchar A.M., Kolosova N.G. *Bulletin of Siberian Branch of the Russian Academy of Medical Sciences*, 2007, no. 1 (123), pp. 92–96 (in Russian).
8. Battista F., Kalloniatis M., Metha A. Visual function: the problem with eccentricity. *Clin. Exp. Optom.*, 2005, vol. 88, no. 5, pp. 313–321.
9. Binder S., Stanzel V., Krebs I. et al. Transplantation of the RPE in AMD. *Prog. Retin. Eye. Res.*, 2007, no. 5, pp. 516–554.
10. Delcourt C., Cristol J., Leger P. Associations of antioxidant enzymes with cataract and age-related macular degeneration. *Ophthalmology*, 1999, vol. 106, pp. 215–222.
11. Ebrahimi K.B., Fijalkowski N., Cano M., Handa J.T. Decreased Membrane Complement Regulators in the Retinal Pigmented Epithelium Contributes to Age-Related Macular Degeneration. *J. Pathol.*, 2012. doi: 10.1002/path.4128.
12. Gomez-Cabrera M.C., Sanchis-Gomar F., Garcia-Valles R., Pareja-Galeano H., Gambini J., Borrás C., Viña J. Mitochondria as sources and targets of damage in cellular aging. *Clin. Chem. Lab. Med.*, 2012, vol. 50 (8), pp. 1287–1295.
13. Jarrett S.G., Lin H., Godley B.F., Boulton M.E. Mitochondrial DNA damage and its potential role in retinal degeneration. *Prog. Retin. Eye. Res.*, 2008, vol. 27 (6), pp. 596–607.
14. Markovets A.M., Fursova A.Zh., Kolosova N.G. Therapeutic Action of the Mitochondria-Targeted Antioxidant SkQ1 on Retinopathy in OXYS Rats Linked with Improvement of VEGF and PEDF Gene Expression. *PLoSOne*, 2011, vol. 6 (7): e21682. Epub 2011 Jul 5.
15. Nakayama M., Aihara M.A., Chen Y.N., Araie M., Tomita-

- Yokotani K. Neuroprotective effects of flavonoids on hypoxia-, glutamate-, and oxidative stress-induced retinal ganglion cell death. *Molecular Visio*, 2011, vol. 17, pp. 1784–1793.
16. Rastmanesh R. Potential of melatonin to treat or prevent age-related macular degeneration through stimulation of telomerase activity // *Med. Hypotheses*, 2011, vol. 76 (1), pp. 79–85.
17. Saprunova V.B., Pilipenko D.I., Alexeevsky A.V., Fursova A.Zh., Kolosova N.G., Bakeeva L.E. Lipofuscin Granule Dynamics during Development of Age-Related Macular Degeneration. *Biochemistry (Moscow)*, 2010, vol. 75, no. 2, pp. 130–138.
18. Valko M., Leibfritz D., Moncol J., Cronin M.T., Mazur M., Telser J. Free radicals and antioxidants in normal physiological functions and human disease // *Int J Biochem Cell Biol.* – 2007. – Vol. 39(1), P. 44–84.
19. Yu M., Zou W., Peachey N.S., McIntyre T.M., Liu J. A novel role of complement in retinal degeneration. *Invest Ophthalmol Vis Sci.*, 2012, vol. 53 (12), pp. 7684–7692.

**Zhdankina Anna A.** (✉), Siberian State Medical University, Tomsk, Russian Federation.

**Kon Galina A.**, Siberian State Medical University, Tomsk, Russian Federation.

**Plotnikov Mark B.**, Institute of Pharmacology of SB RAMS, Tomsk, Russian Federation.

**Varakuta Yelena Yu.**, Siberian State Medical University, Tomsk, Russian Federation.

**Prosenko Aleksandr Ye.**, Institute of Chemistry of Antioxidants Novosibirsk State Pedagogical University, Novosibirsk, Russian Federation

**Kolosova Nataliya G.**, Institute of Cytology and Genetics SB RAS, Novosibirsk, Russian Federation.

**Logvinov Sergey V.**, Siberian State Medical University, Tomsk, Russian Federation.

✉ **Zhdankina Anna A.**, +7 (3822) 55-60-32, +7 (3822) 71-17-61; e-mail: ajd2@rambler.ru