

Возможности виртуальной колоноскопии в диагностике спаечной болезни

Лейсле А.К.¹, Ушаков А.В.¹, Завадовская В.Д.²

Possibilities of a virtual colonoscopy in diagnostics of an adhesive disease

Leisle A.K., Ushakov A.V., Zawadovskaya V.D.

¹ ГБУЗ «Кемеровская областная клиническая больница», г. Кемерово

² Сибирский государственный медицинский университет, г. Томск

© Лейсле А.К., Ушаков А.В., Завадовская В.Д.

Описаны результаты проведения виртуальной колоноскопии 15 пациентам с клиникой спаечной болезни с указанием на особенности и сравнение между собой различных режимов визуализации программного модуля виртуальной колоноскопии. Приведено пять клинических случаев с иллюстрацией выявленных изменений.

Ключевые слова: виртуальная колоноскопия, спаечная болезнь, толстая кишка.

Results of carrying out a technique of a virtual colonoscopy to 15 patients with clinic of an adhesive illness with the instruction on features and comparison among themselves various modes of visualization of the program module of a virtual colonoscopy are described. 5 clinical cases with an illustration of the revealed changes are given.

Key words: virtual colonoscopy, adhesive disease, colon.

УДК 616.345-007.274-073.756.8

Введение

Спаечная болезнь — это сборный термин, употребляемый для обозначения патологических состояний, связанных с образованием спаек в брюшной полости в силу различных причин (аномалии развития, воспалительный процесс, травматические повреждения внутренних органов, в том числе и оперативная травма).

Спаечная болезнь как проблема гастроэнтерологии продолжает привлекать пристальное внимание хирургов и гастроэнтерологов [1]. Значимость ее растет в связи с постоянным увеличением числа и объема операций на органах брюшной полости. Спаечный процесс в брюшной полости развивается после оперативных вмешательств у 20—80% больных. В 2—8% из них развивается спаечная болезнь с характерным клинико-морфологическим симптомокомплексом [2]. Несмотря на длительное изучение различных аспектов спаечного процесса в брюшной полости, остается открытой проблема диагностики спаечной болезни, не осложненной кишечной непроходимостью.

Согласно перечню МКБ-10 различают спайки брюшинные, абдоминальные, диафрагмальные, ки-

шечника, тазовые, брыжейки, сальника, желудка. Наиболее часто встречаются послеоперационные (88%) и поствоспалительные (9%) спаечные сращения.

Клинически спайки проявляют себя от 4 сут до 50 лет и более, однако наиболее часто — в первые 5 лет после оперативного вмешательства. Выделяют следующие группы клинических симптомокомплексов: болевой синдром — самая многочисленная группа, эпигастральный синдром, перидуодениты, синдром натянутого сальника, синдром терминальной петли, спайки брюшной полости, периколиты, кишечные свищи, абдоминальный криз, хроническая гипотония желудочно-кишечного тракта, послеоперационные грыжи живота.

В настоящем сообщении анализируются возможности КТ при спайках толстой кишки, для которых характерны клинические проявления в виде периколитов.

Периколиты развиваются при локализации сращения по ходу толстой кишки. Аппендэктомия или другая операция часто является толчком к рубцовому сморщиванию мембраны, сужению просвета ободочной кишки и застою кала в слепой кишке.

Рубцовое перерождение и сморщивание брыжейки приводят к формированию «двустволки», что является анатомической предпосылкой к возникновению повторных заворотов сигмовидной кишки. В результате спаечного процесса соседних петель образуются многочисленные перегибы кишечной трубки, продольные складки, гофрирование, сужение просвета.

Из врожденных форм спаечной болезни толстой кишки определенное клиническое значение имеют джексоновские мембраны, располагающиеся в правой половине брюшной полости. Мембрана вместе с соединительнотканными перемышками, содержащимися в ней, плотно фиксирует восходящую толстую кишку, вызывает ее перегибы и нарушает двигательную функцию. Правая часть толстой кишки при этом обычно удлинена и расширена, слепая кишка помещается в малом тазу.

В особую форму спаечной болезни толстой кишки выделяют болезнь Пайра, под которой описывают сращения в области левого изгиба ободочной кишки, вызванные воспалительными процессами в указанной области. Поперечная ободочная кишка оказывается плотно фиксированной спайками к нисходящей, в результате чего образуется резкий перегиб левого изгиба ободочной кишки, препятствующий нормальному продвижению кишечного содержимого.

Длительно сохраняющиеся спайки вызывают морфологические изменения в кишечнике. При шнуровидных спайках воронкообразно вытягивается стенка кишки с вовлечением в рубец всех ее слоев, в том числе мышечной и слизистой оболочек. В ткань спаек может погрузиться вся мышечная оболочка кишки с образованием неправильной формы карманов и дивертикулов. Перивисцерит в области сигмовидной кишки у части больных сочетается с мезосигмоидитом.

Для сращений по ходу толстой кишки характерны выраженные боли, которые могут переходить в приступ толстокишечной колики. Последние часто сопровождаются спазмом сегмента ободочной кишки. Характерно усиление болей до и после дефекации, упорные запоры. Следует отметить, что в некоторых случаях спаечный процесс может сочетаться или осложняться образованием свищей [4].

Инструментальная диагностика спаечной болезни представляет определенные сложности. Важное место в комплексном обследовании и установлении диагноза

занимает рентгенологический метод. Рентгенологическое распознавание спаек толстой кишки строится главным образом на косвенных симптомах. Непосредственно увидеть спайки было возможно лишь при их расположении между кишкой и передней брюшной стенкой при исследовании в условиях искусственного пневмоперитонеума, который в силу своей инвазивности и низкой чувствительности в настоящее время не применяется. Основным из рентгенологических методов в диагностике спаек толстой кишки на сегодняшний день является ирригоскопия.

К основным рентгенологическим признакам спаек толстой кишки относятся: изменение обычного положения и формы толстой кишки, ее необычные перегибы, ограничение подвижности или фиксация толстой кишки к органам брюшной полости — желудку, двенадцатиперстной кишке, желчному пузырю и др.

Наиболее часто спаечная деформация встречается в слепой кишке, которая меняет свою форму, вплоть до резкого углового перегиба. Она может менять положение, смещаясь в малый таз или верхние отделы брюшной полости, а также может оказываться фиксированной к поперечной кишке, что требует проведения дифференциальной диагностики с врожденной аномалией положения слепой кишки.

Второй по частоте локализацией спаек толстой кишки является сигмовидная кишка, которая также может быть перегнута и фиксирована спайками, формируя частый симптом — «двустволку», углообразную деформацию и смещение, спаянность с передней брюшной стенкой. Сращение толстой кишки с передней брюшной стенкой наиболее отчетливо распознается при исследовании в боковых проекциях и довольно часто наблюдается после хирургических операций в брюшной полости с последующим дренированием ее и заживлением раны вторичным натяжением.

Воспаления желчного пузыря, язвенная болезнь желудка и двенадцатиперстной кишки в ряде случаев приводят к спаянию этих органов с толстой кишкой. При подобных перипроцессах требуется одновременное контрастирование толстой кишки и указанных органов.

Рентгенологическая диагностика джексоновской мембраны носит предположительный характер, окончательная диагностика возможна лишь на операционном столе. Рентгенологическая картина болезни Пайра выражается в резком вздутии поперечной кишки

вплоть до левого изгиба ободочной кишки. При ирригоскопии контрастная взвесь с трудом преодолевает селезеночный перегиб. Поперечная ободочная кишка фиксирована вплотную к нисходящей в виде «двустволки», смещаемость их резко ограничена, контуры деформированы.

Иногда на различных уровнях ободочной кишки при ирригоскопии выявляются участки стенозирования, что может быть связано с рубцовым сморщиванием околокишечных сращений, с возникновением воспалительной опухоли, а также с неспецифическим язвенным колитом. Рентгенологически при этом определяется узкий канал, чаще с малоизмененной слизистой оболочкой, или ложный симптом дефекта наполнения также без нарушения рельефа слизистой оболочки. В таких случаях необходима тщательная дифференциация с опухолевым поражением толстой кишки [5].

Использование компьютерной томографии в диагностике заболеваний толстой кишки прочно вошло в клиническую практику, при этом большими возможностями метод обладает в диагностике колоректального рака. Применяется ряд модификаций метода КТ — от рутинной аксиальной томографии до построения (на основе многосрезовых изображений) объемных моделей толстой кишки с возможностью просмотра последней в режиме виртуальной колоноскопии. Наряду с этим имеются публикации о возможностях компьютерной томографии при визуализации процессов, развивающихся вне просвета кишки, в частности спаечном процессе. Однако публикации по этой теме носят спорадический характер [6, 7].

Цель данной публикации — изучить возможности виртуальной колоноскопии в выявлении признаков, характерных для спаечной болезни.

Виртуальная колоноскопия — метод неинвазивного исследования толстой кишки, основанный на непрямой его визуализации по данным рентгеновской компьютерной томографии. Первое упоминание о практическом применении виртуальной колоноскопии в зарубежной литературе датируется 1994 г. В силу своих положительных качеств — неинвазивности, высокой информативности, легкой переносимости пациентом — методика получила широкое распространение в скрининге колоректального рака. Универсальность методики — полипозиционность и одновременное сочетание различных режимов просмотра (аксиальные срезы, мультипланарные реконструкции,

объемные и эндоскопические реконструкции) — позволяет расширить возможности виртуальной колоноскопии.

Материал и методы

Проведено исследование 15 пациентов (9 женщин и 6 мужчин, средний возраст составил $(52,1 \pm 13,7)$ года) с клиникой спаечной болезни той или иной степени выраженности, находившихся на лечении в хирургическом и гастроэнтерологическом отделениях ГБУЗ «Кемеровская областная клиническая больница». Большинство (12) пациентов ранее перенесли операции на органах брюшной полости и органах малого таза по поводу аппендицита (5), аднексита и внематочной беременности (5), язвенной болезни — резекция желудка (2). Остальными причинами развития спаечной болезни послужили хронический холецистит (1), болезнь Пайра (2). Больные поступали в плановом порядке с жалобами на болевой абдоминальный синдром и периодическую задержку стула, возникающие в связи с погрешностью в диете. Анамнез заболевания составил $(11,3 \pm 6,9)$ года. С помощью клинических, инструментальных методов исследования иная патология, которая могла быть причиной вышеописанных симптомов, была исключена.

Всем пациентам производилась обзорная рентгенография брюшной полости (рентгеновский аппарат Clinomat). По результатам последней в 8 случаях патологии не выявлено, в 2 случаях отмечено вздутие петель тонкой кишки. У всех пациентов наблюдались скопления газа по ходу толстой кишки, степень которых у 8 человек соответствовала физиологическому состоянию. У 3 человек наблюдалось значительное расширение правой половины ободочной кишки, у 2 человек — расширение левой половины ободочной кишки. Рентгенологических признаков наличия свободной жидкости в брюшной полости не выявлено.

Виртуальная колоноскопия была выполнена всем пациентам, она осуществлялась с использованием 128-рядного мультidetекторного компьютерного томографа Somatom Definition AS+ фирмы Siemens (Германия). После соответствующей подготовки, включавшей в себя пероральный прием слабительного препарата «Фортранс» и бариевого контрастного препарата «БАР-ВИПС», производилась инсуффляция толстой кишки воздухом с применением ректального наконечника с obturatorом и аппарата Боброва. Объем воздуха

составлял в среднем 2,5—3 л. После этого производилось полипозиционное сканирование, обязательным условием для проведения которого являлось положение пациента лежа на спине и лежа на животе. Обработка полученных при компьютерной томографии данных производилась на мультимодальной станции Siemens Leonardo в рабочей среде Syngo 2008c VE31A с использованием специального пакета Colon, в который включены следующие опции: мультипланарные реконструкции, глобальный просмотр, эндоскопический просмотр, расширенный поиск полипов, виртуальная диссекция толстого кишечника.

Результаты

В результате проведения виртуальной колоноскопии пациентам с клиникой спаечной болезни выявлен ряд характерных симптомов. Одним из основных симптомов является деформация петель толстой кишки, выявленная у 15 пациентов. Деформация петель толстой кишки включала в себя изменение контура по типу вдавления или втяжения (2 случая); изменение диаметра просвета кишки по типу стойкого сужения, независимое от положения тела и степени инсуффляции кишки (7); деформацию кишки углового характера (9) с наличием стойких неестественных перегибов; удлинение кишки (7); изменение хода кишки по типу «двустволки» и «трехстволки» (7). Деформация петель толстой кишки локализовалась в поперечном отделе толстой кишки (4), в нисходящей (4), в сигме (7).

Второй по частоте симптом, установленный у 13 пациентов, — фиксация петель толстой кишки. Фиксация петель толстой кишки между собой имела место в 7 наблюдениях: на уровне селезеночного изгиба (2), нисходящего отдела кишки (1) и сигмы (4). Фиксация петель кишки к передней брюшной стенке выявлена в 3 случаях, включающих следующие отделы: поперечный (2) и нисходящий (1). Кроме того, толстая кишка была фиксирована к петлям тонкой кишки (2), к сигме (1), слепой кишке (1) и в области печеночной кривизны к желчному пузырю (1).

Изменение параколональной клетчатки имело место в 10 случаях, при этом локализованный характер изменений установлен в 9 наблюдениях, распространенный — в 1. Изменения клетчатки заключались в ее уплотнении тяжистого (7) или узловатого (3) характера без признаков наличия ин-

фильтративного процесса и «плюс-ткани». В 2 наблюдениях на фоне тяжистого уплотнения клетчатки определялись включения кальция.

Во всех случаях отмечено сочетание большинства вышеперечисленных симптомов, а выявленные изменения регионарно соответствовали объему и доступу проведенных оперативных вмешательств и перенесенных воспалительных процессов. Так, у всех пациентов (7) с оперативными вмешательствами на органах малого таза зарегистрировано наличие стойких неестественных перегибов сигмовидной кишки с признаками спаечности их тяжами между собой и петлями тонкого кишечника. Именно у этих пациентов в тяжистой структуре измененной параколональной клетчатки определялись полиморфные кальцинированные включения.

Результаты исследований показали, что различные варианты режимов модуля виртуальной колоноскопии обладают определенной чувствительностью к тому или иному из вышеперечисленных симптомов. Наиболее полный набор симптомов визуализируется в режиме MPR-реконструкций. Данный режим оптимален в оценке состояния параколональной клетчатки, позволяя выявить ее вовлечение в патологический процесс, характер уплотнения, наличие кальцинированных включений. Кроме того, MPR-реконструкции обеспечили визуализацию всех видов деформации и фиксации петель кишечника.

Режим глобального просмотра в условиях сплошного и двойного контрастирования наиболее информативен для отображения различных вариантов деформации толстой кишки, позволяя наглядно оценить конфигурацию и пространственное взаиморасположение петель толстого кишечника, установить деформацию заинтересованных отделов толстого кишечника в виде «двустволки» и «трехстволки». Режим глобального просмотра оптимален для выявления симптома скачка калибра, а также для установления стеноза различных отделов кишечника. Что касается выявления фиксации петель кишечника, то возможности глобального просмотра позволяют установить фиксацию петель кишечника между собой, в 1 наблюдении выявлена фиксация петель толстой кишки к тонкой, и не являются информативными для фиксации петель толстой кишки к передней брюшной стенке и внутренним органам.

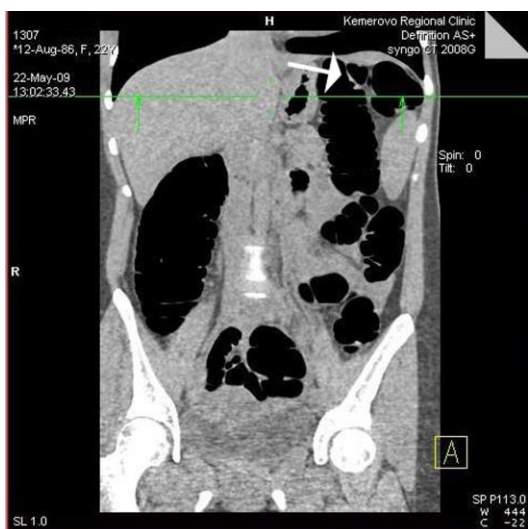
Возможности эндоскопического просмотра как главного навигационного компонента модуля информативны для уточнения просвета кишки, в частности

сужения просвета, включая наличие стенозов, угловой деформации, грубых изменений контура кишки — симптомов, которые могут указать на давление на стенку кишки извне. В то же время метод не эффективен для определения различных видов фиксации петель кишечника.

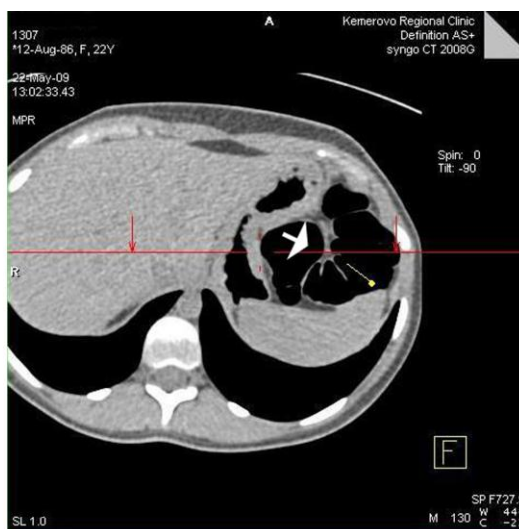Ниже приведенные примеры иллюстрируют возможности виртуальной колоноскопии в выявлении признаков спаечной непроходимости.

Пример болезни Пайра. Пациентка М., 22 года, предъявляла жалобы на периодические боли в животе с преобладанием в области левого подреберья, ощущение вздутия. Страдает запорами с детского возраста, постоянно принимает слабительные препараты,

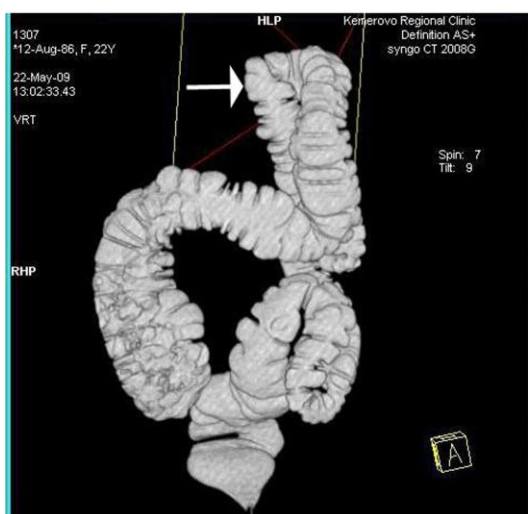
эффект от которых «все меньше и меньше». Анамнестические данные об оперативных вмешательствах на органах брюшной полости отсутствуют. Была проведена ирригоскопия, в результате которой выявлена долихосигма. При фиброколоноскопии осмотр был завершен на уровне селезеночного угла ободочной кишки из-за сильного болевого синдрома. Пациентке выполнена виртуальная колоноскопия, в результате которой диагностирована болезнь Пайра (рис. 1). Выявленные изменения верифицированы при лапароскопии, было выполнено низведение селезеночного изгиба ободочной кишки путем рассечения ободочно-диафрагмальных спаек.



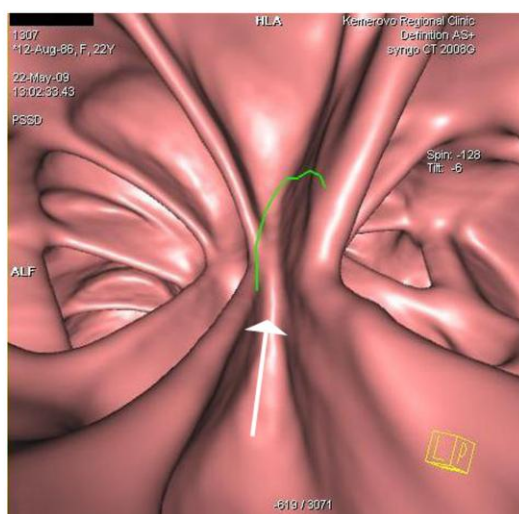
а



б



в



г

Рис. 1. Болезнь Пайра. В режиме мультипланарных реконструкций (а, б) отчетливо визуализируется тяжистая спаянность петель между собой и диафрагмой (стрелки). В режиме глобального просмотра (в) помимо удлиненной сигмовидной кишки определяется перегиб ободочной кишки на уровне селезеночного изгиба с формированием «двустволки». Деформация по типу «двустволки» в режиме эндоскопического просмотра (г)

Пример формирования спаек между желчным пузырем и ободочной кишкой как результат хронического калькулезного холецистита. Пациентка Б., 74 года, предъявляла жалобы на приступообразные боли в правом подреберье, запоры, вздутие живота после еды, проходящее в горизонтальном положении. Подобные симптомы наблюдаются на протяжении 10 лет, за медицинской помощью больная не обращалась.

По данным ультразвукового исследования установлен хронический калькулезный холецистит. При проведении ирригоскопии в области печеночного изгиба ободочной кишки выявлен дефект наполнения (опухоль?). Пациентке выполнена виртуальная колоноскопия (рис. 2). Выявленные изменения верифицированы при лапаротомии, была проведена холецистэктомия с рассечением пузырно-ободочных спаек.

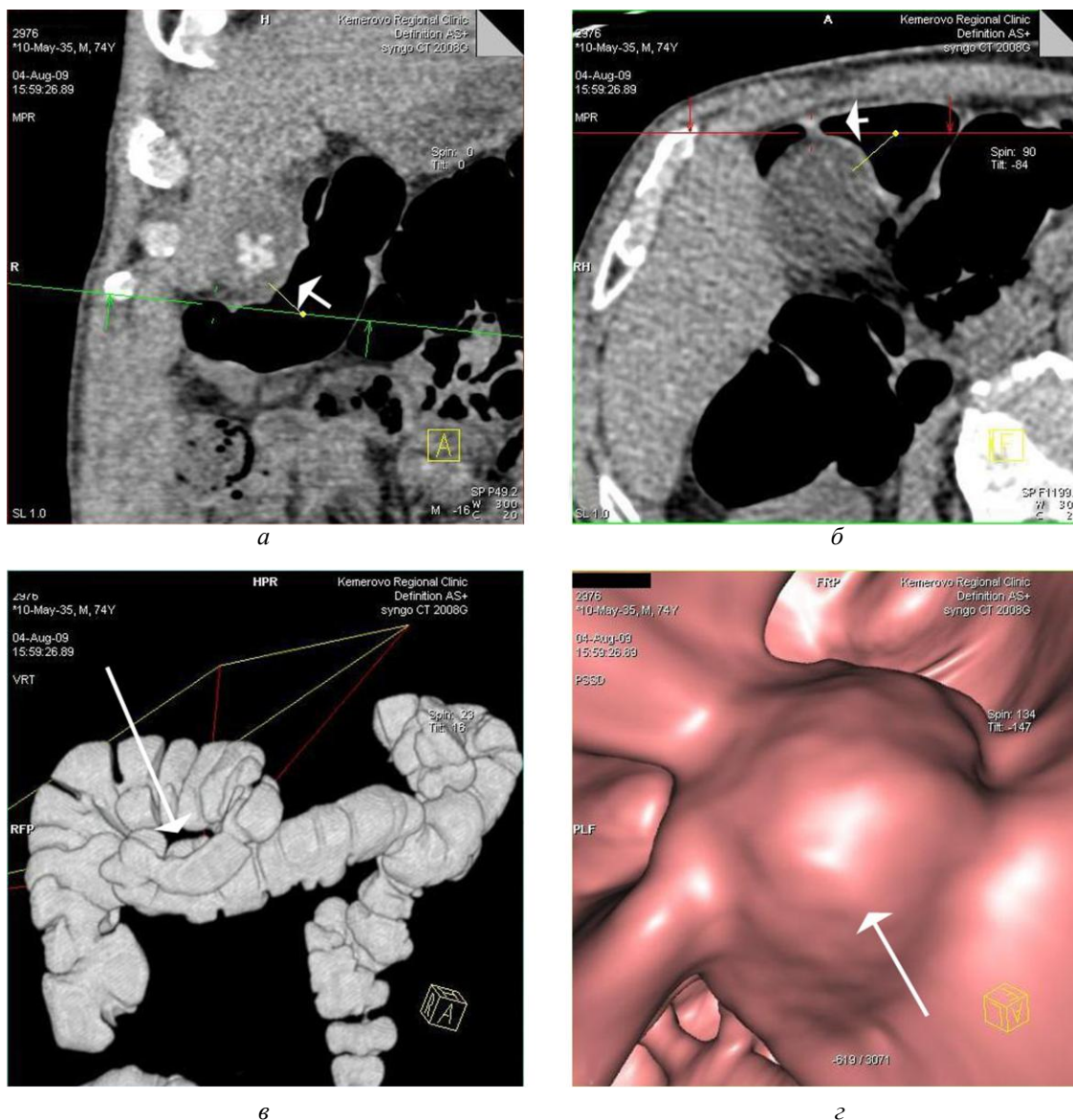


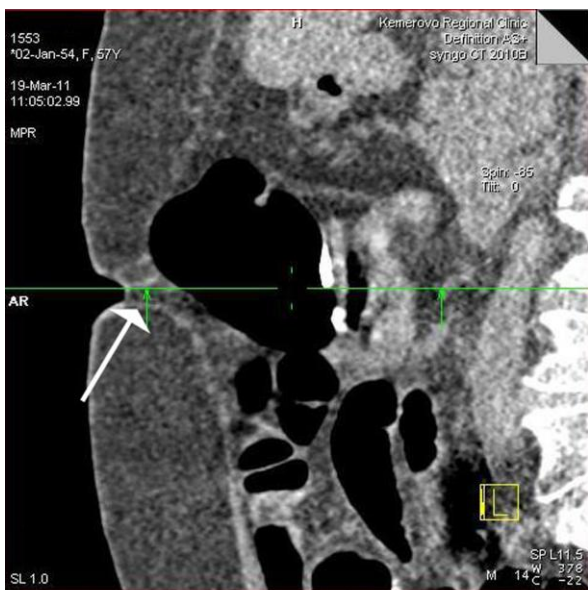Рис. 2. Спайки желчного пузыря и печеночного изгиба ободочной кишки. В режиме мультипланарных реконструкций (а, б) отчетливо видно, что этим образованием является увеличенный желчный пузырь с наличием рентгеноконтрастных конкрементов в нем. Видны тяжистые гипер-

денсные структуры, деформирующие кишку и прочно фиксирующие ее к желчному пузырю. В режиме глобального просмотра (в) на уровне печеночного изгиба ободочной кишки сформирован перегиб. В режиме эндоскопического просмотра (з) на уровне печеночного изгиба определя-

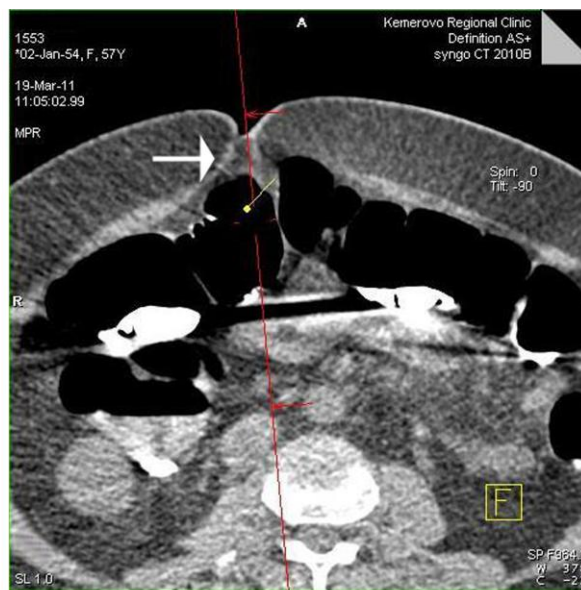ется довольно большое образование, вдающееся в просвет кишки извне

Пример формирования послеоперационных спаек между поперечным отделом ободочной кишки и передней брюшной стенкой. Пациентка С., 57 лет, в анамнезе — удаление липомы брюшной полости 7 лет назад. Жалобы на периодические боли в эпи- и мезо-гастррии на уровне послеоперационного рубца, запоры,

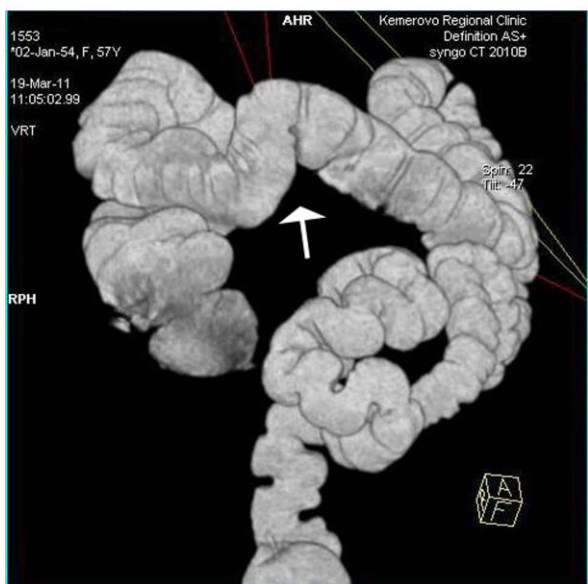вздутие правой половины живота. По данным обзорной рентгенографии брюшной полости — вздутие правых отделов ободочной кишки. Выполнена виртуальная колоноскопия (рис. 3). Выявленные изменения верифицированы при релапаротомии с последующим иссечением спаек.



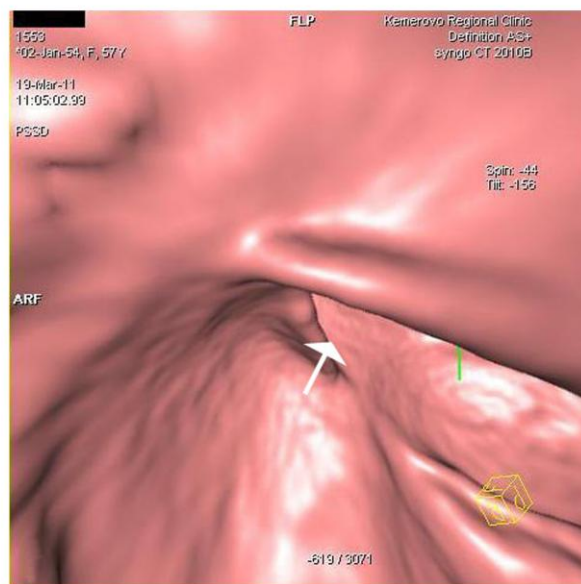
а



б



в



з

Рис. 3. Спайки поперечной кишки и передней брюшной стенки. В режиме мультипланарных реконструкций (а, б) определяется фиксирование тяжами деформированной поперечно-ободочной кишки к передней брюшной стенке в области послеоперационного рубца. В режиме глобального просмотра (в) определяется угловая деформация средней трети поперечной кишки (угол не менее 90°). В режиме эндоскопического просмотра (г) — втяжение внутреннего контура кишки (стрелка), соответствующее по локализации угловой деформации

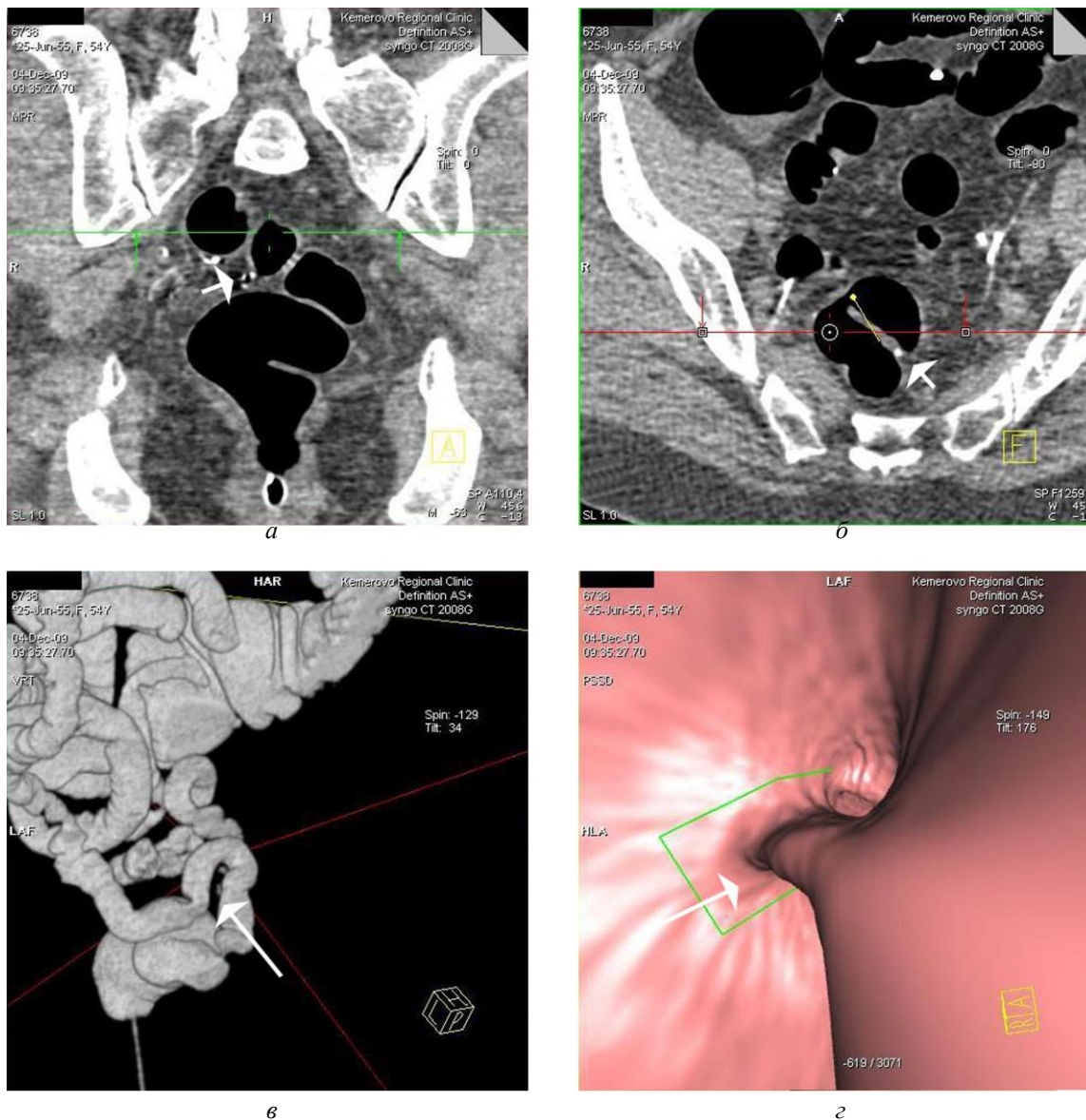


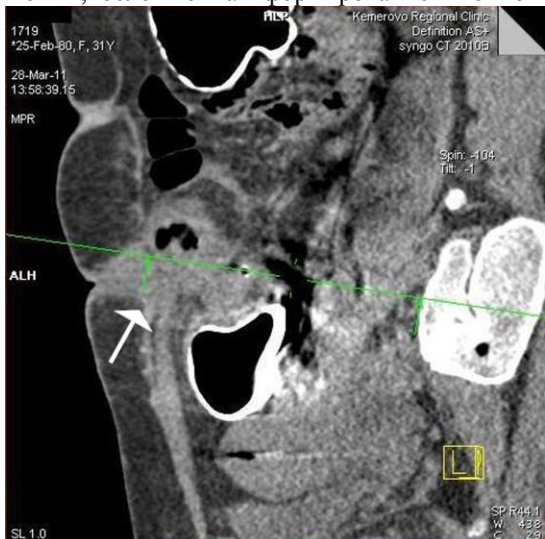Рис. 4. Спайки сигмовидной кишки. В режиме мультипланарных реконструкций (а, б) определяется выраженная тяжесть парасигмоидной клетчатки с наличием мелких кальцинированных включений в тяжах (стрелки). В режиме глобального (в) и эндоскопического (г) просмотров определяется деформация сигмовидной кишки по типу «двустволки». Визуализируется фиксация петель сигмовидной кишки между собой, в режиме глобального просмотра отчетливо определяется вовлечение в процесс петель подвздошной кишки (стрелка)

Пример формирования послеоперационных спаек сигмовидной кишки. Пациентка Ю., 54 года, беспокоят жалобы на периодические боли в гипогастрии и упорные запоры.

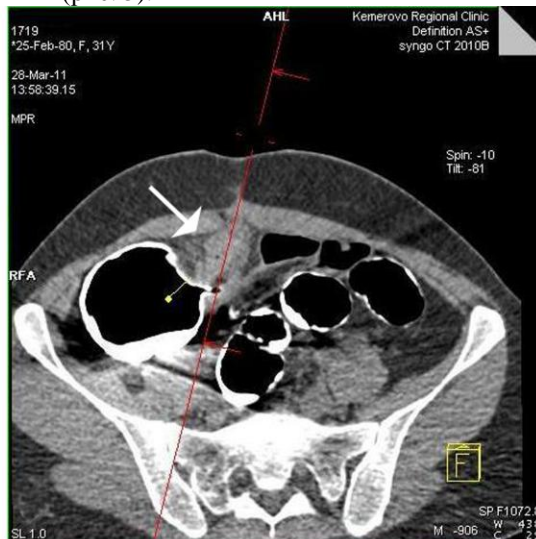Подобное состояние отмечается в течение 10 лет после перенесенной экстирпации матки. По данным ирригоскопии и фиброколоноскопии установлена долихосигма. Выполнена виртуальная колоноскопия (рис. 4).

Пример спаечного процесса илеоцекальной зоны на фоне оперированного тонкокишечного свища. Пациент Х., 31 год, предъявляет жалобы на боли в правой подвздошной области. Пять лет назад выполнена аппендэктомия, осложненная формированием тонко-

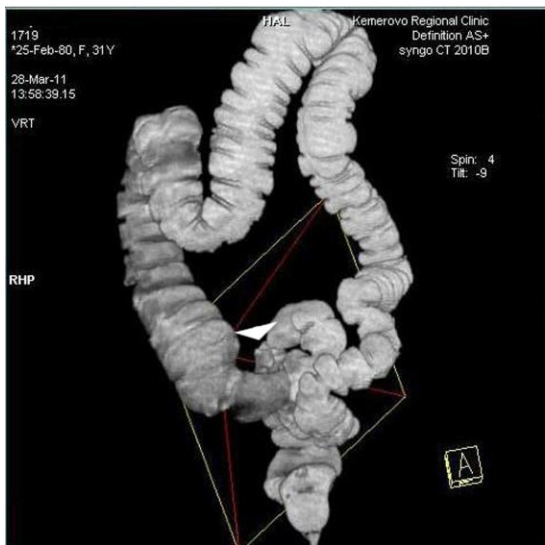
кишечного свища с последующим его иссечением и ушиванием. По данным обзорной рентгенографии брюшной полости выявлено вздутие петель подвздошной кишки. Проведена виртуальная колоноскопия (рис. 5).



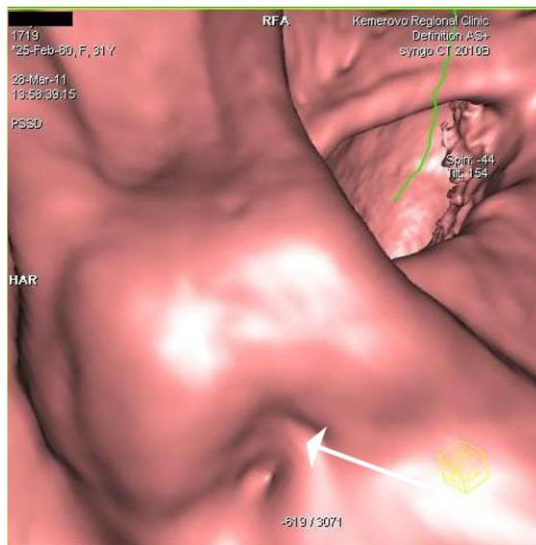
a



б



в



г

Рис. 5. Спаечный процесс илеоцекальной зоны на фоне оперированного тонкокишечного свища. В режиме мультипланарных реконструкций (*a, б*) определяется массивная зона рубцовых изменений в илеоцекальной зоне с вовлечением в процесс терминального отдела подвздошной кишки и фиксации их к передней брюшной стенке в области оперированного свища и деформацией купола слепой кишки. В режиме глобального просмотра (*в*) купол слепой кишки в месте илеоцекального клапана деформирован. При эндоскопическом просмотре — вдавление образования извне за счет локальных рубцовых изменений (*г*) и деформация илеоцекального клапана (*д*). Выявленные изменения верифицированы при оперативном вмешательстве

Заключение

Анализ результатов виртуальной колоноскопии показал, что наиболее информативным режимом ви-

зуализации спаечных изменений толстой кишки являются мультипланарные реконструкции, обеспечивающие наиболее полную информацию о всех проявлениях патологического процесса, в том числе непосредственную визуализацию спаек.

Режимы глобального и эндоскопического просмотра, входящих в рабочий модуль виртуальной колоноскопии, позволяют визуализировать только косвенные признаки спаек, однако, что очень важно, помогают легко и точно сориентироваться в характере деформации и локализации патологических изменений. Поэтому наибольший диагностический эффект достигается в комбинации всех перечисленных режимов.

Полученные данные позволяют говорить о расширении возможности виртуальной колоноскопии, изначально позиционированной на скрининг колоректаль-

ного рака, в диагностике экстраколональных изменений, одним из которых является спаечная болезнь.

Литература

1. Блинов Н.И. Спаечная болезнь, ее профилактика и лечение. Л.: Медицина, 1968. 168 с.
2. Женчевский Р.А. Спаечная болезнь. М.: Медицина, 1989. 192 с.
3. Торопов Ю.Ю. Отдаленные результаты оперативного лечения острой спаечной непроходимости // Хирургия. 1978. № 3. С. 55—59.
4. Чухриенко Д.П. Спаечная болезнь. Киев: Здоровье, 1972. 215 с.
5. Щербатенко М.К., Берсенева З.А. Неотложная рентгенодиагностика острых заболеваний и повреждений органов брюшной полости. М.: Медицина, 1977. 208 с.
6. Virtual colonoscopy: A practical guide / eds. P. Lefere, S. Gryspeerdt. 2006. X. 200 P.
7. Yee J. Virtual colonography / ed. By Galdino G. Philadelphia: PA:LWW, 2008.

Поступила в редакцию 23.02.2012 г.

Утверждена к печати 30.05.2012 г.

Сведения об авторах

А.К. Лейсле — врач-рентгенолог отделения томографии ГБУЗ «Кемеровская областная клиническая больница» (г. Кемерово).

А.В. Ушаков — канд. мед. наук, зав. отделением томографии ГБУЗ «Кемеровская областная клиническая больница» (г. Кемерово).

В.Д. Завадовская — д-р мед. наук, профессор, зав. кафедрой лучевой диагностики и лучевой терапии СибГМУ (г. Томск).

Для корреспонденции

Лейсле Александр Карлович, тел. 8-923-490-0952, e-mail: odal.lak@mail.ru

Уважаемые рекламодатели!

На страницах журнала можно разместить рекламу о медицинских и оздоровительных организациях и учреждениях, информацию о новых лекарственных препаратах, изделиях медицинской техники, продуктах здорового питания. Приглашаем вас разместить информацию о деятельности вашего учреждения на страницах журнала в виде научной статьи, доклада или в форме рекламы.

Тарифы на размещение рекламного материала

Площадь на полосе	Черно-белая печать, руб.	Полноцветная печать, руб.
1/1 210 × 280 мм (A4)	4000	10000
1/2	2500	7500
1/4	1500	5000

1/8	1000	2500
1/16	800	1000
Текстовая реклама	50 руб. за 1 кв. см	

Скидки: 2 публикации — 5%, 4 публикации — 10%, 6 публикаций — 15%.