

## Динамика воспалительно-регенераторных процессов при экспериментальной язве роговицы на фоне применения аутологичных мононуклеаров крови

Запускалов И.В., Кривошеина О.И., Левченко Н.А.

## Inflammatory regenerative processes dynamics with corneal ulcer against the background of usage of blood autologous mononuclear leukocyte

Zapuskalov I.V., Krivosheina O.I., Levchenko N.A.

Сибирский государственный медицинский университет, г. Томск

© Запускалов И.В., Кривошеина О.И., Левченко Н.А.

В эксперименте *in vivo* изучены закономерности развития воспалительно-регенераторных процессов при язве роговицы на фоне инстилляций аутологичных мононуклеаров крови и традиционной фармакотерапии. Установлено, что на фоне применения аутологичных мононуклеаров крови значительно уменьшается продолжительность и выраженность воспаления, а также ускоряется очищение язвенного дефекта от некротических масс. Инстилляции аутологичных мононуклеаров крови на фоне традиционной фармакотерапии экспериментальной язвы роговицы способствуют быстрой смене клеточных фаз в очаге воспаления и активизируют процесс регенерации поврежденных роговичных структур.

**Ключевые слова:** экспериментальная язва роговицы, аутологичные мононуклеары крови, лечение.

In the experiment *in vivo* the mechanisms of the development of inflammatory regenerative processes with corneal ulcer against the background of the instillations of blood autologous mononuclear leukocyte and traditional pharmacotherapy are studied. It is determined that against the background of the use of blood autologous mononuclear leukocyte the duration and the intensity of inflammation reduce and the clearance of ulcer defect from necrotic mass accelerates. The instillations of blood autologous mononuclear leukocyte against the background of traditional pharmacotherapy of experimental corneal ulcer stimulate fast change of cell phases in the inflammation center and activate the process of regeneration of damaged cornea structures.

**Key words:** experimental corneal ulcer, blood autologous mononuclear leukocyte, treatment.

УДК 617.713-002.44:57.085]-003-08:616-008.853.3

### Введение

Проблема лечения гнойных язв роговицы является одной из актуальных в офтальмологии [5, 11]. Широкое применение антибактериальных препаратов на современном этапе обусловило изменение этиологической структуры гнойных поражений роговицы с возрастанием удельного веса условно-патогенной микрофлоры [6, 12]. Частыми возбудителями бактериальных язв роговицы (более 80% всех случаев) являются *St. aureus*, *St. epidermidis*, *P. aeruginosa*.

В настоящее время очевидны серьезные негативные последствия традиционной антибактериальной терапии: развитие дисбактериоза и грибковой инфекции, увеличение числа антибиотико-резистентных

штаммов микроорганизмов, возникновение аллергических реакций [1, 6, 7, 9, 11]. Трудности лечения язв роговицы в значительной степени связаны и с тем, что в 30—45% случаев не удается выделить возбудителя заболевания, и лечение проводится эмпирически, с учетом клинической картины.

Неудовлетворенность результатами традиционной фармакотерапии, высокая частота развития осложнений обуславливают разработку новых методов лечения язв роговицы. В публикациях последних лет появились сообщения об участии цитокинов в регуляции воспалительных и регенераторных процессов в тканях глаза [2, 3]. Цитокины, вырабатываемые преимущественно мононуклеарами крови, представляют собой единую самостоятельную систему регуляции функций

организма, обеспечивающую формирование защитных реакций и поддержание гомеостаза при внедрении патогенов и нарушении целостности тканей [4, 10]. На местном уровне цитокины ответственны за все последовательные этапы развития адекватного ответа на внедрение инфекционного агента, обеспечение его удаления, а также восстановление структуры поврежденной ткани [4, 10].

Цель исследования — в эксперименте *in vivo* изучить закономерности течения воспалительно-регенераторных процессов при гнойной язве роговицы на фоне инстилляций аутологичных мононуклеаров крови.

## Материал и методы

Проведена серия экспериментов на 48 половозрелых крысах-самцах породы Вистар массой тела 250 г. Язву роговицы моделировали посредством одномоментного интрастромального введения монокультуры *St. aureus* (штамм 209 P) в сочетании с полной дезэпителизацией роговицы. Под эфирным наркозом каждому животному выполнялась дезэпителизация роговицы обоих глаз и интрастромально вводилось 0,1 мл изотонического раствора хлорида натрия, содержащего культуру *St. aureus* из расчета 2 млрд микробных тел на 1,0 мл. Лечение начинали на 3-и сут после инфицирования роговицы и развития экссудативно-деструктивного воспаления.

В зависимости от способа лечения животные были разделены на две группы (в каждой по 24 животных): основную — животным данной группы наряду с инстилляциями раствора ципролета 6 раз в сутки проводили инстилляцией аутологичных мононуклеаров крови с аналогичной частотой. В ходе лечения инстилляцией мононуклеаров повторяли 4 раза с интервалом 3 сут; контрольную — животным выполнялись только инстилляцией раствора ципролета с частотой 6 раз в сутки.

Мононуклеарные клетки из крови крыс выделяли методом фракционирования в градиенте плотности на разделяющем растворе фиколл-урографина [8]. Чистота мононуклеаров, полученных на градиенте плотности, составляла 96—98%.

Общая продолжительность экспериментов составила 19 сут. В ходе исследования проводили наружный осмотр, биомикроскопию, флюоресцентную пробу, фоторегистрацию. Забор материала производили

на 3, 6, 9, 16 и 19-е сут. После эфирного наркоза декапитировали по 4 животных из каждой группы. Выполнялась энуклеация обоих глаз. Все исследования и взятие материала осуществляли в одно и то же время суток — с 15 до 17 ч. Экспериментальные исследования выполнялись с соблюдением принципов гуманности, изложенных в директивах Европейского сообщества (86/609 ЕЕС) и Хельсинкской декларации. Полученный материал фиксировали для световой микроскопии. В качестве фиксирующей смеси использовали жидкость Карнуа. После приготовления парафиновых срезов препараты окрашивали гематоксилином и эозином и по методу Ван Гизона. Морфометрическое исследование включало подсчет клеточных элементов в окулярной рамке на площади 900 мкм<sup>2</sup>.

Цифровой материал обработан общепринятыми методами вариационной статистики с расчетом среднего арифметического значения *M* и ошибки среднего *m*. Для оценки достоверности различий при сравнении средних величин использовали непараметрический критерий Манна—Уитни.

## Результаты

Сравнительный анализ результатов лечения язв роговицы в эксперименте выявил высокую эффективность применения аутологичных мононуклеаров крови при сочетанном лечении данной патологии. Так, средний срок купирования воспаления в основной группе по сравнению с контролем сократился в 1,6 раза, составив  $(9,10 \pm 0,17)$  и  $(15,40 \pm 0,18)$  сут соответственно ( $p < 0,05$ ). Рассасывание инфильтрации и отека стромы роговицы у животных основной группы ускорилось на 43%, завершившись к  $(9,40 \pm 0,16)$  сут, в то время как в контрольной группе данный процесс завершился лишь к  $(16,50 \pm 0,18)$  сут ( $p < 0,05$ ). Рассасывание гипопиона в основной группе ускорилось в 1,94 раза. В более ранние сроки у крыс основной группы по сравнению с контролем началась эпителизация роговицы ( $(4,60 \pm 0,28)$  и  $(6,70 \pm 0,25)$  сут соответственно,  $p < 0,05$ ). Применение аутологичных мононуклеаров крови в сочетанном с инстилляциями раствора ципролета лечении язв роговицы позволило в 3,9 раза сократить число осложнений заболевания. У животных основной группы в 12,5% (3 глаза) наблюдалось развитие десцеметоцеле. В контрольной группе помимо десцеметоцеле (в 20,8% (5 глаз)) в 16,7% (4 глаза) отмечалась перфорация роговицы и в 16,7% (4 глаза) —

эндофтальмит, завершившиеся в исходе субатрофией глазного яблока.

В ходе морфологических исследований получены следующие результаты.

На 3-и сут после инфицирования роговицы и развития экссудативно-деструктивного воспаления у животных обеих групп до начала лечения на роговице обнаружился обширный участок воспалительной инфильтрации с явлениями некроза в центре толщиной  $(0,37 \pm 0,003)$  мм. Перифокально отмечался выраженный отек стромы роговицы. Воспалительная инфильтрация была представлена преимущественно полиморфно-ядерными лейкоцитами ( $(92,0 \pm 1,0)$  клетки в поле зрения).

На 6-е сут у крыс основной группы отмечалось уменьшение площади воспалительной инфильтрации и перифокального отека роговицы (рис. 1). При этом отсутствовали явления некроза стромы. Клеточный состав инфильтрата был представлен полиморфно-ядерными лейкоцитами ( $49,5 \pm 2,0$ ) и мононуклеарными фагоцитами ( $7,3 \pm 1,5$ ). У животных контрольной группы на фоне воспалительной инфильтрации роговицы в центре сохранялся участок некроза толщиной  $(0,27 \pm 0,04)$  мм (рис. 2). Среди клеток инфильтрата преобладали полиморфно-ядерные лейкоциты ( $67,4 \pm 2,0$ ).

На 9-е сут в основной группе эпителий полностью покрывал поверхность роговицы. В зоне остаточной воспалительной инфильтрации преобладали мононуклеарные фагоциты ( $9,5 \pm 0,2$ ) и фибробласты ( $10,1 \pm 0,1$ ). У животных контрольной группы сохранялась воспалительная инфильтрация стромы роговицы без явлений некроза. Среди клеток преобладали полинуклеарные ( $29,0 \pm 0,1$ ) и мононуклеарные ( $7,5 \pm 0,2$ ) фагоциты. Наблюдалась активная эпителизация роговицы, представленная в центральных отделах 3—4 слоями эпителиальных клеток.

На 16-е сут у крыс основной группы отмечалась полная эпителизация роговицы. В зоне воспаления обнаруживались компактно расположенные коллагеновые волокна. Одновременно уменьшалось число мононуклеарных фагоцитов — до  $4,7 \pm 0,1$  и фибробластов — до  $6,7 \pm 0,1$ . В контрольной группе отмечалась полная эпителизация поверхности роговицы. Наблюдалось активное образование коллагеновых волокон. В клеточном ансамбле преобладали фибробласты ( $10,5 \pm 0,2$ ) и мононуклеарные фагоциты ( $6,4 \pm 0,1$ ).

Количество полиморфно-ядерных лейкоцитов сократилось до  $14,7 \pm 0,2$ .

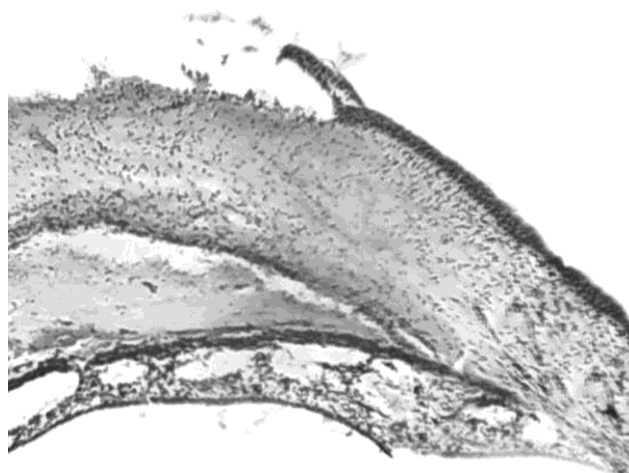


Рис. 1. Язва роговицы у животного основной группы на 6-е сут после инфицирования. Сохраняется дефект стромы роговицы. Окраска гематоксилином и эозином. Ув. 100

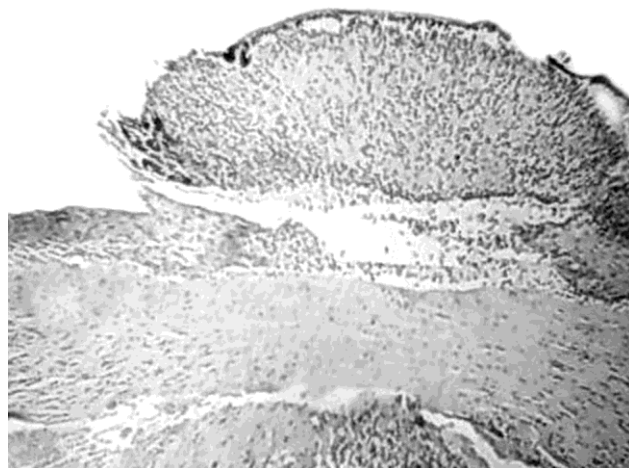


Рис. 2. Язва роговицы у животного контрольной группы на 6-е сут после инфицирования. Сохраняется участок некроза стромы роговицы. Окраска гематоксилином и эозином. Ув. 100

## Обсуждение

Цитокины представляют собой единую систему гомеостатической регуляции функций организма при внедрении патогенов и нарушении целостности тканей. Они регулируют амплитуду и продолжительность воспалительного и иммунного ответов, в связи с чем цитокины продуцируются и секретируются транзитивно и имеют короткий полупериод жизни. Для цитокинов характерны плейотропность, дублирующие и перекрывающие эффекты, а также взаимосвязи и

взаимодействия различных цитокинов в каскадах единой регуляторной сети [4, 10]. Необходимо отметить, что в первую очередь цитокины регулируют развитие местных защитных реакций в тканях с участием различных типов клеток крови, эндотелия, соединительной ткани.

Контакт с возбудителем является сигналом для синтеза и секреции клетками моноцитарно-макрофагального ряда провоспалительных цитокинов — интерлейкинов (ИЛ) -1, -6, -8, -12, фактора некроза опухоли  $\alpha$  (ФНО- $\alpha$ ), а также интерферона- $\alpha$  (ИФН- $\alpha$ ) [4, 10, 13]. Совокупность этих биологически активных веществ обеспечивает неспецифическую антибактериальную и противовирусную защиту.

Однако следует отметить, что наряду с синтезом и секрецией провоспалительных цитокинов мононуклеарные фагоциты продуцируют и противовоспалительные цитокины, обеспечивающие жесткий контроль активации клеток-эффекторов воспаления и препятствующие тем самым массивному повреждению клеток и тканей организма [4, 10, 14, 15]. Среди таких молекул наиболее подробно изучены ИЛ-4 и -10 и трансформирующий фактор роста  $\beta$ .

Следовательно, благодаря наличию системы про- и противовоспалительных цитокинов осуществляется как позитивная, так и негативная регуляция функции клеток-эффекторов воспаления в патологическом очаге. Физиологический смысл подобного регулирования заключается в необходимости переключения нейтрофильной инфильтрации в очаге воспаления на моноцитарно-макрофагальную в процессе развития заболевания [4].

Отсутствие собственной сосудистой сети в строме роговицы в определенной степени затрудняет миграцию фагоцитов в зону стромального дефекта. В связи с этим экзогенное введение аутологичных мононуклеаров крови в конъюнктивальную полость при язвах роговицы позволяет создать локально высокую концентрацию клеток данной популяции в очаге экссудативно-деструктивного воспаления и направленно воздействовать на определенные стадии патологического процесса. Вероятно, вследствие функциональной кооперации экзогенно вводимых мононуклеарных клеток и мигрирующих под их влиянием полинуклеарных фагоцитов в патологическом очаге происходят ускоренное очищение от некротических масс и переход воспалительного процесса в фазу репарации. Благода-

ря синтезу и секреции факторов, стимулирующих миграцию, пролиферацию и другие функции фибробластов, мононуклеары обеспечивают один из центральных механизмов подключения клеток данной популяции к репаративным процессам. Это, в свою очередь, способствует закрытию язвенного дефекта соединительной тканью и формированию в исходе заболевания грубого помутнения роговицы.

Однако в зависимости от меняющихся по ходу воспалительного процесса условий мононуклеары за счет коллагенолитических ферментов и других гидролаз могут также участвовать в резорбции межучасточного вещества, способны секретировать факторы, стимулирующие продукцию коллагеназы в фибробластах [4]. Возможно, дополнительное экзогенное поступление в патологический очаг мононуклеарных клеток способствует включению механизмов подавления избыточного разрастания соединительной ткани, обеспечивая сопряжение воспаления и регенерации. Под влиянием гуморальных стимулов и факторов микроокружения большая часть фибробластов дифференцируется в малоактивные фиброциты. Одновременно усиливается и феномен фиброклазии, что обеспечивает ремоделирование и инволюцию вновь образованной соединительной ткани. Результатом является формирование меньшего по площади и интенсивности помутнения роговицы.

## Заключение

Таким образом, на фоне инстилляций аутологичных мононуклеаров крови в лечении экспериментальной язвы роговицы значительно уменьшается продолжительность и выраженность воспаления, а также ускоряется процесс очищения язвенного дефекта от некротических масс. Локальное применение аутологичных мононуклеаров крови на фоне традиционной фармакотерапии экспериментальной язвы роговицы способствует быстрой смене клеточных фаз в очаге воспаления и активизирует процесс регенерации поврежденных роговичных структур.

## Литература

1. Егоров Е.А., Астахов Ю.С. Общие принципы медикаментозного лечения заболеваний глаз // *Клинич. офтальмология*. 2004. № 5. С. 2—4.
2. Каспарова Е.А. К вопросу о теоретическом обосновании методики локальной экспресс-аутоцитокотерапии // *Вестн. офтальмологии*. 2002. № 3. С. 25—27.

3. Каспарова Е.А. О применении цитокинов и их комплексов в офтальмологии // Вестн. офтальмологии. 2002. № 4. С. 45—47.
4. Кетлинский С.А., Симбирцев А.С. Цитокины. СПб.: Фолиант, 2008. 552 с.
5. Либман Е.С., Шахова Е.В. Слепота и инвалидность вследствие патологии органа зрения в России // Вестн. офтальмологии. 2006. № 1. С. 35—37.
6. Майчук Ю.Ф. Новое в эпидемиологии и фармакотерапии глазных инфекций // Рус. мед. журн. 2000. № 1. С. 48—52.
7. Мельников В.Я., Шульгина Н.А. Гнойные поражения роговой оболочки — комплексная диагностика и методы лечения в современных условиях // Современные методы диагностики и лечения заболеваний роговицы и склеры: сб. науч. тр. М., 2007. С. 311—313.
8. Новицкий В.В., Шахов В.П. Введение в методы культуры клеток, бионженерии органов и тканей. Томск: STT, 2004. 386 с.
9. Суркова В.К., Даутова З.А. Лечение тяжелых активных процессов роговицы // Современные методы диагности-
- ки и лечения заболеваний роговицы и склеры: сб. науч. тр. М., 2007. С. 339—342.
10. Фрейдлин И.С. Паракринные и аутокринные механизмы цитокиновой иммунорегуляции // Иммунология. 2001. № 5. С. 4—7.
11. Шаимова В.А. Клинико-этиологические особенности различных типов лечения гнойной язвы роговицы // Вестн. офтальмологии. 2002. № 1. С. 39—41.
12. Шаимова В.А. Этиологическая характеристика гнойной язвы роговицы // Актуальные проблемы офтальмологии: сб. науч. тр. Челябинск, 1999. С. 106—107.
13. Delgado A.V., McManus A.T. Production of tumor necrosis factor- $\alpha$ , interleukin 1- $\beta$ , interleukin 2 and interleukin 6 by rat leukocyte subpopulation after exposure to substance P // Neuropeptides. 2003. № 37. P. 355—361.
14. Patel L., Charlton S. Expression and functional analysis of chemokine receptors in human peripheral blood leukocyte populations // Cytokine. 2001. № 14. P. 27—36.
15. Soler-Rodriguez A.M., Zhang H. Neutrophil activation by bacterial lipoprotein versus lipopolysaccharide // J. Immunol. 2000. № 164. P. 2674—2683.

Поступила в редакцию 15.03.2010 г.

Утверждена к печати 22.12.2010 г.

#### Сведения об авторах

**И.В. Запускалов** — д-р мед. наук, профессор, зав. кафедрой офтальмологии СибГМУ (г. Томск).

**О.И. Кривошеина** — д-р мед. наук, профессор кафедры офтальмологии СибГМУ (г. Томск).

**Н.А. Левченко** — соискатель кафедры офтальмологии СибГМУ (г. Томск).

#### Для корреспонденции

**Кривошеина Ольга Ивановна**, тел. (382-2) 41-76-15, факс (382-2) 51-29-90, 8-913-881-5224; e-mail: oikr@yandex.ru