

УДК 618.11-006.2-021.6:577.175.327

DOI 10.20538/1682-0363-2017-3-137-144

Для цитирования: Трус Д.А., Тихоновская О.А., Огороков А.О., Мустафина Л.Р., Тимофеева О.С., Логвинов С.В., Герасимов А.В., Варакута Е.Ю., Потапов А.В., Суханова Г.А., Куценко И.Г. Моделирование функциональных кист яичников путем введения фолликулостимулирующего гормона. *Бюллетень сибирской медицины*. 2017; 16 (3): 137–144

Моделирование функциональных кист яичников путем введения фолликулостимулирующего гормона

Трус Д.А., Тихоновская О.А., Огороков А.О., Мустафина Л.Р., Тимофеева О.С.,
Логвинов С.В., Герасимов А.В., Варакута Е.Ю., Потапов А.В., Суханова Г.А., Куценко И.Г.

*Сибирский государственный медицинский университет (СибГМУ)
Россия, 634050, Томск, Московский тракт, 2*

РЕЗЮМЕ

Цель исследования. Изучить морфологические изменения яичников при введении рекомбинантного фолликулостимулирующего гормона.

Материал и методы. Эксперимент проведен на половозрелых белых самках крыс линии Wistar. Основную группу составили 35 животных с моделью функциональных кист яичников, контрольную – 25 интактных животных. Крысы выводились из эксперимента на 3-и, 7-е, 15-, 30- и 60-е сут. Проведены гистологическое и морфометрическое исследования на депарафинированных срезах яичников, окрашенных гематоксилином и эозином и по Ван Гизону.

Результаты. На 7-е сут введения фолликулостимулирующего гормона наблюдалось максимальное увеличение размеров яичников за счет формирования однокамерных функциональных кист. У животных основной группы отмечалось выраженное снижение количества растущих фолликулов на 7- и 15-е сут. Увеличение количества атретических фолликулов и тел по сравнению с таковым в группе контроля наблюдалось с 7-х сут и продолжалось до 60-х сут эксперимента. На 7-е сут эксперимента отмечались гиперемия и полнокровие сосудов. Количество желтых тел уменьшалось в ходе эксперимента. Отмечалось усиление процессов коллагенообразования, начиная с 15-х сут эксперимента.

Заключение. Введение фолликулостимулирующего гормона в течение 7 сут приводит к нарушению процессов фолликулогенеза, усилению процессов атрезии в яичниках и формированию функциональных кист.

Ключевые слова: моделирование функциональных кист, морфология яичников, функциональные кисты яичников.

ВВЕДЕНИЕ

В настоящее время опухолевидные образования яичников считаются полиэтиологическим заболеванием, в их формировании участвует много факторов – воспалительные и аутоиммунные процессы, хирургические вмешательства на органах брюшной полости и малого таза, и, конечно, гормональные нарушения [1–4]. Причем имеет значение не только гипоталамо-гипофизарная недостаточность, или дисфункция, но и гипер-

пролактинемия, нарушение функции щитовидной железы [5].

Вызывают тревогу как увеличение частоты опухолевидных образований в структуре гинекологической патологии [1, 4–6], так и нежелательная хирургическая агрессия с последующим патологическим снижением или потерей овариального резерва, а, следовательно, снижение фертильности и неудачные попытки вспомогательных репродуктивных технологий [2, 5, 7–12]. С одной стороны, это можно объяснить стремлением не пропустить серьезные опухоли яичников,

✉ Трус Дарья Александровна, e-mail: daria.trus.2017@gmail.com.

особенно у женщин позднего репродуктивного периода либо в периоде менопаузального перехода. С другой стороны, вероятность осложненного клинического течения кист яичников, при котором не исключены терминальные состояния (геморрагический, болевой шок), заставляет врача выбрать оперативную тактику [1, 3, 4, 13, 14].

Цель настоящей работы – определить вклад фолликулостимулирующего гормона (ФСГ) в патогенез формирования фолликулярных кист в различные периоды фолликулогенеза, изучить обратимость в процессе их формирования и оценить состояние овосоматического комплекса при данной патологии.

МАТЕРИАЛ И МЕТОДЫ

Эксперимент выполнен на половозрелых самках крыс линии Wistar массой 180–220 г. Основную группу ($n = 35$) составили животные с моделью функциональных кист яичников. Контролем выступали яичники интактных крыс ($n = 25$). Моделирование кист яичников осуществлялось введением рекомбинантного ФСГ (1,5 МЕ) (Индустрия Фармасьютика Сероно С.п.А., Индустриальная зона Модugno, 1-70123 Бари, Италия). Препарат вводили ежедневно в течение 7 сут в первой половине дня до 12 ч при помощи шприц-ручки внутримышечно в ягодичную область, исключая ранение магистральных сосудов и нервных пучков.

Вывод из эксперимента осуществлялся декапитацией наркотизированных крыс на 3-и, 7-е, 15-, 30-, и 60-е сут опыта. При аутопсии визуально оценивали состояние органов брюшной полости: наличие и характер выпота, состояние брюшины, измеряли размеры, объем яичников, отмечали характер структуры коркового слоя, наличие фолликулов, кистозных образований, кровоизлияний. Оба яичника забирались для гистологического исследования.

Сразу же после аутопсии яичники фиксировали в жидкости Карнуа и 10%-м нейтральном формалине. Депарафинированные срезы толщиной 5–6 мкм окрашивали гематоксилином и эозином, а также по Ван Гизону. Проводили морфоколичественное исследование тканевых компонентов яичников. Количество растущих фолликулов, атретических тел, желтых тел, кист подсчитывали на серийных срезах через каждые 150–200 мкм ткани яичника. К растущим и зрелым фолликулам в том числе были отнесены фолликулы, имеющие начальные признаки дегенерации в овосоматическом окружении. Гистостереометрическое исследование включало в себя определение удельного объема структурных элементов яичника и колла-

геновых волокон в срезах, окрашенных по Ван Гизону, и проводилось с помощью окулярной измерительной сетки, состоящей из большого квадрата, содержащего 25 точек (Г.Г. Автандилов, 1990).

Анализ результатов проводили с использованием программы IBM SPSS Statistics v.22.0. Форму распределения проверяли с помощью критерия Шапиро – Уилка (нормальное распределение при $p > 0,05$). Результаты оценены Н-тестом Краскела – Уоллиса. Апостериорные тесты проведены U-критерием Манна – Уитни с критическим уровнем значимости $p = 1 - 0,951/n$ (где n – количество сравнений). Значения, имеющие вероятность ошибки $p > 0,05$, считали незначимыми, $p [0,05; 0,01]$ – неопределенно значимыми, $p [0,01; 0,001]$ – значимыми, $p < 0,001$ – высоко значимыми.

РЕЗУЛЬТАТЫ

При гистологическом исследовании яичников на 7-е сут введения ФСГ наблюдалось максимальное увеличение их размеров до 0,8–0,9 см за счет формирования однокамерных кист диаметром 0,7–2,5 мм с гладкой блестящей поверхностью, тонкими стенками, содержащими прозрачный секрет, реже секрет коричневого цвета (кровоизлияние). Количество кист в срезе составляло 6,0 (4,0–8,0). Обращало на себя внимание резкое полнокровие сосудов (рис. 1).

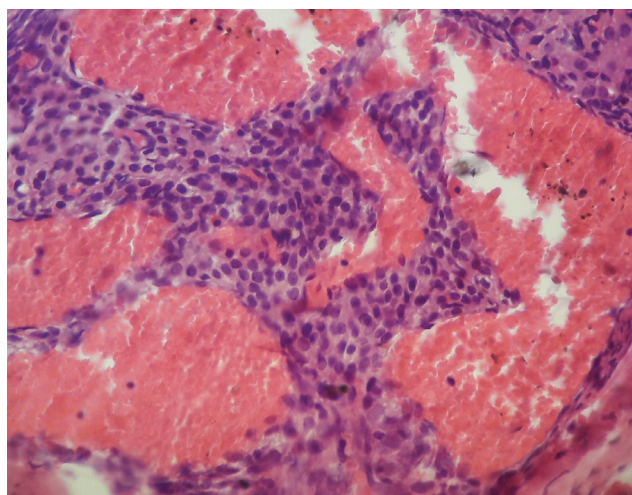


Рис. 1. Полнокровие сосудов на 7-е сут введения рФСГ. Окраска гематоксилином и эозином. Увеличение $\times 1000$

Fig. 1. Full-blooded vessels on the 7th day of rFSH administration. Staining with hematoxylin and eosin. Increase $\times 1000$

Стенка кисты на этой стадии развития была выстлана хорошо сохранившимися гранулезными клетками. Редко наблюдались признаки атрофии, дегенерации или распада гранулезы. Количество третичных фолликулов было снижено. В яичниках животных наблюдались единичные желтые тела.

На 15-е сут в большей части кист наблюдалась полная дегенерация и цитоллиз овоцитов, дисконплексація, каріопікноз і каріорексис в клітках фолікулярного епітелія, образування ретенційних порожнин діаметром 1,1–2,5 мм (рис. 2). Увеличивалось количество атретических фолликулов и тел (рис. 3).

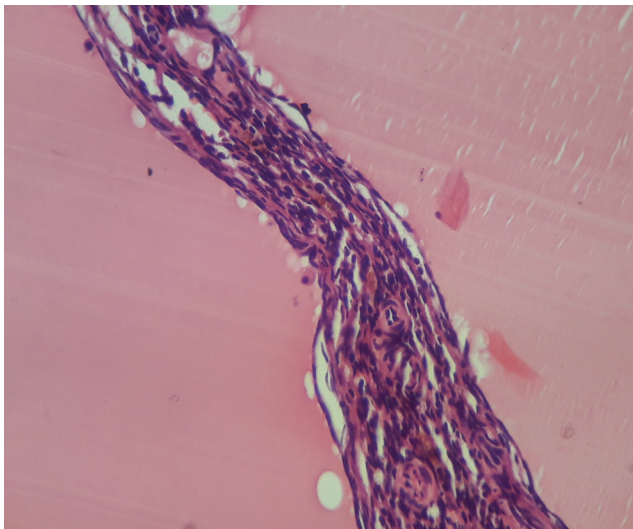


Рис. 2. Ретенционные полости. Стенки представлены соединительной тканью, 15-е сут эксперимента. Окраска гематоксилином и эозином. Увеличение x1000

Fig. 2. Retention cavities. The walls are represented by a connective tissue, the 15th day of the experiment. Staining with hematoxylin and eosin. Increase x1000

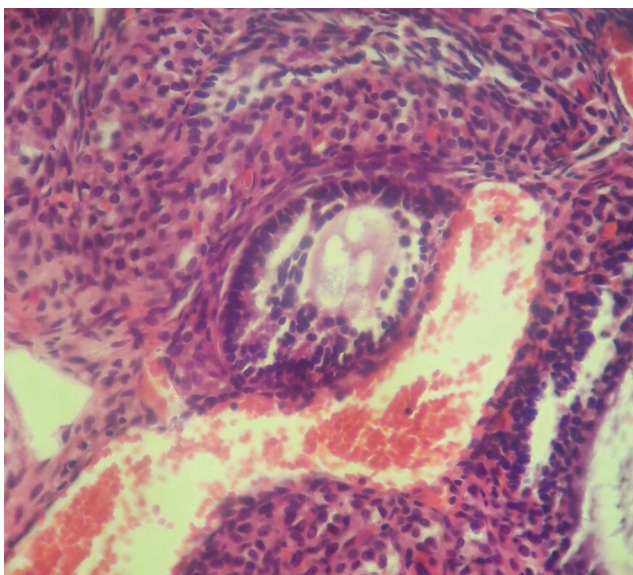


Рис. 3. Вакуолизация и отечность ооцита, дисконплексація фолікулярного епітелія во вторичному фолікулі, 7-е сут експеримента. Окраска гематоксилином і еозином. Увеличение x1000

Fig. 3. Vacuolization and swelling of the oocyte, discomplexation of the follicular epithelium in the secondary follicle, the 7th day of the experiment. Staining with hematoxylin and eosin. Increase x1000

Обнаруживались вторичные фолликулы с сохраненным овоцитом, но нарушенной структурой: имели место очаговый отек цитоплазмы, невыраженные явления дисконплексації фолікулярного епітелія. Визуалізувалися атретическіе фолікули, небольшое количество неизмененных фолликулов, вступающих в стадию роста, примордиальные фолликулы. Однако овоциты в подобных фолликулах были дегенеративно изменены, либо подвергнуты гомогенизации и распаду, в отдельных срезах отмечался отрыв яйценосного бугорка. Встречались единичные желтые тела. Отмечалось усиление процессов коллагенообразования, начиная с 15-х сут эксперимента. Коллагеновые волокна формировали пучки в строме, в окружении кист и сосудов (рис. 4). В отдельных случаях белочная оболочка была локально истончена. Поверхностный эпителий имел очаговые дефекты.

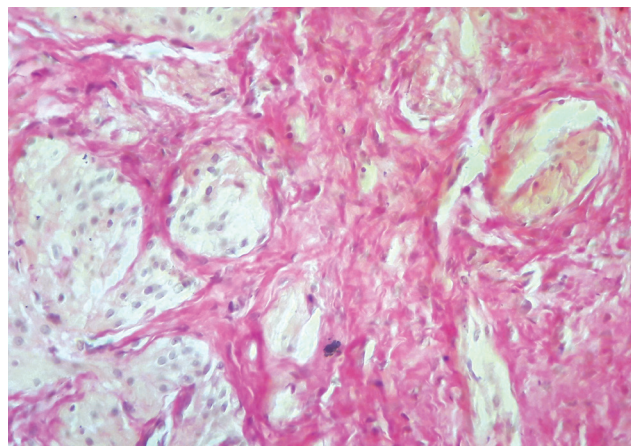


Рис. 4. Коллагеновые волокна в корковом веществе яичника на 15-е сут эксперимента. Окраска по Ван Гизону. Увеличение x1000

Fig. 4. Collagen fibers in the cortex of the ovary on the 15th day of the experiment. Staining by Van Gieson. Increase x1000

На 30- и 60-е сут эксперимента яичники несколько уменьшались в размере до 0,6–0,7 см, но сохраняли бугристость, чаще имели белесоватый оттенок. Больших кистозных полостей не отмечено. Выявлялись ретенционные образования на стадии регресса, размер которых, как правило, не превышал 1 мм. Обнаруживались растущие фолликулы, однако значительная часть эпителиоцитов зернистого слоя в них была подвержена деструктивным изменениям. Овоциты также характеризовались различной степени выраженности нарушениями: локальным отеком цитоплазмы, повышенной конденсацией хроматина, деформацией ядерной оболочки.

Морфоколичественная динамика генеративных элементов яичников представлена в табл. 1. Количество примордиальных фолликулов в срезе

яичников в основной группе во все сроки эксперимента не отличалось от такового в контроле. На 7-е сут эксперимента количество растущих фолликулов было меньше, чем в контроле ($p = 0,038$). Количество кист в срезе было максимальным на 7-е сут ($p < 0,001$), затем снижалось до 60-х сут. Количество атретических фолликулов было выше в основной группе в сравнении с

таким в контрольной ($p = 0,012$), данные изменения сохранялись до 60-х сут. Количество желтых тел снижалось с 7-х по 30-е сут, а затем немного возрастало к 60-м сут, однако статистически значимые различия с группой контроля сохранялись ($p < 0,001$). Критерий Джонкхиера – Терпстра указывал на наличие однонаправленной тенденции ($p < 0,001$).

Т а б л и ц а 1

Количество генеративных элементов в срезах яичников белых крыс после введения ФСГ, Ме (Q5–Q95)					
Показатель	Примордиальные	Растущие и зрелые фолликулы	Желтое тело	Атретические тела	Кисты
Контроль ($n = 25$)	3,0 (0–6,8)	9,0 (3,0–14,0)	4,0 (2,0–7,0)	3,0 (1,0–5,0)	1 (0–1,0)
Основная группа ($n = 35$)	–	–	–	–	–
3-и сут	2,0 (1,0–5,0)	8,0 (2,0–14,0)	3,0 (1,0–6,0)	2,0 (0–4,0)	2 (0–3,0)
7-е сут	3,0 (0–6,8)	5,0 (1,0–10,0)*	2,0 (1,0–4,0)*	4,0 (2,0–6,0)*	6,0 (4,0–8,0)**
15-е сут	2,0 (1–5,0)	4,0 (0–6,0)**	1 (0–1,0)**	4,0 (2,0–6,0)*	5,0 (3,0–7,0)*
30-е сут	2,0 (0–6,0)	6,0 (1,0–7,0)*	1 (0–1,0)**	5,0 (3,0–7,0)*	4,0 (2,0–6,0)*
60-е сут	3,0(1,0–6,0)	6,0 (1,0–8,0)*	3,0 (1,0–4,5)*	4,0 (2,0–6,0)*	2 (1–4,0)*

* в сравнении с группой контроля выявлены различия со значимостью $p < 0,05$; ** $p < 0,001$ (здесь и в табл. 2).

Значения удельного объема структурных элементов представлены в табл. 2. Во все сроки эксперимента удельный объем кист в яичниках крыс основной группы был выше такового в контроле, наибольшее значение наблюдалось на 7-е сут эксперимента ($p < 0,001$). На 60-е сут эксперимента удельный объем кист снижался, однако по-прежнему выявлялись различия с группой контроля ($p = 0,038$). На 7- и 15-е сут эксперимента отмечалось снижение количества растущих фолликулов по сравнению с таковым в группе контроля ($p < 0,001$). На 30- и 60-е сут отмечалось увеличе-

ние удельного объема атретических тел и фолликулов по сравнению с таковым в группе контроля ($p < 0,001$). Количество желтых тел уменьшалось в ходе эксперимента, статистически значимые различия были выявлены с 7-х сут, наиболее значимые изменения на 7- и 15-е сут ($p < 0,001$). На 7- и 15-е сут эксперимента регистрировалось увеличение удельного объема кровеносных сосудов по сравнению с таковым в группе контроля ($p = 0,021$, $p = 0,046$), начиная с 30-х сут эксперимента отличий в сравнении с группой контроля не выявлено ($p = 0,945$).

Т а б л и ц а 2

Удельный объем структурных компонентов яичников белых крыс после введения ФСГ, Ме (Q5–Q95)							
Показатель	Растущие фолликулы	Желтые тела	Атретические фолликулы и тела	Кисты	Сосуды	Интерстициальная ткань	Коллагеновые волокна
Контроль ($n = 25$)	16,4 (5,3–27,9)	28,7 (24,7–29,6)	2,3 (1,4–4,8)	3,2 (0–3,9)	8,3 (3,9–11,7)	41,1 (39,7–63,4)	4,2 (2,46–6,7)
Основная группа ($n = 35$)	–	–	–	–	–	–	–
3-и сут	3,8* (0–15,3)	20,3 (13,4–27,8)	2,1 (0,7–3,5)	22,3 (17,5–31,4)*	8,4 (5,8–11,2)	43,1 (40,6–53,5)	4,4 (2,1–7,5)
7-е сут	1,1** (0–16,3)	9,6 (5,8–18,9)**	3,6 (2,9–4,1)*	40,7 (30,9–56,7)**	14,9 (14,3–19,8)*	30,1 (36,4–50,2)	5,8 (3,2–8,6)
15-е сут	3,4** (0–14,2)	10,1 (8,5–21,2)**	3,9 (2,6–4,9)*	30,9 (28,5–39,6)**	11,2 (10,3–16,7)*	40,5 (42,1–56,8)	8,9 (6,7–12,3)*
30-е сут	7,2* (1,11–22,50)	12,2 (10,1–15,8)*	4,5 (2,8–6,7)**	17,7 (8,9–19,2)*	9,1 (6,9–12,1)	49,3 (39,2–54,8)	14,5 (10,3–16,9)**
60-е сут	8,9* (0–25,9)	17,1 (6,4–19,5)*	5,2 (3,3–5,9)**	12,1 (10,1–15,3)*	8,8 (5,7–10,2)	47,9 (41,2–53,1)	10,2* (7,4–14,7)

Подсчет удельной площади коллагеновых волокон показал, что на 3-и и 7-е сут после операции содержание коллагеновых волокон не отличалось в исследуемой и контрольной группах ($p = 0,351$, $p = 0,945$). Начиная с 15-х сут эксперимента, данный показатель был выше в основной группе ($p < 0,001$). Максимальный объем коллагеновых волокон наблюдался на 30-е сут после операции ($p < 0,001$).

ОБСУЖДЕНИЕ

При введении ФСГ формируются множественные фолликулярные кисты, стенка которых на раннем этапе формирования кисты состоит из 5–10 слоев гранулезных клеток. В дальнейшем дегенеративные процессы прогрессируют, стенка кисты истончается. Образуется ретенционное образование, заполненное прозрачным секретом, внутренняя выстилка капсулы представлена одним слоем плоских клеток и соединительной тканью. Одной из причин возникновения опухолевидных образований яичников является нарушение сложного механизма нейроэндокринных регуляций [1–5]. Подтверждением данной теории является тот факт, что гипергонадотропное состояние в начале менопаузального перехода часто сопровождается формированием опухолевидных образований яичников, а длительное применение контрацептивных стероидов, снижающих секрецию гонадотропинов, напротив, профилактирует их образование [5]. ФСГ стимулирует пролиферацию фолликулярного эпителия фолликулярных кист на ранних этапах, а в дальнейшем нередко выявляется и патологическая диффузная и очаговая пролиферация (гиперплазия). В определенной степени это свидетельствует о том, что на ранних сроках своего формирования киста является гормонопродуцирующей, и в дальнейшем не исключено формирование истинной серозной опухоли.

Комплексная оценка результатов гистеостереометрического и морфоколичественного исследований обнаруживает изменения в состоянии овсоматического комплекса при формировании функциональных кист: общее снижение количества генеративных элементов, усиление процессов атрезии в яичниках. Если в начале эксперимента на 3-и сут показатели растущих фолликулов не отличаются от контроля, то на 7-е сут выявляется статистически значимое уменьшение их количества. К 30-м сут восстановления структурных компонентов яичника до исходного состояния не происходит, после этого срока количественной динамики показателей не наблюдается. Увеличе-

ние удельного объема атретических тел и фолликулов свидетельствует о нарушении фолликулогенеза и усилении атрезии растущих фолликулов. Увеличение под воздействием ФСГ сонма гранулезных клеток сопровождается повышением концентрации ингибина В, который подавляет синтез ФСГ, что приводит к нарушению процессов стероидогенеза, уменьшению секреции эстрадиола и увеличению секреции яичниковых андрогенов [8].

Нарушения гемодинамики и экссудативные процессы, увеличение удельного объема сосудов наиболее выражены в ранние сроки эксперимента на 7-е сут. Обращало на себя внимание резкое полнокровие сосудов, в некоторых кистах наблюдались кровоизлияния. Ответом на эпизод нарушения кровоснабжения в ткани яичника при замещении большей части фолликулярными кистами явилось образование соединительной ткани на 15- и 30-е сут эксперимента. Уменьшение удельного объема коллагеновых волокон на 60-е сут, вероятно, обусловлено уменьшением объема и количества кист и снижением выраженности гемодинамических нарушений.

Удельный объем и количество желтых тел снижалось, начиная с 7-х сут эксперимента. Это связано с нарушением процессов фолликулогенеза и отсутствием лютеинизации фолликулов, большая часть которых превращалась в фолликулярные кисты. Восстановление количества желтых тел не происходило до 60-х сут эксперимента, однако отмечалась тенденция к увеличению их количества на 30-е сут.

Таким образом, ФСГ действует на фолликулярный гранулезный эпителий растущих фолликулов, способствуя пролиферации гранулезных клеток. Стенка фолликулярной кисты на раннем этапе формирования состоит из 5–10 слоев гранулезных гормонопродуцирующих клеток. В дальнейшем дегенеративные процессы в стенке прогрессируют, внутренняя эпителиальная выстилка капсулы кисты истончается и замещается соединительной тканью. Восстановление нормального фолликулогенеза не происходит в течение 60 сут после окончания эксперимента, наблюдается увеличение процессов атрезии и нарушение процессов рекрутирования растущих фолликулов, что закономерно снижает репродуктивный потенциал яичника.

ЗАКЛЮЧЕНИЕ

Введение фолликулостимулирующего гормона в течение 7 сут приводит к нарушению процессов фолликулогенеза, формированию функциональных кист, усилению процессов атрезии в яичниках

и полнокровию сосудов. Наблюдается общее снижение количества растущих фолликулов и желтых тел. Нарушение локального кровоснабжения ткани яичника проявляется усилением коллагенообразования.

КОНФЛИКТ ИНТЕРЕСОВ И ВКЛАД АВТОРОВ

Авторы декларируют отсутствие явных и потенциальных конфликтов интересов, связанных с публикацией настоящей статьи, и сообщают о вкладе авторов. Концепция и дизайн исследования – Тихоновская О.А., Логвинов С.В., Огороков А.О., Суханова Г.А., Куценко И.Г. Сбор и обработка материала – Трус Д.А., Тимофеева О.С., Мустафина Л.Р., Варакута Е.Ю., Герасимов А.В. Статистическая обработка – Трус Д.А., Потапов А.В. Написание текста – Трус Д.А. Редактирование – Тихоновская О.А., Логвинов С.В., Куценко И.Г.

ИСТОЧНИК ФИНАНСИРОВАНИЯ

Авторы заявляют об отсутствии финансирования при проведении исследования.

СООТВЕТСТВИЕ ПРИНЦИПАМ ЭТИКИ

Исследование одобрено решением локального этического комитета СибГМУ (протокол № 4356 от 30.11.2015 г.)

ЛИТЕРАТУРА

- Антропова Н.В., Богатова И.К. Клинико-анамнестические особенности женщин с бесплодием и фолликулярными кистами яичников // *Вестник Ивановской медицинской академии*. 2014; 19 (1): 62–63.
- Сафронова Д.А. Овариальный резерв и репродуктивная функция у пациенток после лапароскопической кистэктомии по поводу доброкачественных опухолей яичников // *Вестник Российского государственного медицинского университета*. 2011; 2: 124–127.
- Сорокина И.В., Марковский В.Д., Борзенкова И.В., Кулакова Е.А., Мирошниченко М.С., Плитень О.Н., Мирошниченко С.А. Кистозные образования яичников у женщин: клинические и морфологические особенности // *Морфология*. 2015; 9 (2): 78–84.
- Ульрих Е.А., Урманчиева А.Ф., Кутушева Г.Ф. Опухоли яичника (клиника, диагностика и лечение). СПб.: Издательство Н-Л., 2012: 90.
- Рыбалка А.Н., Егорова Я.А. Профилактика и ведение осложненных функциональных кист яичников // *Медицинские аспекты здоровья женщины*. 2011; 1 (40): 11–14.
- Серебренникова К.Г., Кузнецова Е.П. Современная медикаментозная терапия опухолевидных образований и ретенционных кист яичников // *Фундаментальные исследования*. 2011; 5: 218–221.
- Кадесникова Ю.А., Тихоновская О.А., Петров И.А., Огороков А.О., Логвинов С.В. Состояние овариального резерва пациенток с функциональными кистами яичников после лапароскопической кистэктомии // *Сибирский медицинский журнал*. 2010; 25 (4–2): 83–85.
- Макарчук О.М., Матвийкив Н.И. Клинический опыт применения разнообразных подходов к комплексной и превентивной терапии функциональных кист яичников // *Здоровье женщины*. 2015; 5 (111): 91.
- Рудакова Е. Б., Стрижова Т. В., Трубникова О. Б., Замаховская Л. Ю. Кисты яичников в программах ЭКО и ПЭ в протоколах с АГ-РГ // *Проблемы репродукции*. 2014; 3 (4): 20–21.
- Шаповал О.С., Резниченко Г.И. Особенности реализации репродуктивной функции у женщин с доброкачественными опухолеподобными образованиями яичников // *Здоровье женщины*. 2015; 2 (98): 104–107.
- Coric M., Barisic D., Pavicic D. Electrocoagulation versus suture after laparoscopic stripping of ovarian endometriomas assessed by antral follicle count: preliminary results of randomized clinical trial // *Arch. Gynecol. Obstet.* 2013; 283: 373–378.
- Li C.Z., Wei D.Y., Wang F. Impact on ovarian reserve function by different homostasis methods during laparoscopic cystectomy in treatment of ovarian endometrioma // *Zhonghua Fu Chan Ke Za Zhi*. 2013; 48 (1): 11–15.
- Сибирская Е.В., Адамян Л.В., Яцык С.П., Гераскина С.Г. Абдоминальный болевой синдром у девочек при опухолях и опухолевидных образованиях придатков матки // *Российский педиатрический журнал*. 2015; 18 (3): 54–59.
- Стулова С.В., Семушкина Л.С., Семенова О.В., Гагарина И.В., Асанина М.Ю., Коновалова Ю.И. Особенности тактики ведения больных с функциональными кистами яичников в условиях стационара экстренной медицинской помощи // *Теоретические и прикладные аспекты современной науки*. 2014; 2: 133–136.

Поступила в редакцию 22.03.2017

Утверждена к печати 30.06.2017

Трус Дарья Александровна, аспирант, кафедра гистологии, эмбриологии и цитологии СибГМУ, г. Томск.

Тихоновская Ольга Анатольевна, д-р мед. наук, профессор, кафедра акушерства и гинекологии, СибГМУ, г. Томск.

Огороков Александр Олегович, канд. мед наук, ассистент, кафедра акушерства и гинекологии, СибГМУ, г. Томск.

Мустафина Лилия Рамильевна, д-р мед. наук, профессор, кафедра гистологии, эмбриологии и цитологии, СибГМУ, г. Томск.

Тимофеева Оксана Сергеевна, ординатор, кафедра акушерства и гинекологии, СибГМУ, г. Томск.

Логвинов Сергей Валентинович, д-р мед. наук, профессор, проректор по учебной работе, зав. кафедрой гистологии, эмбриологии и цитологии, СибГМУ, г. Томск.

Герасимов Александр Владимирович, д-р мед. наук, профессор, кафедра гистологии, эмбриологии и цитологии, СибГМУ, г. Томск.

Варакута Елена Юрьевна, д-р мед. наук, профессор, кафедра анатомии человека с курсом топографической анатомии и оперативной хирургии, СибГМУ, г. Томск.

Потапов Алексей Валерьевич, д-р мед. наук, профессор, кафедра гистологии, эмбриологии и цитологии, СибГМУ, г. Томск.

Суханова Галина Алексеевна, д-р биол. наук, профессор, кафедра биохимии и молекулярной биологии с курсом клинической лабораторной диагностики, СибГМУ, г. Томск.

Куценко Ирина Георгиевна, д-р мед. наук, профессор, кафедра акушерства и гинекологии, СибГМУ, г. Томск.

(✉) Трус Дарья Александровна, e-mail: daria.trus.2017@gmail.com

УДК 618.11-006.2-021.6:577.175.327

DOI 10.20538/1682-0363-2017-3-137-144

For citation: Trus D.A., Tikhonovskaya O.A., Okorokov A.O., Mustafina L.R., Timofeeva O.S., Logvinov S.V., Gerasimov A.V., Varakuta E.Yu., Potapov A.V., Sukhanova G.A., Kutsenko I.G. Modeling of functional ovarian cysts by introducing a follicle-stimulating hormone. *Bulletin of Siberian Medicine*. 2017; 16 (3): 137–144

Modeling of functional ovarian cysts by introducing a follicle-stimulating hormone

Trus D.A., Tikhonovskaya O.A., Okorokov A.O., Mustafina L.R., Timofeeva O.S., Logvinov S.V., Gerasimov A.V., Varakuta E.Yu., Potapov A.V., Sukhanova G.A., Kutsenko I.G.

Siberian State Medical University (SSMU)
2, Moskow Tract, Tomsk, 634050, Russian Federation

ABSTRACT

Aim. To study the morphofunctional state of ovaries after the introduction of recombinant FSH.

Materials and methods. Two groups of mature female Wistar rats were used in the study. The experimental group consisted of 35 rats with a model of follicular ovarian cysts, while 25 rats were in the control group. Rats were taken out of the experiment on days 3, 7, 15, 30 and 60. Paraffin slides of ovaries were stained with hematoxylin and eosin by Van Gieson. Histological and morphometric investigations were performed.

Results. On day 7 of FSH administration, the maximum increase in the size of the ovaries was observed due to the formation of single-cell follicular cysts. Rats in the experimental group showed a marked decrease in the number of growing follicles on day 7 and 15. The increase in atretic bodies and follicles in comparison with the control group was observed on day 7 and lasted until the end of the experiment. Additionally, on day 7 of the experiment, hyperemia and vasoconstriction were noted. The number of yellow bodies decreased during the experiment, and an increase in collagen formation occurred starting from day 15 of the experiment.

Conclusion. The introduction of follicle-stimulating hormone for 7 days leads to disruption of folliculogenesis, strengthening of atresia in the ovaries, and the formation of functional cysts.

Key words: modeling of functional cysts, ovarian morphology, functional ovarian cysts.

REFERENCES

1. Antropova N.V., Bogatova I.K. Kliniko-anamnesticheskiye osobennosti zchenshchin s besplodiyem i follikul'yarnymi kistami yaichnikov [Clinical anamnestic peculiarities in women with infertility and follicular ovarian cysts] // *Vestnik Ivanovskoy meditsinskoy akademii – Bulletin of Ivanovo Medical Academy*. 2014; 19 (1): 62–63 (in Russian).
2. Kadesnikova Ju.A., Tikhonovskaya O.A., Petrov I.A., Okorokov A.O., Logvinov S.V. Sostoyaniye ovarial'nogo reserva patsiyentok s funktsional'nymi kistami yaichnikov posle laparoskopicheskoy tsistektomii [The condition of the ovarian reserve of patients with functional ovarian cysts after laparoscopic cystectomy] // *Sibirskiy meditsinskiy zhurnal – Siberian Medical Journal*. 2010; 25 (4–2), 83–85 (in Russian).
3. Makarchuk O.M., Matviyuk N.I. Klinicheskiy opyt primeneniya raznoobraznykh podkhodov k kompleksnoy i preventivnoy terapii funktsional'nykh kist yaichnikov [Clinical experience of application of various approaches to complex and preventive therapy of functional ovarian cysts] // *Zdorov'ye zhenshchiny – Women's Health*. 2015; 5 (111): 91 (in Russian).

4. Ul'rikh Ye.A., Urmancheyeva A.F., Kutusheva G.F. Opukholi yaichnika (klinika, diagnostika i lecheniye) [Tumors of the ovary (clinic, diagnostics and treatment)]. SPb.: Izdatel'stvo N-L. Publ., 2012: 90 (in Russian).
5. Rybalka A.N., Yegorova Ya.A. Profilaktika i vedeniye oslozhnennykh funktsional'nykh kist yaichnikov [Prophylaxis and management of complicated functional ovarian cysts] // *Meditsinskiye aspekty zdorov'ya zhenshchiny – Medical Aspects of Woman's Health*. 2011; 1 (40): 11–14 (in Russian).
6. Safronova D.A. Ovarial'nyy rezerv i reproduktivnaya funktsiya u patsiyentok posle laparoskopicheskoy kistektomii po povodu dobrokachestvennykh opukholey yaichnikov [Ovarian reserve and reproductive function in patients after laparoscopic cystectomy for benign ovarian tumors] // *Vestnik Rossiyskogo gosudarstvennogo meditsinskogo universiteta – Bulletin of the Russian State Medical University*. 2011; 2: 124–127 (in Russian).
7. Serebrennikova K.G., Kuznetsova Ye.P. Sovremennaya medikamentoznaya terapiya opukholevidnykh obrazovaniy i retentsionnykh kist yaichnikov [Modern medicamentous therapy of tumoral formations and retention cysts of the ovaries] // *Fundamental'nyye issledovaniya – Fundamental Research*. 2011; 5: 218–221 (in Russian).
8. Sibirskaya Ye.V., Adamyan L.V., Yatsyk S.P., Geras'kina S.G. Abdominal'nyy bolevoy sindrom u devochek pri opukholyakh i opukholevidnykh obrazovaniyakh pridatkov matki [Abdominal pain syndrome in girls with tumors and tumoral formations of the uterine appendages] // *Rossiyskiy pediatricheskiy zhurnal – Russian Pediatric Journal*. 2015; 18 (3): 54–59 (in Russian).
9. Sorokina I. V., Markovskiy V. D., Borzenkova I. V., Kulakova Ye. A., Miroshnichenko M. S., Pliten' O. N., Miroshnichenko S. A. Kistoznyye obrazovaniya yaichnikov u zhenshchin: klinicheskiye i morfologicheskiye osobennosti [Cystic ovarian formations in women: clinical And morphological features] // *Morphologia*. 2015; 9 (2): 78–84 (in Russian).
10. Stulova S.V., Semushkina L.S., Semenova O.V., Gagarina I.V., Asanina M.YU., Konovalova YU.I. Osobennosti takтики vedeniya bol'nykh s funktsional'nymi kistami yaichnikov v usloviyakh statsionara ekstremnoy meditsinskoy pomoshchi [Peculiarities of tactics of managing patients with functional ovarian cysts in an emergency medical hospital] // *Teoreticheskiye i prikladnyye aspekty sovremennoy nauki – Theoretical and Applied Aspects of Modern Science*. 2014; 2: 133–136 (in Russian).
11. Ul'rikh Ye.A., Urmancheyeva A.F., Kutusheva G.F. Opukholi yaichnika (klinika, diagnostika i lecheniye) [Tumors of the ovary (clinic, diagnostics and treatment)]. SPb.: Izdatel'stvo N-L. Publ., 2012 (in Russian). Кол-во стр.
12. Shapoval O.S., Reznichenko G.I. Osobennosti realizatsii reproduktivnoy funktsii u zhenshchin s dobrokachestvennymi opukholepodobnymi obrazovaniyami yaichnikov [Features of the realization of reproductive function in women with benign tumor-like ovarian formations] // *Zdorov'ye zhenshchiny – Women's Health*. 2015; 2 (98): 104–107 (in Russian).
13. Coric M. Electrocoagulation versus suture after laparoscopic stripping of ovarian endometriomas assessed by antral follicle count: preliminary results of randomized clinical trial / M. Coric, D. Barisic, D. Pavicic D // *Arch. Gynecol. Obstet*. 2013;. 283: 373–378.
14. Li C.Z., Wei D.Y., Wang F. Impact on ovarian reserve function by different homostasis methods during laparoscopic cystectomy in treatment of ovarian endometrioma // *Zhonghua Fu Chan Ke Za Zhi*. 2013; 48 (1): 11–15.

Received March 22.2017

Accepted June 30.2017

Trus Daria A., Postgraduate Student, Department of Histology, Embryology and Cytology, SSMU, Tomsk, Russian Federation.
Tikhonovskaya Olga A., DM, Professor, Department of Obstetrics and Gynecology, SSMU, Tomsk, Russian Federation.

Okorochkov Aleksandr O., PhD, Assistant, Department of Obstetrics and Gynecology, SSMU, Tomsk, Russian Federation.

Mustafina Liliya R., DM, Professor, Department of Histology, Embryology and Cytology, SSMU, Tomsk, Russian Federation.

Timofeeva O.S., Resident, Department of Obstetrics and Gynecology, SSMU, Tomsk, Russian Federation.

Logvinov Sergey V., DM, Professor, Head of the Department of Histology, Embryology and Cytology, SSMU, Tomsk, Russian Federation.

Gerasimov Alexandr V., DM, Professor, Department of Histology, Embryology and Cytology, SSMU, Tomsk, Russian Federation.

Varakuta Elena Yu., DM, Professor, Department of Histology, Embryology and Cytology, SSMU, Tomsk, Russian Federation.

Potapov Aleksey V., DM, Professor, Department of Histology, Embryology and Cytology, SSMU, Tomsk, Russian Federation.

Suhanova Galina A., DBSc, Professor, Department of Biochemistry, SSMU, Tomsk, Russian Federation.

Kutsenko Irina G., DM, Professor, Department of Obstetrics and Gynecology, SSMU, Tomsk, Russian Federation.

(✉) **Trus Daria A.**, e-mail: daria.trus.2017@gmail.com