

Морфологические изменения сетчатки при воздействии лазерным излучением пороговых интенсивностей с длиной волны 450 нм и их коррекция синтетическим дипептидом

Аникина Е.Ю.¹, Потапов А.В.¹, Варакута Е.Ю.¹, Бухтияров И.В.²,
Кисляков Ю.Ю.², Прокофьев А.Б.², Каменкова Е.А.², Логвинов С.В.¹

Morphological changes of a retina of an eye at influence by laser radiation of threshold intensity with wavelength 450 nm and their correction by synthetic dipeptid

Anikina Ye. Yu., Potapov A. V., Varakuta Ye. Yu., Bukhtiyarov I. V.,
Kislyakov Yu. Yu., Prokofiyev A. B., Kamenkova Ye. A., Logvinov S. V.

¹ Сибирский государственный медицинский университет, г. Томск

² Государственный научно-исследовательский испытательный институт Министерства обороны РФ, г. Москва

© Аникина Е.Ю., Потапов А.В., Варакута Е.Ю. и др.

Изучены изменения сетчатой оболочки глаза при воздействии лазерным излучением пороговых интенсивностей и возможности их коррекции синтетическим дипептидом. Эксперимент проводился на 23 кроликах. Полученный материал исследовался с помощью методов световой и электронной микроскопии. При лазерном воздействии отмечалось повреждение всех слоев сетчатки. На фоне применения препарата наблюдалось снижение повреждающего влияния, что свидетельствует о наличии у дипептида ретинопротекторных свойств.

Ключевые слова: лазер, сетчатка, синтетический дипептид.

The analysis of alterations retina of during exposure of threshold laser intensity and opportunities to correct it by synthethic dipeptid. The material and method: 23 rabbits were included in the experiment. Received matherial was investigated with help of light and electron microscopy. All layers of retina were damaged during laser exposure. The usage of synthethic dipeptide reduced laser damage. Synthethic dipeptid have retinoprotection abilities.

Key words: laser, retina, synthetic dipeptid.

УДК 617.735091.8:615.849.19]001.6

Введение

В последние годы возрастает интерес к проблемам изменения сетчатки глаза при воздействии лазерным излучением. Лазерная терапия является сегодня одним из ведущих методов лечения диабетической макулопатии [2, 3], меланом хориоидеи [4], ретинопатии недоношенных, диабетического макулярного отека, тромбоза ретинальных вен сетчатки, центральной хориоретинальной дистрофии и других заболеваний. При использовании высокоинтенсивного излучения соседние с коагулированными участками отделы сетчатки подвергаются повреждающему воздействию, что может стать причиной нарушения зрительной функции [6, 14,

15]. Многие исследователи проявляют интерес к низкоинтенсивной лазерной терапии как к альтернативному, немедикаментозному, высокоэффективному, безболезненному и удобному для пациента методу лечебного воздействия [12]. Данный вид излучения применяется при таких патологиях, как прогрессирующая близорукость, врожденная катаракта, центральная хориоретинальная дистрофия [8, 9, 13]. Вместе с тем при лечении сложно избежать побочных эффектов, что связано с трудностями подбора подпороговых интенсивностей с учетом индивидуальных особенностей [1].

При коррекции изменений, вызванных лазерным воздействием, назначаются препараты из группы пептидных биорегуляторов. Синтетический дипептид АВ-17 является анало-

гом ретинамина и относится к новому классу пептидных биорегуляторов — синтетических пептидов (цитогенов). Они оказывают выраженное ретинопротекторное и ангиопротекторное влияние и используются как самостоятельно, так и в комплексе с другими лекарственными средствами при терапии повреждений сетчатой оболочки глаза [11]. Литературные данные свидетельствуют о том, что препарат обладает нейтральной индукционной и пролиферативной активностью, выраженными антиоксидантными свойствами, ангиопротекторными выраженным протекторным действием в отношении сетчатки глаза [10].

В связи с вышесказанным целью настоящего исследования стало изучение модифицирующего влияния данного препарата на морфологические изменения сетчатки глаза при воздействии лазерным излучением пороговой интенсивности в синезеленом диапазоне длины волны.

Материалы методы

Эксперимент проводился на 23 половозрелых кроликах-самцах породы шиншилла с массой тела 900—1 200 г. Животных содержали в стандартных условиях вивария при световом режиме 12 ч — день и 12 ч — ночь, с искусственным дневным освещением средней интенсивности (100 лк).

В первой серии экспериментов 9 животных подвергали воздействию лазерного излучения параметрического генератора света на область сетчатки длительностью 0,1 с, мощностью 0,21 Дж/см² и длиной волны 450 нм, что соответствует голубой области видимого спектра. Количество коагулятов составило 5—6. Размер коагулята — 200—300 мкм. Критерием достаточности при подборе мощности и продолжительности воздействия стало появление ватобразных коагулятов с нечеткими границами.

Во второй серии экспериментов 9 кроликам в течение 7 с до облучения лазером и на протяжении всего эксперимента проводили пероральное введение синтетического дипептида АВ₁₇ в дозе 10 мг на 1 кг массы тела 1 раз в сутки. Суточная доза препарата на одно животное составляла приблизительно 100 мг. В дальнейшем животные данной серии подвергались лазерному воздействию с аналогичными предыдущей серии параметрами.

Взятие материала производили через 1 и 14 сут после облучения. Всех животных выводили из эксперимента посредством декапитации под эфирным наркозом. Контрольным материалом служили сетчатые оболочки 5 кроликов, которых содержали в идентичных с экспериментальными животными условиях вивария. Проводили исследования

глазного дна животных из всех групп с помощью фундускамеры для определения степени коагуляции.

Глазные яблоки после энуклеации фиксировали в жидкости Карнуа и заливали в парафин. Готовили отвесные срезы задней стенки глаза толщиной 5—7 мкм. Срезы окрашивали гематоксилином и эозином. Для изучения ультраструктурных изменений сетчатки глаза заднюю стенку глаза фиксировали в 2,5%-м растворе глутаральдегида на кокадилатном буфере (рН = 7,4). Материал постфиксировали в 2%-м растворе четырехоксиосмия и заливали в эпон. На ультратоме LKB-4 готовили полутонкие и ультратонкие срезы. На полутонких срезах, окрашенных толудиновым синим, производили подсчет нейросенсорных клеток с пикнозом ядра на 1 тыс. фоторецепторов с каждой сетчатки и определяли количество слоев в наружном ядерном слое. Устанавливали содержание пикноморфных глиоцитов, нейронов ядерных слоев и ганглионарных нейронов на 200 клеток каждой сетчатки в процентах.

Для оценки достоверности различий при сравнении средних величин использовали непараметрический критерий Манна—Уитни. Различия считались статистически значимыми при $p < 0,05$.

Результаты и обсуждение

Через 1 сут после воздействия лазерным излучением области коагулятов наблюдалась гипертрофия апикальных отростков пигментоэпителиоцитов. В цитоплазме клеток визуализировалось незначительное количество фагосом. Отдельные клетки были гипертрофированы. На светооптическом уровне в очаге субретинальное пространство содержало неравномерно утолщенные фрагментированные наружные сегменты нейросенсорных клеток. На ультраструктурном уровне наблюдался разрыв и лизис мембран наружных сегментов. Во внутренних сегментах наряду с реактивными установлены деструктивные процессы, выражавшиеся в появлении резко увеличенных в размерах митохондрий, которые были лишены крист и имели светлый электроннопрозрачный матрикс, а также снижением на расширенных цистернах эндоплазматической сети количества рибосом. В цитоплазме внутренних сегментов отмечено снижение количества полисом. Воздействие лазера вызывало уменьшение числа рядов ядер нейросенсорных клеток до 2—3 по сравнению с контролем, составляющим 8—10 рядов, а также увеличение содержания пикнотичных ядер нейросенсорных клеток (рис. 1) до $(2,92 \pm 0,23)\%$ при контрольном значении $(0,41 \pm 0,01)\%$ ($p < 0,05$). Между нейросенсорными клетками располагались гипертрофированные отростки радиальной глии.

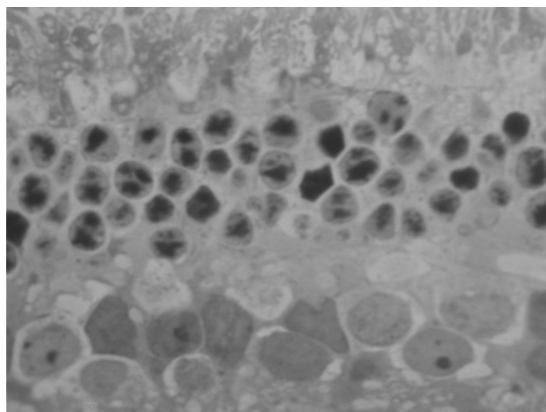


Рис. 1. Пикноз ядер нейро сенсорных клеток через 1 сут после воздействия лазерным излучением. Полутолкий срез, окраска толуидиновым синим. Ув. 900

Изменения внутреннего ядерного слоя носили очаговый характер. Расположение очагов соответствовало местам повреждений в наружном ядерном слое. Биполярные и амаркринные нейроны наиболее подверглись деструкции. Через 1 сут после воздействия отмечались изменения нейронов в виде отека перикарионов и вакуолизации цитоплазмы. На ультраструктурном уровне наблюдали набухание митохондрий и расширение цистерн эндоплазматической сети. Количество пикноморфных клеток составляло $(4,47 \pm 0,09)\%$ (контроль $(1,81 \pm 0,06)\%$, $p < 0,05$). Изменения мультиполярных нейронов ганглионарного слоя сетчатки после воздействия в области коагулятов характеризовались снижением и перераспределением хроматофильного вещества в перикарионах нейроцитов. Об этом свидетельствовало увеличение количества клеток с явлениями очагового и тотального хроматолиза. Через 1 сут после воздействия лазером количество пикноморфных ганглионарных нейронов увеличилось в 1,8 раза по сравнению с контролем $((3,14 \pm 0,11)\%$, $p < 0,05$). Количество нейронов с явлениями очагового хроматолиза составило $(52,01 \pm 2,93)\%$ (контроль $(16,32 \pm 0,95)\%$, $p < 0,05$). Также наблюдалось увеличение числа нейроцитов с явлениями тотального хроматолиза до $(20,47 \pm 0,83)\%$ по сравнению с контролем $((8,21 \pm 0,51)\%$, $p < 0,05$).

При введении синтетического дипептида АВ₁₇ в те же сроки наблюдалось усиление гипертрофии пигментоэпителиоцитов. Также отмечались изменения фотосенсорного слоя в виде снижения плотности распределения наружных сегментов нейро сенсорных клеток. Встречались дисконплектация мембранных дисков и расширение межмембранных пространств в дистальных отделах некоторых наружных сегментов. Изменения вну-

тренних сегментов характеризовались набуханием митохондрий, просветлением их матрикса и незначительной деструкцией крист. Цистерны эндоплазматической сети расширены. Увеличилось количество рядов ядер нейро сенсорных клеток до 3—5 и произошло значимое снижение числа нейронов с явлениями кардио пикноза по сравнению с данными показателями в первой серии экспериментов (рис. 2).

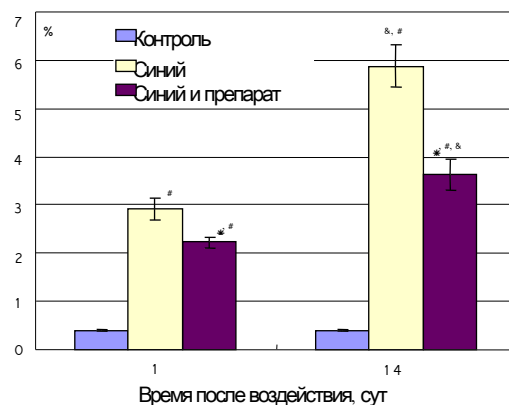


Рис. 2. Содержание пикнотичных ядер нейро сенсорных клеток при воздействии лазерным излучением длиной волны 450 нм и на фоне применения синтетического дипептида АВ₁₇. Здесь и на рис. 3 значимые различия ($p < 0,05$): * — при сравнении с контролем; * — между группами с коррекцией и без коррекции; # — между группами с применением синтетического дипептида и без него в разные сроки эксперимента

На фоне введения синтетического дипептида АВ₁₇ количество пикноморфных нейронов внутреннего ядерного слоя значимо снизилось в 1,5 раза по сравнению с их числом при лазерном воздействии без использования препарата (рис. 3).

Введение препарата вызвало уменьшение числа пикноморфных мультиполярных нейронов до $(4,12 \pm 0,31)\%$ по сравнению со значениями, полученными в первой серии ($p < 0,05$). Количество нейронов с тотальным хроматолизом составило $(16,29 \pm 0,92)\%$ ($p < 0,05$). Наблюдалось снижение числа нейронов с явлениями очагового хроматолиза в 1,3 раза по сравнению с таковыми в первой серии экспериментов.

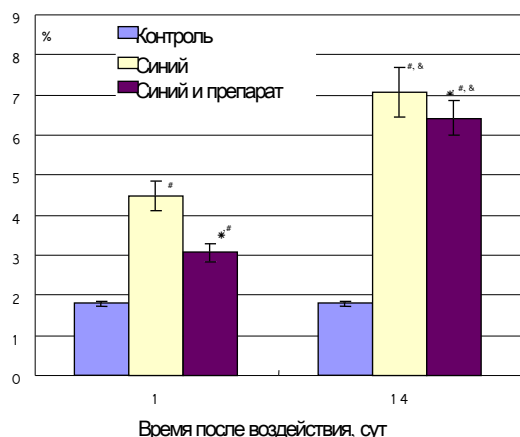


Рис. 3. Содержание пикноморфных нейронов внутреннего ядерного слоя при воздействии лазерным излучением длиной волны 450 нм и на фоне применения синтетического дипептида АВ+7

Через 14 сут после облучения лазером отмечалось увеличение числа гипертрофированных пигментоэпителиоцитов и количества фагосом в их цитоплазме. В субретинальном пространстве встречались частично фрагментированные наружные сегменты нейросенсорных клеток и единичные мелкие вакуоли. Сохранные наружные сегменты имели извитую форму за счет неравномерного расширения межмембранных пространств. При сравнении с контролем наблюдалось снижение плотности распределения внутренних сегментов нейросенсорных клеток и увеличение количества пикноморфных нейронов внутреннего ядерного слоя до $(7,07 \pm 0,61)\%$ ($p < 0,05$) (рис. 4). По сравнению со значениями через 1 сут после лазерного воздействия отмечалось увеличение числа нейросенсорных клеток с явлениями кариопикноза до $(5,88 \pm 0,43)\%$ ($p < 0,05$). Помимо этого возросло количество ганглионарных нейронов с очаговым хроматолизмом на 31%.

При использовании синтетического дипептида через 14 сут большинство наружных сегментов восстановили нормальное строение. Встречались наружные сегменты извитой формы с неравномерно расширенными межмембранными пространствами. При сравнении с группой без введения препарата отмечалось уменьшение количества пикнотичных нейросенсорных клеток на 38%. Меньшее число клеток внутреннего ядерного слоя характеризовалось наличием отека перикариона. Количество ганглионарных нейронов с явлениями пикноза и очагового хроматолиза достоверно не отличалось от контроля. Число нейронов с тотальным хроматолизмом по сравнению с наблюдаемым в группе с лазерным воздействием без введения препарата снижалось и составило $(19,44 \pm 0,87)\%$ ($p < 0,05$).

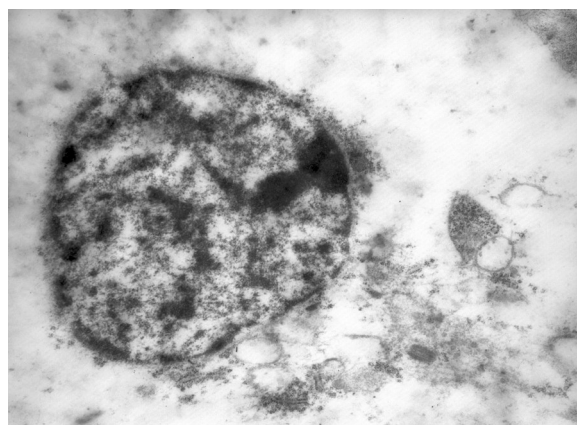


Рис. 4. Отек перикариона и деструкция органелл нейрона внутреннего ядерного слоя через 14 сут после воздействия лазерным излучением. Ув. 4 500

Заключение

Лазерное воздействие вызывало деструктивные процессы во всех слоях сетчатки глаза. Наиболее ранними существенными были повреждения мембранных дисков наружных сегментов и нарушение их взаимоотношения с пигментоэпителиоцитами. Отмечалось увеличение количества клеток с признаками кариопикноза как в наружном, так и во внутреннем ядерных слоях. Во внутреннем ядерном слое наиболее чувствительными являлись амакриновые и биполярные нейроны. При воздействии лазерным излучением в них наблюдаются выраженные деструктивные изменения, которые со временем приводят к гибели клеток. Структурные нарушения мультиполярных нейронов выражались снижением и перераспределением хроматофильного вещества в цитоплазме, а также увеличением числа клеток с явлениями кариопикноза.

Применение в эксперименте пороговых интенсивностей излучения вызывает повреждения сетчатки, связанные преимущественно с фотохимическими процессами, приводящими к активации свободнорадикального окисления клеточных структур [7]. Именно поэтому в качестве коррекции применялся препарат из группы биорегуляторных пептидов, обладающих способностью активировать процессы антиоксидантной защиты и улучшать межклеточные взаимодействия [5, 11]. При изучении биологических свойств выделенных пептидных комплексов было установлено, что они принимают непосредственное участие в процессах тканеспецифической регуляции экспрессии генов и биосинтеза. В результате пептидной регуляции в клетках понижается скорость накопления патологических изменений и повышается активность репаративных процессов, направленных на восстановление

клеточного гомеостаза [10]. На фоне введения синтетического дипептида АВ¹⁷ отмечалось снижение повреждающего влияния лазерного излучения, что проявлялось преобладанием реактивных процессов в клетках над деструктивными и, соответственно, большей сохранностью компонентов сетчатки. Все это свидетельствует в пользу наличия у синтетического дипептида ретинопротекторных свойств при воздействии лазерным излучением пороговой интенсивности.

Литература

1. Ботабекова Т.К. Воздействие лазеров на парах металлов на ткани глаза // Рус. мед. журн. 2003. Т. 4. №1. С. 25.
2. Измайлов А.С., Балашевич Л.И. Критерии достаточности панретинальной лазеркоагуляции при диабетической ретинопатии // Офтальмохирургия. 2003. №4. С. 33—37.
3. Качалина Г.Ф., Павлова Е.С. Субпороговая аргонная коагуляция сетчатки в лечении очаговой диабетической макулопатии // Офтальмохирургия. 2004. №3. С. 43—46.
4. Линник Л.Ф., Магарамов Д.А., Яровой А.А., Булгакова Е.С. Дiod лазерная транспупиллярная термотерапия в лечении малых увеальных меланом // Новое в офтальмологии. 2003. №3. С. 23—33.
- 5.
6. Нероев В.В., Трофимова С.В., Хавинсон В.Х. Результаты перспективы применения пептидных биорегуляторов в офтальмологии // Материалы всерос. конф. «Достижения в научно-практическом здравоохранении», 2002. С. 43—44.
7. Огнев Б.В., Вишневский А.А., Троицкий Р.А., Тимохина Н.И. Изучение изменений головного мозга и глаз под влиянием лучевой лазера // Бюл. эксперим. биологии и медицины. 1972. Т. 73. №2. С. 103—105.
8. Островский М.А., Федорович И.Б. Ретиналь как сенситизатор фотоповреждения ретинальсодержащих белков сетчатки глаза // Биофизика. Т. 39. №1. С. 13—15.
9. Сотникова Е.В., Исманкулова О. Опыт использования направленного стимулирующего лазерного воздействия на сохранную область сетчатки у больных с центральной хориоретинальной дистрофией // Офтальмохирургия. 2002. №4. С. 14—16.
10. Стрижкова А.В. Применение различных видов лазерной энергии в лечении возрастной макулярной дегенерации // Клинич. офтальмология. 2005. Т. 6. №1.
11. Хавинсон В.Х., Трофимова С.В. Пептидные биорегуляторы в офтальмологии. СПб.: СПб ИКФ «Фолиант», 2000.
12. Харинцева С.В., Гармаева А.Ш., Голуб Л.А., Логунов Н.А. Современные методы лечения макулярной дегенерации // Бюл. СОРАМН. 2004. №1. С. 80—82.
13. Чирков В.Д., Яхонтов Н.Е., Щелоков А.Н. Лазеры и их применение в биологии и медицине. Горький, 1978.
14. Шилова О.Г., Фетисов А.А., Екимов Л.С., Назаренко К.А. Эффективность щадящей лазеркоагуляции в лечении диабетической ретинопатии // Актуальные вопросы офтальмологии. 2004. №1. С. 43.
15. L'esperance F.A. The ocular histopathologic effect of krypton and argon laser radiation // Amer. Journ. Ophthalmol. 1969. №2. P. 263—273.
16. Zhang H., Li X., Li B., Da J. Comparison of diode and argon laser lesions in rabbit retina // Yan Ke Xue Bao. 2004. №3. P. 194—201.

Поступила в редакцию 11.03.2009 г.

Утвержден к печати 19.03.2009 г.

Сведения об авторах

Е.Ю. Аникина — аспирант кафедры гистологии, эмбриологии и цитологии СибГМУ (г. Томск).

А.В. Потапов — д-р мед. наук, профессор СибГМУ (г. Томск).

Е.Ю. Варакута — д-р мед. наук, старший преподаватель кафедры гистологии, эмбриологии и цитологии СибГМУ (г. Томск).

И.В. Бухтияров — д-р мед. наук, профессор, зам. начальника по научной работе Государственного научно-исследовательского испытательного института Министерства обороны РФ (г. Москва).

Ю.Ю. Кисляков — канд. биол. наук, зам. начальника отдела Государственного научно-исследовательского испытательного института Министерства обороны РФ (г. Москва).

А.Б. Прокофьев — канд. биол. наук, начальник отдела, старший научный сотрудник Государственного научно-исследовательского испытательного института Министерства обороны РФ (г. Москва).

Е.А. Каменкова — научный сотрудник Государственного научно-исследовательского испытательного института Министерства обороны РФ (г. Москва).

С.В. Логвинов — д-р мед. наук, профессор, зав. кафедрой гистологии, эмбриологии и цитологии СибГМУ (г. Томск).

Для корреспонденции

Аникина Елена Юрьевна 634034, г. Томск, Московский тракт, 2, СибГМУ, elenaju@mail2000.ru