



УДК 616.379-008.64:616.831-073.86-073.584

ИССЛЕДОВАНИЕ ГОЛОВНОГО МОЗГА У ПАЦИЕНТА С САХАРНЫМ ДИАБЕТОМ 1-го ТИПА С ИСПОЛЬЗОВАНИЕМ МЕТОДИК МАГНИТНО-РЕЗОНАНСНОЙ ТОМОГРАФИИ

Самойлова Ю.Г.¹, Жукова Н.Г.¹, Матвеева М.В.², Ротканк М.А.¹, Тонких О.С.³¹ Сибирский государственный медицинский университет, г. Томск² ООО «Клиника МАММЭ», г. Краснодар³ Центр магнитно-резонансной томографии ЛДЦ «МИБС-Томск», г. Томск

РЕЗЮМЕ

Сахарный диабет (СД) 1-го типа (СД-1) в настоящее время широко распространен как во всем мире, так и в Российской Федерации, и является важной медико-социальной проблемой в связи с развитием серьезных инвалидизирующих осложнений. К таким осложнениям относятся изменения головного мозга, которые сопровождаются когнитивными нарушениями, значительно снижающими качество жизни и ухудшающими компенсацию заболевания. Диагностика и выявление этих нарушений на сегодняшний день возможны с помощью современных методик магнитно-резонансной томографии (МРТ), которые описывают не только морфологические изменения головного мозга, но и метаболизм нервной ткани. Исследование структурных и метаболических изменений головного мозга на фоне СД является одной из приоритетных задач современной медицинской науки.

Цель исследования – оценить изменения головного мозга с помощью различных методик магнитно-резонансной томографии у пациента с СД-1 и когнитивной дисфункцией.

Материал и методы. Проведены общеклиническое обследование в соответствии с алгоритмом диагностики больных СД-1, консультация невролога, оценка когнитивной функции, анализ изменений головного мозга с помощью стандартной МРТ и спектроскопии.

В данной публикации представлен клинический случай пациента с СД-1 и выраженными когнитивными нарушениями, а также с изменениями головного мозга, диагностированными с помощью стандартной МРТ и спектроскопии.

Результаты. Выявлены нарушение углеводного обмена и наличие когнитивной дисфункции у пациента с СД-1. Кроме того, в процессе анализа обнаружены неспецифические изменения головного мозга у пациента с СД-1 по данным стандартной МРТ. Это потребовало использования дополнительной методики – магнитно-резонансной спектроскопии, с помощью которой удалось выявить изменения метаболизма в таламусе N-ацетиласпартата, холина и креатина.

КЛЮЧЕВЫЕ СЛОВА: сахарный диабет 1-го типа, головной мозг, магнитно-резонансная томография, магнитно-резонансная спектроскопия.

По данным Международной диабетической федерации на 2014 г., численность больных сахарным диабетом (СД) за последние 10 лет выросла в 2 раза и составила 387 млн человек; согласно прогнозам, к 2035 г. этот показатель достигнет 592 млн человек [1]. В связи с высокой распространенностью СД все больше внимания уделяется диагностике и лечению

острых и хронических осложнений, которые вносят значительный вклад в проблемы современного здравоохранения. Одним из органов-мишеней СД является центральная нервная система (ЦНС), патология которой проявляется когнитивными нарушениями, снижающими приверженность лечению и качество жизни (КЖ) пациентов с СД 1-го типа (СД-1) [2, 3]. По данным ряда авторов, в частности, хроническая гипергликемия ассоциирована с некоторыми изменениями когнитивных функций [4–6].

✉ *Самойлова Юлия Геннадьевна*, тел. 8-913-826-7424;
e-mail: samoilova_y@inbox.ru

Ротканк Мария Алексеевна, тел. 8-953-922-7428;
e-mail: rotkank.mariya@mail.ru

В настоящее время появляется все больше методик, позволяющих оценить состояние головного мозга у больных СД-1. В качестве диагностических методов предлагалось использовать транскраниальную доплерографию, метод вызванных потенциалов, определение диеновых конъюгатов, а также нейроспецифических белков, повышение которых у пациентов с СД-1 указывает на микроструктурное повреждение головного мозга [7–10]. Однако оценка структурных изменений возможна лишь с использованием магнитно-резонансной томографии (МРТ). В результате российских и зарубежных исследований у пациентов с СД-1 были выявлены признаки атрофии преимущественно серого вещества головного мозга, ассоциированные, как правило, с эпизодами диабетического кетоацидоза или хронической гипогликемии [11, 12]. Тяжелые гипогликемии обычно приводили к нестойким изменениям МРТ-картины, которые при компенсации процесса регрессировали [13].

Оценку метаболических изменений нервной ткани проводят при помощи протонной магнитно-резонансной спектроскопии (Н-МРС), которая представляет подробную информацию о статусе реакций и химическом состоянии молекул [14]. При проведении Н-МРС измеряются уровни N-ацетиласпартата (NAA), холина (Cho), креатина (Cr) и фосфоркреатина (Cr2). NAA является мерой нейрональной плотности и маркером жизнеспособности нейронов, аксонов и дендритов, Cho входит в состав клеточных мембран и указывает на глиоз, Cr является основным маркером энергетических процессов и считается наиболее стабильным метаболитом [15, 16]. Данный метод начал активно использоваться у пациентов с СД 2-го типа (СД-2) в связи с высокой распространенностью деменции. В системном обзоре данных мета-анализа у пациентов с СД-2 было показано снижение уровня NAA и инозитола, повышение уровня лактата, которые были связаны с гипоксией и нарушением когнитивных функций [17]. Кроме того, в исследовании F.J. Cameron и соавт. было выявлено снижение содержания NAA во фронтальной зоне серого вещества у пациентов с СД-1 в состоянии диабетического кетоацидоза, что свидетельствовало о влиянии СД на метаболизм нейронов головного мозга [18]. К сожалению, методика пока не нашла широкого применения у пациентов с СД-1, несмотря на то что метод позволяет получить представление о патофизиологии повреждений головного мозга, возникших в связи с СД. На основании выше изложенного, изучение вопросов морфологии и метаболизма нервной ткани у пациентов с СД-1, а также связи этих изменений с когнитивными функциями является актуальным.

Для демонстрации необходимости изучения структурных и метаболических изменений головного мозга приводим клинический пример.

Пациент С., 28 лет, длительность СД-1 16 лет. Общее состояние удовлетворительное. Рост – 172 см, вес – 75 кг, ИМТ – 25,3 кг/м².

Дизайн исследования включал три этапа: общеклинические методы обследования, консультацию невролога и оценку когнитивных функций, методы магнитно-резонансной томографии. Все обследования занимали не более 2 дней. Общеклинические методы включали объективный осмотр, антропометрические измерения, анамнестический анализ документации, верификацию диагноза и осложнений СД-1 в соответствии с алгоритмами оказания медицинской помощи [1].

Для выявления нарушений углеводного обмена определяли уровень глюкозы крови глюкозооксидазным методом на биохимическом анализаторе Hitachi 912 (Hoffmann-La Roch Ltd /Roche Diagnostics GmbH, Германия). Содержание гликированного гемоглобина (HbA1c) в капиллярной крови определяли методом жидкостной хроматографии на анализаторе DS5 Glycomat (DrewScientific, Нидерланды).

Оценку когнитивных нарушений осуществляли с помощью Монреальской шкалы оценки когнитивных функций (MoCAтест), таких как зрительно-пространственное восприятие (тест рисования часов и куба), исполнительные функции (задание по созданию альтернирующего пути и проверке способности к абстрактному мышлению), внимание, концентрацию и оперативную память (серийное вычитание по семь и воспроизведение цифрового ряда в прямом и обратном порядке) [10].

МРТ головного мозга проводили в стандартном режиме на аппарате Magnetom Symphony 1,5T (Siemens, Германия) по стандартной методике в аксиальной, сагиттальной и корональной проекциях с использованием T2 (TR – time of repetition) 4932 ms, TE (Echotime) 90 ms, T1 (TR 280 ms, te 6,1 ms), с применением программ с подавлением сигнала свободной воды Fluid Attenuated Inversion Recovery (FLAIR, TR 8000 ms, TE-105 ms, TI – time inversion 2200 ms). Кроме того, при повторном визите пациента дополнительно была проведена протонная магнитно-резонансная спектроскопия со временем релаксации TE = 135, объем вокселя составлял 1,5 см³, фиксировали основные спектры Cho, Cr, Cr2, NAA.

С момента манифестации заболевания пациент трижды поступал по скорой помощи в состоянии диабетического кетоацидоза, однако тяжелых гипогликемий выявлено не было.

Клинический диагноз (2015 г.): сахарный диабет 1-го типа, HbA1c 7,5%, целевой уровень HbA1c менее 6,5%. Диабетическая нефропатия, хроническая болезнь почек С2. Дистальная сенсомоторная полинейропатия нижних конечностей. Диабетическая непролиферативная ретинопатия. По органам и системам – без динамики. По данным углеводного обмена: глюкоза – 6,1 ммоль/л, HbA1c 7,5% (целевой уровень не достигнут, менее 6,5%).

Пациент получал инсулин в базисно-болюсном режиме, 32 ед/сут.

По результатам осмотра значительных отклонений по органам и системам не обнаружено. Неврологический осмотр выявил ослабление конвергенции, нистагмическую реакцию в крайних отведениях. Со стороны вегетативной нервной системы наблюдался дистальный гипергидроз, стойкий красный дермографизм. Кроме того, отмечалось снижение тонуса и рефлексов нижних конечностей.

При исследовании когнитивной функции с использованием МоСА-теста выявлено снижение количества баллов – 25 (норма 26–30 баллов). При этом было нарушено выполнение заданий на память и внимание (серийное вычитание 7).

Данные стандартной МРТ показали расширение арахноидальных пространств ликворокистозного характера, пространств Вирхова–Робина и конвекситальных пространств (рис. 1, 2).

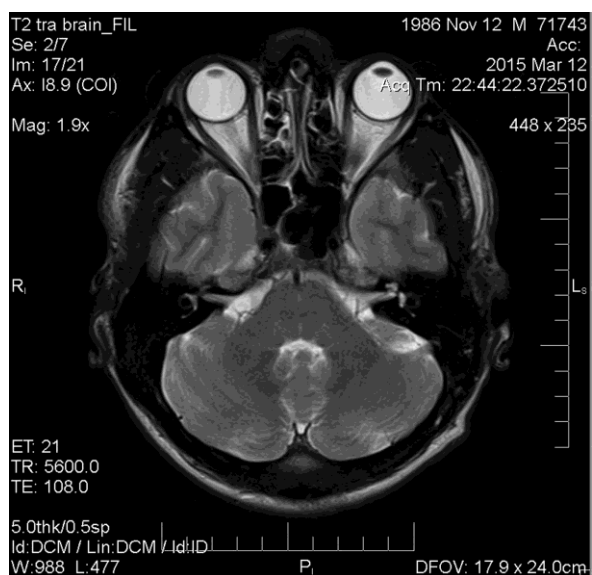
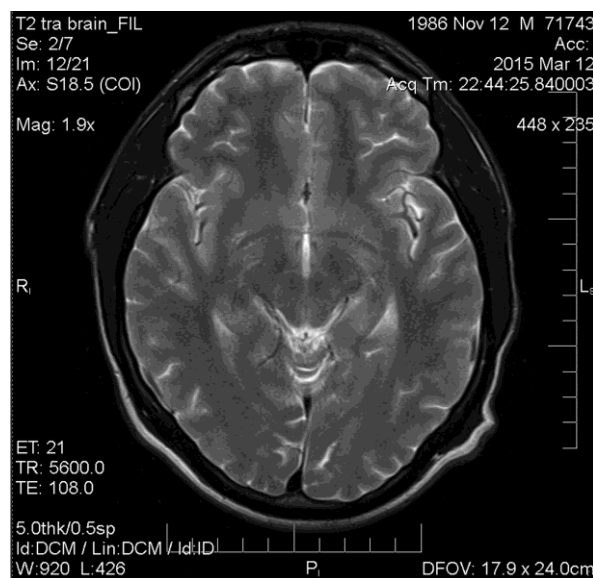


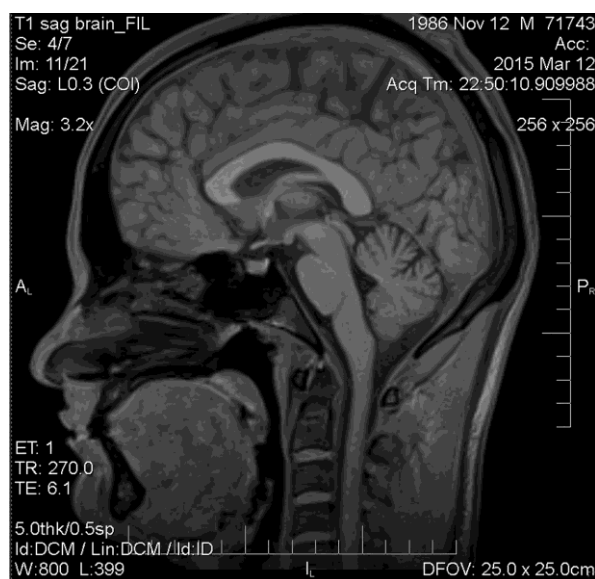
Рис. 1. МРТ головного мозга больного С., 28 лет, в корональной проекции в режиме Т2 в области таламуса. С обеих сторон определяются неравномерно расширенные пространства Вирхова–Робина (2 балла по MacLulich, 2003)

После получения результатов пациенту провели персонализированное обучение в Школе диабета в связи с его неудовлетворительными знаниями – 54%

(норма более 70%), коррекцию инсулинотерапии и метаболических нарушений.



a



б

Рис. 2. МРТ головного мозга больного С., 28 лет, в корональной (а) и сагитальной (б) проекциях в режиме Т2. Определяется расширение арахноидальных пространств ликворокистозного характера и конвекситальных ликворных пространств

В связи с тем, что по данным стандартной МРТ отсутствовали специфические изменения, было принято решение о проведении Н-МРС для оценки метаболизма нервной ткани. В результате исследования обнаружено изменение соотношений метаболитов в таламусе, а именно снижение соотношения NAA/Cho: справа – 1,09, слева – 1,11 (норма – более 1,6), значительное повышение соотношения Cho/Cr: справа – 2,328, слева – 2,246 (норма – менее 1,2) (рис. 3).

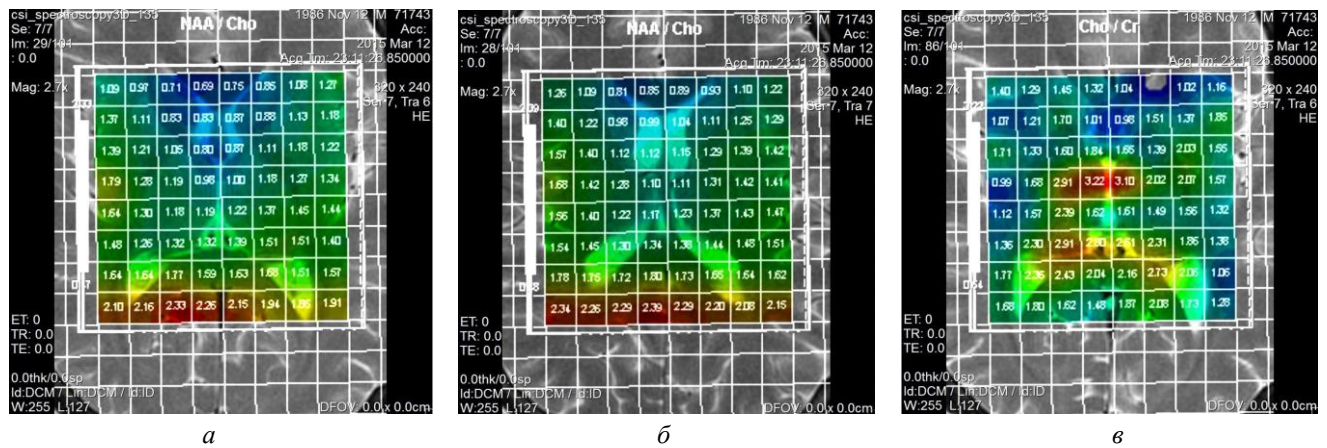


Рис. 3. Н-MPC головного мозга больного С.: а, б – содержание NAA/Cho; в – содержание Cho/Cr

В теменных и лобных долях головного мозга, а также в отношении других метаболитов и соотношений изменений не выявлено.

СД-1 и хроническая гипергликемия у данного пациента сопровождалась изменениями головного мозга и снижением когнитивных функций. При этом наиболее выражены страдали функции памяти и внимания. Изменения головного мозга характеризовались косвенными атрофиями. Таким образом, неудовлетворительные показатели углеводного обмена могут быть связаны с изменениями головного мозга, что выражалось в нарушении когнитивных функций.

При оценке Н-MPC у пациента с СД-1 основные изменения были выявлены в области таламуса, ответственной за когнитивную функцию [20]. Кроме того, обнаружено снижение содержания NAA/Cho, указывающее на внутриклеточные изменения и повышение Cho/Cr, свидетельствующее о снижении энергетических запасов клеток головного мозга. Таким образом, проведение

Н-MPC помогло локализовать возможную область, ответственную за снижение когнитивных функций у пациента с СД-1, а также получить более подробную информацию о метаболизме в этой области.

Заключение

Проведение комплексного исследования головного мозга у пациента с СД-1 с использованием современных методик магнитно-резонансной томографии позволило изучить метаболизм головного мозга при СД и когнитивных нарушениях. Однако в исследовании имеются ограничения: рассмотрен лишь клинический пример использования различных методик в верификации изменений головного мозга при СД-1.

Литература

1. Дедов И.И., Шестакова М.В. Алгоритмы специализиро-

ванной медицинской помощи больным сахарным диабетом. 7-й вып. // Сахарный диабет. 2015. № 1S. С. 1–112.

- Маркин С.П. Неврологические проявления сахарного диабета // *Consilium Medicum*. Неврология/ревматология. 2011. № 1. С. 60–63.
- Patño-Fernández A.M., Delamater A.M., Applegate E.B. et al. Neurocognitive functioning in preschool-age children with type 1 diabetes mellitus // *Pediatric Diabetes*. 2010. V. 11, № 6. P. 424–430.
- Cox D.J., Kovatchev B.P., Gonder-Frederick L.A. Relationships between hyperglycemia and cognitive performance among adults with type 1 and type 2 diabetes // *Diabetes Care*. 2005. V. 28. P. 71–77.
- Brands I. Diabetes and the brain: Cognitive performance in type 1 and type 2 diabetes mellitus // *Gildeprint Drukkerijen*. 2007. P. 223.
- Ryan C.M., Geckle M.O., Orchard T.J. Cognitive efficiency declines over time in adults with Type 1 diabetes: effects of micro- and macrovascular complications // *Diabetologia*. 2003. V. 46. P. 940–994.
- Flusedi B., Limburg M., Berezki D. et al. Impairment of cerebrovascular reactivity in long-term type 1 diabetes // *Diabetes*. 1997. V. 46, № 11. P. 1840–1845.
- Bayazit Y., Yilmaz M., Kepekci Y. et al. Use of the auditory brainstem response testing in the clinical evaluation of the patients with diabetes mellitus // *J. Neurol. Sci*. 2000. V. 181, № 1–2. P. 29–32.
- Волчегорский И.А., Местер Н.В., Зотова О.Г. Прединдикторы диабетической энцефалопатии // *Журн. неврологии и психиатрии им. С.С. Корсакова*. 2006. № 9. С. 12–16.
- Самойлова Ю.Г., Новоселова М.В., Жукова Н.Г., Тонких О.С. Анализ роли нейроспецифических белков в диагностике когнитивной дисфункции у пациентов с сахарным диабетом 1 типа // *Сахарный диабет*. 2014. № 2. С. 83–90.
- Biessels G.J., Reijmer Y.D. Brain Changes Underlying Cognitive Dysfunction in Diabetes: What Can We Learn From MRI? // *Diabetes*. 2014. V. 63. P. 2244–2252.
- Новоселова М.В., Самойлова Ю.Г., Тонких О.С. Роль магнитно-резонансной томографии в ранней диагностике когнитивных нарушений у пациентов с сахарным диабетом 1 типа // *Вестн. рентгенологии и радиологии*. 2014. № 3. С. 5–12.
- Elliot J., Heller S., Auer R.N. Hypoglycemic brain damage // *Metabolic Brain Disease*. 2004. V. 19, № 3–4. P. 169–175.
- Окользин А.В. Магнитно-резонансная спектроскопия по водороду в характеристике опухолей головного мозга // *Онкология*. 2007. Т. 8. № 3.

15. Williams S.R. *In vivo* proton spectroscopy: experimental aspects and potential // *NMR Basic Principles and Progress*. 1992. P. 55–71.
16. Sanjeev S., Meera E., Uma S., Raghunandan P., Pandey R.M., Jagannathan N.R. Assessment of changes in brain metabolites in Indian patients with type 2 diabetes mellitus using proton magnetic resonance spectroscopy // *BMC Research Notes*. 2014. № 7. P. 41.
17. Santhakumari R., Reddy I.Y., Archana R. Effect of type 2 diabetes mellitus on brain metabolites by using proton magnetic resonance spectroscopy – a systematic review // *International Journal of Pharma and Bio Sciences*. 2014. № 5. P. 1118–1123.
18. Cameron F.J., Scratch S.E., Nadebaum C. et al. Neurological consequences of diabetic ketoacidosis at initial presentation of type 1 diabetes in a prospective cohort study of children // *Diabetes Care*. 2014. № 37. P. 1554–1562.
19. Новосёлова М.В., Самойлова Ю.Г., Жукова Н.Г., Латыпова А.В. Роль нейроспецифических белков в развитии когнитивных дисфункций у пациентов с сахарным диабетом 1-го типа // *Бюл. сиб. медицины*. 2014. Т. 13, № 2. С. 21–30.
20. Одинак М.М., Емелин А.Ю., Лобзин В.Ю., Кашин А.В. Таламическая деменция // *Журн. неврологии и психиатрии*. 2011. № 6. С. 77–81

Поступила в редакцию 30.06.2015 г.

Утверждена к печати 09.09.2015 г.

Самойлова Юлия Геннадьевна (✉) – д-р мед. наук, профессор, профессор кафедры эндокринологии и диабетологии СибГМУ (г. Томск)

Жукова Наталья Григорьевна – д-р мед. наук, профессор, профессор кафедры неврологии и нейрохирургии СибГМУ (г. Томск).

Матвеева Мария Владимировна – врач-эндокринолог консультативного отделения ООО «Клиника МАММЕ» (г. Краснодар).

Ротканд Мария Алексеевна (✉) – аспирант кафедры эндокринологии и диабетологии СибГМУ (г. Томск).

Тонких Ольга Сергеевна – канд. мед. наук, врач МРТ Центра магнитно-резонансной томографии ЛДЦ «МИБС-Томск» (г. Томск).

✉ **Самойлова Юлия Геннадьевна**, тел. 8-913-826-7424; e-mail: samoilova_y@inbox.ru

Ротканд Мария Алексеевна, тел. 8-953-922-7428; e-mail: rotkank.mariya@mail.ru

THE STUDY OF THE BRAIN IN A PATIENT WITH TYPE 1 DIABETES MELLITUS USING TECHNIQUES OF MAGNETIC RESONANCE IMAGING

Samoylova Yu.G.¹, Zhukova N.G.¹, Matveyeva M.V.², Rotkank M.A.¹, Tonkikh O.S.³

¹ *Siberian State Medical University, Tomsk, Russian Federation*

² *MAMME Clinic, Krasnodar, Russian Federation*

³ *MRI Center, MIBS-Tomsk, Tomsk, Russian Federation*

ABSTRACT

Type 1 diabetes mellitus (T1DM) is now widely distributed worldwide and in the Russian Federation, it is an important medical and social problem in connection with the development of serious, disabling complications. Some of these complications could make changes in the brain which are accompanied by cognitive impairments that decrease quality of life and worsening disease compensation. The diagnosis of these disorders to date, possible by using modern methods of magnetic resonance imaging, which describe not only the morphological changes of the brain, but also the metabolism of nervous tissue. The study of the brain, namely structural and metabolic manifestations of diabetes, is one of the priority problem of modern medical science.

The aim of the study was to evaluate dynamics in the different techniques of magnetic resonance imaging in the diagnosis of brain changes in patients with T1DM.

Research methods included physical examination, in accordance with the diagnostic algorithm of patients with T1DM, a neurologist consultation, an assessment of cognitive function, analysis of brain changes using standard magnetic resonance imaging and spectroscopy. Statistical processing was performed using software package R-system. This publication presents a clinical case of a patient with T1DM and severe cognitive impairments are associated with changes in the brain, diagnosed using standard magnetic resonance imaging and spectroscopy. The study shows the positive role of correction of carbohydrate metabolism in improving cognitive function in a patient with T1DM.

In addition, the process analysis revealed the absence of dynamic changes in the brain of a patient with T1DM according to standard magnetic resonance imaging. This required the use of additional techniques –

magnetic resonance spectroscopy, which revealed changes of metabolism in the thalamus N-acetyl aspartate, choline and creatinine.

KEY WORDS: type 1 diabetes mellitus, brain, magnetic resonance imaging, magnetic resonance spectroscopy.

Bulletin of Siberian Medicine, 2015, vol. 14, no. 5, pp. 106–111

References

1. Dedov I.I., Shestakova M.V. Algoritmy specializirovannoy medicinskoj pomoshchi bolnym saharnym diabetom [Standards of Diabetes Care. 7th ed.]. *Saharnyi diabet – Diabetes Mellitus*, 2015, no. 1S, pp. 1–112 (in Russian).
2. Markin S.P. Nevrologicheskie proyavleniya saharnogo diabeto [Neurologic manifestations of diabetes mellitus]. *Consilium medicum. Neurologiya i revmatologiya – Consilium medicum. Neurology and Rheumatology*, 2011, no. 1, pp. 60–63 (in Russian).
3. Patiño-Fernández A.M., Delamater A.M., Applegate E.B. et al. Neurocognitive functioning in preschool-age children with type 1 diabetes mellitus. *Pediatric Diabetes*, 2010, vol. 11, no. 6, pp. 424–430 (in Russian).
4. Cox D.J., Kovatchev B.P., Gonder-Frederick L.A. Relationships between hyperglycemia and cognitive performance among adults with type 1 and type 2 diabetes. *Diabetes Care*, 2005, vol. 28, pp. 71–77.
5. Brands I. Diabetes and the brain: Cognitive performance in type 1 and type 2 diabetes mellitus. *GildeprintDrukkerijen*, 2007, pp. 223.
6. Ryan C.M., Geckle M.O., Orchard T.J. Cognitive efficiency declines over time in adults with Type 1 diabetes: effects of micro- and macrovascular complications. *Diabetologia*, 2003, vol. 46, pp. 940–994.
7. Flusedi B., Limburg M., Bereczki D. et al. Impairment of cerebrovascular reactivity in long-term type 1 diabetes. *Diabetes*, 1997, vol. 46, no. 11, pp. 1840–1845.
8. Bayazit Y., Yilmaz M., Kepekci Y. et al. Use of the auditory brainstem response testing in the clinical evaluation of the patients with diabetes mellitus. *J. Neurol. Sci.*, 2000, vol. 181, no. 1–2, pp. 29–32.
9. Volchegorsky I.A., Mester N.V., Zotova O.G. Prediktory diabeticheskoy encefalopatii [Predictors of diabetic encephalopathy]. *Zhurnal nevrologii i psikiatrii im. S.S. Korsakova – S.S. Korsakov Journal of Neurology and Psychiatry*, 2006, no. 9, pp. 12–16 (in Russian).
10. Samoylova Yu.G., Novosolova M.V., Zhukova N.G., Tonkikh O.S. Analiz roli neyrospecificheskikh belkov v diagnostike kognitivnoy disfunktsii u patsiyentov s sakharnym diabetom 1 tipa [Analysis of the role of neurospecific proteins in the diagnosis of cognitive dysfunction in patients with type 1 diabetes mellitus]. *Saharnyi diabet – Diabetes Mellitus*, 2014, no. 2, pp. 83–90 (in Russian).
11. Biessels G.J., Reijmer Y.D. Brain Changes Underlying Cognitive Dysfunction in Diabetes: What Can We Learn From MRI? *Diabetes*, 2014, vol. 63, pp. 2244–2252.
12. Novosolova M.V., Samoylova Yu.G., Tonkikh O.S. Rol magnitno rezonansnoy tomografii v ranney diagnostike kognitivnyh narusheniy u pacientov s saharnym diabetom 1 tipa [The role of magnetic resonance imaging in the early diagnosis of cognitive impairment in patients with type 1 diabetes]. *Vestnik rentgenologii i radiologii – Russian Journal of Radiology*, 2014, no. 3, pp. 5–12 (in Russian).
13. Elliot J., Heller S., Auer R. N. Hypoglycemic brain damage. *Metabolic Brain Disease*, 2004, vol. 19, no. 3–4, pp. 169–175.
14. Okol'zin A.V. Magnitno-rezonansnaya spektroskopiya po vodorodu v kharakteristike opukholey golovnoego mozga [Magnetic resonance spectroscopy of hydrogen in the characterization of brain tumors]. *Onkologiya*, 2007, vol. 8, no. 3 (in Russian).
15. Williams S.R. *In vivo* proton spectroscopy: experimental aspects and potential. *NMR basic principles and progress*. 1992, pp. 55–71.
16. Sanjeev S., Meera E., Uma S., Raghunandan P., Pandey R.M., Jagannathan N.R. Assessment of changes in brain metabolites in Indian patients with type-2 diabetes mellitus using proton magnetic resonance spectroscopy. *BMC Research Notes*, 2014, no. 7, pp. 41.
17. Santhakumari R., Reddy I.Y., Archana R. Effect of type 2 diabetes mellitus on brain metabolites by using proton magnetic resonance spectroscopy – a systematic review. *International Journal of Pharma and Bio Sciences*, 2014, no. 5, pp. 1118–1123.
18. Cameron F.J., Scratch S.E., Nadebaum C., Northam E.A., Koves I. et al. Neurological consequences of diabetic ketoacidosis at initial presentation of type 1 diabetes in a prospective cohort study of children. *Diabetes Care*, 2014, no. 37, pp. 1554–1562.
19. Novosolova M.V., Samoiloa Yu.G., Zhukova N.G., Latypova A.V. Rol' neyrospecificheskikh belkov v razvitiu kognitivnykh disfunktsiy u patsiyentov s sakharnym diabetom 1-go tipa [Role of neurospecific proteins in the development of cognitive dysfunction in patients with type 1 diabetes]. *Byulleten' sibirskoy meditsiny – Bulletin of Siberian Medicine*, 2014, vol. 13, no. 2, pp. 21–30 (in Russian).
20. Odinak M.M., Emelin A.Yu., Lobzin V.Yu., Kashin A.V. Talamicheskaya demenciya [Thalamic dementia]. *Zhurnal nevrologii i psikiatrii – Journal of Neurology and Psychiatry*, 2011, no. 6, pp. 77–81 (in Russian).

Samoylova Yuliya G. (✉), Siberian State Medical University, Tomsk, Russian Federation.

Zhukova Natalia G., Siberian State Medical University, Tomsk, Russian Federation.

Matveyeva Mriya V., MAMME Clinic, Krasnodar, Russian Federation.

Rotkank Mriya A. (✉), Siberian State Medical University, Tomsk, Russian Federation.

Tonkikh Olga S., MRI Center, MIBS-Tomsk, Tomsk, Russian Federation.

✉ **Samoylova Yuliya G.**, Ph. +7-913-826-7424; e-mail: samoilova_y@inbox.ru
Rotkank Mriya A., Ph. +7-953-922-7428; e-mail: rotkank.mariya@mail.ru