



УДК 591.42:549.731.13-022.532

## ОСОБЕННОСТИ МОРФОЛОГИЧЕСКОЙ КАРТИНЫ ЛЕГКИХ И ФУНКЦИОНАЛЬНОГО СОСТОЯНИЯ ВОЗДУХОНОСНЫХ ПУТЕЙ МОРСКИХ СВИНОК ПРИ ДЛИТЕЛЬНОМ ВОЗДЕЙСТВИИ НАНОРАЗМЕРНОГО МАГНЕТИТА

Абраменко Е.Е., Носарев А.В., Смаглий Л.В., Капилевич Л.В., Дьякова Е.Ю., Табаева А.М., Кироненко Т.А., Селиванова В.С.

*Сибирский государственный медицинский университет, г. Томск*

### РЕЗЮМЕ

Представлены результаты изучения влияния наночастиц магнетита на гистологическую картину органов дыхания и сократительную активность воздухоносных путей морских свинок механографическим методом. В легких экспериментальных животных в результате длительного ингаляционного поступления наномангнетита развивалась воспалительная реакция, происходило изменение функционального статуса воздухоносных путей, что отражалось изменением амплитуды сократительного ответа при действии гистамина.

**КЛЮЧЕВЫЕ СЛОВА:** гладкомышечные клетки, наночастицы, сигнальные системы, воспаление.

### Введение

Данная работа представляется актуальной в свете того, что наноразмерные частицы, в течение последних лет привлекающие исследователей своей уникальной способностью преодолевать всевозможные биологические барьеры, получают все более широкое применение в практической медицине, например, в качестве контрастных визуализирующих веществ для проведения магнитно-резонансных диагностических исследований или направляемой магнитным полем доставки лекарственных средств, сорбированных на наноносителях.

Некоторые авторы полагают, что, несмотря на высокую биологическую активность наноматериалов, не следует преувеличивать их потенциальную опасность. Большая удельная поверхность наночастиц, привлекающая исследователей пропорционально возросшей реакционной способностью, в первую очередь, является причиной практически мгновенной их коагуляции в среде рабочей зоны, и достаточно быстрое образование аггломератов, возникновение опасных концентраций наноразмерных частиц представляется

маловероятным [1]. Тем не менее ранее было проведено исследование, по результатам которого можно утверждать, что при длительном ингаляционном поступлении наночастиц магнетита реализуется его провоспалительный эффект и, как следствие, модулирование сократительной активности гладких мышц легочной артерии при действии биологически активных веществ [4, 5].

Основным путем поступления наночастиц в организм считается ингаляционный [13]. На всех этапах эволюции человек подвергался аэрогенному воздействию наноразмерных частиц, образующихся естественным путем. Однако в воздушной среде современного человека содержание наночастиц резко возросло из-за разработки способов искусственного их получения для промышленных нужд, а также увеличения числа антропогенных источников их образования (выхлопы автомобильного транспорта, термообработка полимеров и т.д.) [11]. Современные научные достижения ставят ряд задач, которые относятся к проблеме воздействия нанодисперсных частиц на качество среды обитания и здоровье человека. Исходя из этого, с учетом технологических возможностей оснащения лаборатории кафедры биопластики и фундаментальной диагностики Сибирского

✉ Носарев Алексей Валерьевич, 8-923-407-9213, avnosarev@yandex.ru

государственного медицинского университета (г. Томск) методом моделирования поступления наночастиц в организм было избрано ингалирование лабораторных животных взвесью наноразмерных частиц магнетита.

Цель исследования – изучить влияние наноразмерного магнетита на морфологию органов дыхания и сократительную активность гладкомышечных сегментов воздухоносных путей морских свинок.

## Материал и методы

Наночастицы магнетита  $Fe_3O_4$  сферической формы, диаметром 3–12 нм, объединенные в слабосвязанные агрегаты, были получены методом механохимического синтеза из солевых систем на базе отдела макроструктуры и кинетики Института мониторинга климатических и экологических систем СО РАН (г. Томск).

Исследование выполнено на экспериментальных животных – половозрелых морских свинках-самцах. Для изучения эффектов действия наночастиц при их вдыхании животных (15 особей) подвергали ингаляционному воздействию аэрозоля взвеси наночастиц  $Fe_3O_4$  (0,025 мг/мл). Ингаляции проводили ежедневно в течение 1 ч курсом 20 дней с помощью ультразвукового небулайзера. Животных контрольной группы (5 свинок) ингалировали дистиллированной водой по аналогичной схеме. После окончания курса ингаляции животных умерщвляли. Методом механографии исследовали сократительную активность гладких мышц деэпителизированных кольцевых сегментов главных бронхов, эпителий удаляли механически [3]. Эффект тестируемых препаратов оценивали в процентах от амплитуды контрольного сокращения на гиперкалиевый раствор Кребса (40 ммоль KCl), последнюю принимали за 100%.

Для морфологического исследования у животных, подвергавшихся ингаляции магнетитом, животных контрольной группы (8) и интактных (7) забирали прикорневые фрагменты легких, после парафиновой заливки готовили гистологические препараты, окрашенные гематоксилином и эозином, с докраской по методу Перлса для гистохимического выявления соединений трехвалентного железа.

Статистическая обработка результатов: определение нормальности по критерию Колмогорова–Смирнова; сравнение групп с использованием непараметрического критерия Манна–Уитни; уровень значимости применялся  $p < 0,05$ . Использовали пакет программ Statistica 6.0 for Windows.

## Результаты и обсуждение

### Гистологическое исследование органов дыхательной системы

При помощи световой микроскопии проводили исследование микропрепаратов легких животных экспериментальной и контрольной групп, а также интактных. Полученные результаты представлены в таблице.

Фактор	Группа		
	Интактные животные	Контрольная	Экспериментальная
Утолщение межальвеолярных перегородок	+	++	+++
Увеличение количества альвеолярных макрофагов	+	++	+++
Перлс-позитивные клетки	+*	+	+++
Утолщение стенки сосудов	+	+	+++
Утолщение стенки бронхов	±	+	+++
Слушленные эпителиоциты в просвете бронхов	±	+	+++
Перибронхиальных отеков	–	+	+++
Периваскулярный отек	–	+	+++

Примечание. Степень выраженности признаков: + – слабая; ++ – средняя; +++ – сильная; ± – редко встречающийся признак.

\* Перлс-позитивные альвеолярные макрофаги, обнаруживающиеся в легких в норме, представлены гемосидерофагами. Гемосидерофаги демонстрируют более выраженную Перлс-позитивную реакцию по сравнению с макрофагами, нагруженными наномангнетитом, в результате того что гемосидерин имеет размеры много большие, чем агломераты наночастиц магнетита [4].

Изменения в морфологической картине легких морских свинок при длительном ингалировании дистиллированной водой наблюдаются по сравнению с легкими интактных животных. На микропрепаратах регистрировались изменения, характеризующие протекание воспалительного процесса: выход иммунных клеток из сосудов и инфильтрация ими легочной паренхимы, увеличение количества альвеолярных макрофагов, формирование периартериального и перибронхиального отека. Вероятно, эти эффекты являются следствием пролонгированного нахождения животных в условиях повышенной влажности воздуха. Данный фактор аллергологи рассматривают как причину обострения хронически протекающей инфекции в органах дыхания и сенсибилизации организма к различным аллергенам [15].

Длительное вдыхание аэрозоля взвеси наномангнетита в дистиллированной воде приводило к усугублению описанной выше патологической картины, отмечалась выраженная десквамация эпителия воздухоносных путей. Регистрировались также отсроченные эффекты воздействия на стенку сосуда активных форм кислорода из очага воспаления – отмечалось ее ремоделирование: увеличение толщины мышечного слоя бронхов на 46,9%, артерий – на 21,5% по сравнению с

контрольными значениями (при сравнении данного параметра животных контрольной группы с интактными изменение толщины мышечной оболочки было незначительным). Количество макрофагов на 1 мм<sup>2</sup> среза легочной паренхимы животных экспериментальной группы достоверно увеличилось по сравнению с контролем (14,67 и 6,17 соответственно;  $p < 0,05$ ).

### **Изучение сократительной активности воздухоносных путей**

Гистамин обладает бронхоконстрикторным эффектом, имеющим особое значение в развитии жизнеугрожающих состояний при гиперреактивности дыхательных путей. Действие гистамина в концентрации 1–100 мкмоль на исследуемые сегменты приводило к дозозависимому сокращению (рис. 1).

Статистически значимых различий в амплитуде сократительных ответов сегментов контрольной и экспериментальной групп с сохраненным эпителием не наблюдалось, однако имела место тенденция к увеличению амплитуды сокращения при действии гистамина в диапазоне физиологических концентраций – 1–10 мкмоль.  $EC_{50}$  в экспериментальной группе по сравнению с контролем уменьшилась вдвое (с 6,3 мкмоль гистамина до 3,2 мкмоль). По литературным данным, наночастицы оксидов железа  $Fe_2O_3$ ,  $Fe_3O_4$  и алюминия  $Al_2O_3$  при добавлении в культуру эндотелиальных клеток коронарных сосудов не имели цитотоксического или провоспалительного эффекта и не влияли на выживаемость [4]. Опираясь на полученные данные, можно предположить отсутствие влияния наномagnетита при действии *in vivo* на модулирование сократительной активности гладких мышц эпителием. Сопоставляя эти данные с информацией, полученной в результате проведенного гистологического исследования, о десквамации эпителия бронхов, некоторое усиление сократительного ответа в экспериментальной группе по сравнению с контролем можно считать результатом ослабления модулирующего влияния эпителия, кото-

рое заключается в выделении релаксирующих факторов, например оксида азота при действии гистамина на гладкие мышцы воздухоносных путей [10]. Данная гипотеза иллюстрируется сравнением амплитуды сократительных ответов дезэпителизованных сегментов и сегментов с сохраненным эпителием в контрольной группе. На всем диапазоне добавляемых концентраций гистамина амплитуды контрактильных реакций дезэпителизованных сегментов были достоверно выше амплитуд сегментов с сохраненным эпителием. В экспериментальной группе дезэпителизованные сегменты демонстрировали лишь тенденцию к усилению сократительного ответа, отсутствие статистически значимых различий может быть причиной развития толерантности Н-рецепторов к действию гистамина в результате пролонгированного воспаления (рис. 2).

При сравнении амплитуд сокращения дезэпителизованных сегментов в экспериментальной и контрольной группах различий не выявлено. Небольшое снижение ( $p = 0,832$ ) механического напряжения сегментов экспериментальной группы наблюдалось при действии гистамина в концентрации 100 мкмоль (рис. 3).  $EC_{50}$  контрольной группы составила 4 мкмоль, опытной группы – 3,2 мкмоль. Причиной различия в силе контрактильного ответа при действии сверхфизиологической концентрации гистамина может являться развитие толерантности гистаминовых рецепторов тканей в очаге воспаления, и вследствие этого для их насыщения и прекращения прироста механического напряжения требуется его большая концентрация.

Таким образом, при длительном ингаляционном введении аэрозоля взвеси наноразмерного оксида железа в воде по сравнению с действием воздуха с повышенной влажностью без исследуемых наночастиц существенных изменений в ответе на действие основного медиатора воспаления гистамина в отсутствие эпителия не выявлено.

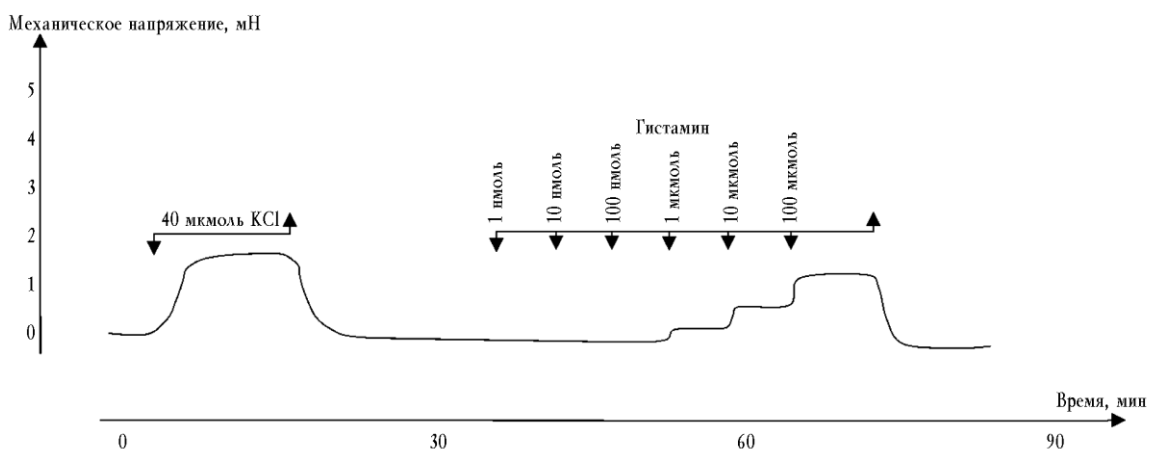


Рис. 1. Состояние культуры стромальных стволовых клеток человека на пластике через 5 сут сокультивирования с гелем гиалуроновой кислоты. Окраска на щелочную фосфатазу: *a* – контрольная культура вне контакта с гелем; *б* – одиночные клетки на пластике после удаления геля. Стрелками отмечены клетки, окрашенные на щелочную фосфатазу. Ув. 200

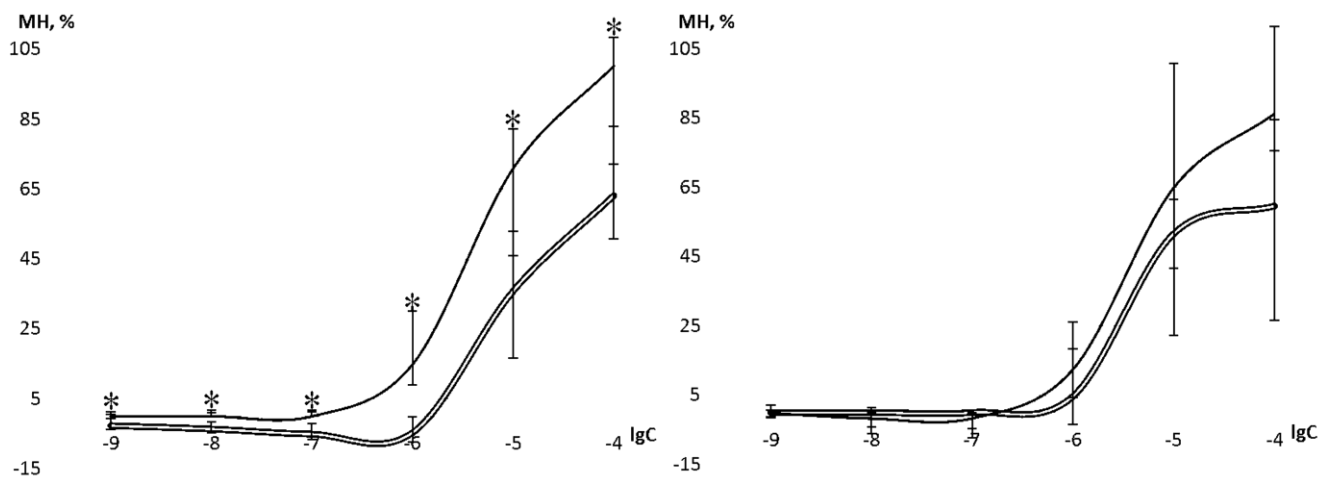


Рис. 2. Зависимость механического напряжения (МН) гладкомышечных сегментов контрольной группы (слева) и экспериментальной группы (справа) воздухоносных путей от логарифма концентрации гистамина (lgC). Одинарная линия – деэпителизированные сегменты. Двойная линия – сегменты с сохраненным эпителием

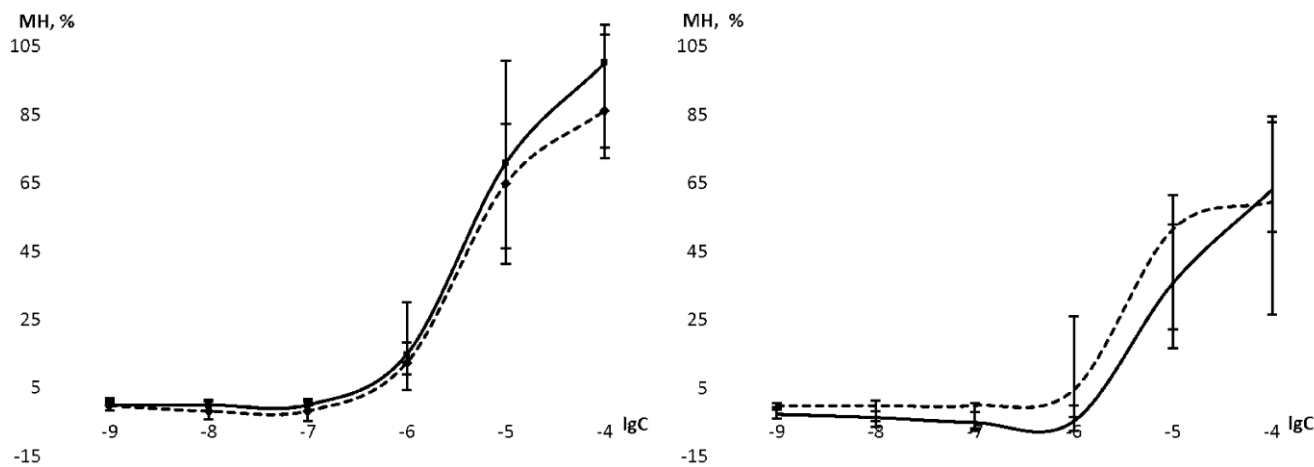


Рис. 3. Зависимость механического напряжения (МН) гладкомышечных деэпителизированных сегментов (слева) и сегментов с сохраненным эпителием (справа) воздухоносных путей от логарифма концентрации гистамина (lgC). Штриховая линия – сегменты экспериментальной группы, сплошная – сегменты контрольной группы

Можно предположить, что практически отсутствующее различие в сократительной активности является результатом взаимодействия мощных, но разнонаправленных процессов: пролиферации контрактных элементов мышечной оболочки (что подтверждается морфологической картиной исследуемых воздухоносных путей, а также литературными данными о роли активных форм кислорода как активатора пролиферации гладкомышечных клеток [1]) и усиления сократительного ответа против развития толерантности гистаминовых рецепторов тканей в очаге воспаления [2, 10] и снижения амплитуды сократительного ответа. Поэтому в данном исследовании наиболее выраженное влияние наномagnetит оказал на функционирование эпителия как паракринного регулятора сократительной активности гладкомышечных клеток воздухоносных путей, который фактически являлся барьером на пути проникновения наночастиц в легочную паренхиму, значительно поврежденным в ходе этого.

## Заключение

Опираясь на литературные данные [6, 12] о топографии распределения в легких вдыхаемых наночастиц в зависимости от их размера, можно предположить, что изучаемые наночастицы magnetита попадают в нижние дыхательные пути, где захватываются альвеолярными макрофагами и проникают опосредованно в паренхиму легкого. Отмечающееся по окончании курса ингаляций наномagnetитом утолщение альвеолярных перегородок за счет миграции иммунных клеток, а также выраженный перибронхиальный и периваскулярный отек описывают протекание воспалительного процесса. Пролиферация гладкомышечных клеток сосудов и воздухоносных путей может являться результатом пролонгированного действия на их стенку активных форм кислорода, в избытке образующихся в очаге воспаления [16]. Функциональная значимость утолщения мышечной оболочки артериальных сосудов малого круга кровообращения, подтвержденная данными настоящего морфологического исследования, предполагается аналогичной пролиферации мышечных элементов системных артерий при прогрессировании гипертонической болезни [9]: данные изменения являются причиной повышения давления в системе легочной артерии и развития легочной артериальной гипертензии. При более длительном ингаляционном воздействии наночастиц полиметаллов [7] описываются признаки фиброза легочной паренхимы, сосудов и воздухоносных путей, что служит органическим субстратом прогрессирования заболе-

вания и обеспечивает необратимый характер изменений. Нарушение функции поддержания тонуса воздухоносных путей на должном уровне и, как следствие, оптимального вентиляционно-перфузионного отношения является причиной гипоксии, что также приводит к усугублению патологического состояния [8].

Вследствие этого наноразмерная составляющая пылевого загрязнения атмосферного воздуха, а также воздуха рабочей зоны промышленных предприятий, применяющих нанотехнологии для создания главного или побочного продукта производства, является важным экологическим фактором этиологии воспалительных и аллергических заболеваний органов дыхания (таких как хроническая обструктивная болезнь легких и бронхиальная астма), а также грозной патологии сосудов малого круга кровообращения – легочной гипертензии. Данные хронические заболевания, трудно поддающиеся коррекции, требующие регулярных материальных затрат на лечение населения со стороны государства и конкретного пациента, в настоящее время считаются социально значимыми.

## Литература

1. Антипов С.А., Дамбаев Г.Ц., Ермаков А.Е. и др. Наноразмерные пироуглеродные порошки железа как биоферромагнетики // Вестн. новых мед. технологий. 2009. Т. 16, № 2. С. 139–145.
2. Дьякова Е.Ю. Сократительные свойства гладких мышц бронхов при формировании гиперреактивности воздухоносных путей: дис. ... канд. мед. наук. 2004. 144 с.

3. Каплевич Л.В., Дьякова Е.Ю., Зайцева Т.Н. и др. Исследование влияния взвеси нанодисперсных частиц  $\text{CoFe}_2\text{O}_4$  на сократительные реакции воздухоносных путей животных при ингаляционном воздействии на изолированные сегменты // Вестн. СПб. гос. мед. академии им. И.И. Мечникова. 2009. Т. 30, № 1. С. 74–78.
4. Мильто И.В., Магаева А.А., Мальцева О.А. Гистологический контроль проникновения наночастиц в кровеносное русло при внутрибрюшинном введении крысам раствора нанопорошка  $\text{Fe}_3\text{O}_4$  // Санкт-Петербургские научные чтения: материалы II Международного молодежного медицинского конгресса. СПб., 2007. С. 100–101.
5. Носарев А.В., Абраменко Е.Е., Каплевич Л.В. Влияние наноразмерного магнетита на сократительную активность гладкомышечных сегментов легочной артерии морских свинок // Бюл. сиб. медицины. 2012. Т. 11, № 1. С. 52–59.
6. Фатхутдинова Л.М., Халиуллин Т.О., Залялов Р.Р. Токсичность искусственных наночастиц // Казан. мед. журн. 2009. Т. 90, № 4. С. 578–584.
7. Шевцова Н.М., Падеров Ю.М., Степовая Е.А. и др. Влияние ультрадисперсного полиметаллического порошка на морфологическое состояние легких экспериментальных животных // Бюл. СО РАМН. 2005. № 4 (118). С. 90–92.
8. Birukov K. Cyclic Stretch, Reactive Oxygen Species, and Vascular Remodeling // *Antioxid Redox Signal*. 2009. V. 11, № 7. P. 1651–1667.
9. Crosswhite P., Sun Zh. Nitric Oxide, Oxidative Stress and Inflammation in Pulmonary Arterial Hypertension // *J. Hypertens*. 2010. V. 28, № 2. P. 201–212.
10. Mauban J., Wilkinson K., Schach Ch. et al. Histamine-mediated Increases in Cytosolic  $[\text{Ca}^{2+}]$  Involve Different Mechanisms in Human Pulmonary Artery Smooth Muscle and Endothelial Cells // *Am. J. Physiol. Cell Physiol*. 2006. Vol. 290, №2. P. C325–C336.
11. Medina C., Santos-Martinez M.J., Radomski A. et al. Nanoparticles: pharmacological and toxicological significance // *Brit. J. of Pharmacology*. 2007. № 50. P. 552–558.
12. Möller W. Deposition, Retention, and Translocation of Ultrafine Particles from the Central Airways and Lung Periphery // *Amer. J. of Respiratory and Critical Care Medicine*. 2008. V. 177, № 3. P. 426–432.
13. Ray P., Yu H., Fu P. Toxicity and Environmental Risks of Nanomaterials: Challenges and Future Needs // *J. Environ. Sci. Health C Environ. Carcinog. Ecotoxicol. Rev.* 2009. V. 27, № 1. P. 1–35.
14. Sun J., Wang S., Zhao D. et al. Cytotoxicity, permeability, and inflammation of metal oxide nanoparticles in human cardiac microvascular endothelial cells // *Cell Biology and Toxicology*. 2011. V. 27, № 5. P. 333–342.
15. Sun Y., Zhang Y., Sundell J. Dampness in dorm rooms and its associations with allergy and airways infections among college students in China: a cross-sectional study // *Indoor Air*. 2009. V. 19, № 4. P. 348–350.
16. Yan-Ping D. CIC-3 chloride channel is upregulated by hypertrophy and inflammation in rat and canine pulmonary artery // *Br. J. Pharmacol*. 2005. V. 145, № 1. P. 5–14.

Поступила в редакцию 26.11.2012 г.

Утверждена к печати 07.12.2012 г.

Абраменко Е.Е. – ординатор кафедры кардиологии ФПК и ППС СибГМУ (г. Томск).

Носарев А.В. (✉) – д-р мед. наук, профессор кафедры биофизики и функциональной диагностики СибГМУ (г. Томск).

Смаглий Л.В. – аспирант кафедры биофизики и функциональной диагностики СибГМУ (г. Томск).

Каплевич Л.В. – д-р мед. наук, профессор кафедры биофизики и функциональной диагностики СибГМУ (г. Томск).

Дьякова Е.Ю. – д-р мед. наук, ассистент кафедры биофизики и функциональной диагностики СибГМУ (г. Томск).

Табаева А.М. – студентка 4-го курса МБФ СибГМУ (г. Томск).

Кироненко Т.А. – студентка 4-го курса МБФ СибГМУ (г. Томск).

Селиванова В.С. – студентка 6-го курса МБФ СибГМУ (г. Томск).

✉ Носарев Алексей Валерьевич, тел. 8-923-407-9213; e-mail: avnosarev@yandex.ru

## MORPHOLOGICAL FEATURES OF LUNG STRUCTURE AND FUNCTIONAL ACTIVITY OF THE AIRWAYS OF GUINEA PIGS AFTER LONG-TERM EXPOSURE WITH NANOSIZED MAGNETITE

Abramenko Ye.Ye., Nosarev A.V., Smaglyi L.V., Kapilevich L.V., D'yakova Ye.Yu., Tabayeva A.M., Kironenko T.A., Selivanova V.S.

Siberian State Medical University, Tomsk, Russian Federation

## ABSTRACT

The results of study, in which we examined the influence of nanosized magnetite on breath organs histological structure and contractility activity of the airways of guinea pigs by method of mechanography has been presented. In the lungs of experimental animals an inflammatory response developed as a result of long-term inhalation intake of nanosized magnetite. Also the functional status of the airways changed and appeared as changing of amplitude of contractility response under the action of histamine.

**KEY WORDS:** smooth muscle cells, nanoparticles, signaling systems, inflammation.

*Bulletin of Siberian Medicine*, 2013, vol. 12, no. 1, pp. 7–13

## References

1. Antipov S.A., Dambaev G.Ts., Ermakov A.Ye., Kokarev O.V., Svarovskaya L.I., Uymin M.A., Feduschak T.A., Khlusov I.A. *Bulletin of new medical technologies*, 2009, vol. 16, no. 2, pp. 139–145 (in Russian).
2. Dyakova E.Yu. *Contractile properties of bronchial smooth muscle in the airway hyperresponsiveness formation*. Dis. kand. med. nauk. 2004. Tomsk. SSMU Publ. 144 p. (in Russian).
3. Kapilevich L.V., Dyakova Ye.Yu., Zaitseva T.N., Petlina Z.R., Ogorodova L.M., Ageyev B.G., Magayeva A.A., Itin V.I., Terekhova O.G., Nosarev A.V. *Vestnik Sank-Peterburgskoj gosudarstvennoj medicinskoj akademii im. I.I. Mechnikova*, 2009, vol. 30, no. 1. pp. 74–78.
4. Mil'to, I.V., Magaeva A.A., Mal'ceva O.A. Histological control of penetration of nanoparticles into the bloodstream of rats by intraperitoneal solution Fe<sub>3</sub>O<sub>4</sub> nanopowder. *St. Petersburg Scientific Conference: Proceedings of the II International Youth Medical Congress*. SPb. Publ. 2007. pp. 100–101 (in Russian).
5. Nosarev A.V., Abramenko Ye.Ye., Kapilevich L.V., Vasiliyev V.N., Diyakova Ye.Yu., Tabayeva A.M., Kironenko T.A., Perfiliyeva V.V., Mil'to I.V. *Bulletin of Siberian medicine*, 2012, vol. 11, no. 1, pp. 52–59 (in Russian).
6. Fathutdinova L.M., Haliullin T.O., Zaljalov R.R. *Medical journal of Kazan*, 2009, vol. 90, no. 4, pp. 578–584 (in Russian).
7. Shevcova N.M., Paderov Yu.M., Stepovaya Ye.A. et al. *Bulletin of the Siberian Branch of RAMS*, 2005, no. 4 (118), pp. 90–92 (in Russian).
8. Birukov K. Cyclic Stretch, Reactive Oxygen Species, and Vascular Remodeling. *Antioxid Redox Signal*, 2009, vol. 11, no. 7, pp. 1651–1667.
9. Crosswhite P., Sun Zh. Nitric oxide, oxidative stress and inflammation in pulmonary arterial hypertension. *J. Hypertens*, 2010, vol. 28, no. 2, pp. 201–212.
10. Mauban J.R., Wilkinson K., Schach C., Yuan J.X. Histamine-mediated Increases in Cytosolic [Ca<sup>2+</sup>] Involve different mechanisms in human pulmonary artery smooth muscle and endothelial cells. *Am. J. Physiol. Cell. Physiol*, 2006, vol. 290, no. 2, pp. C325–C336.
11. Medina C., Santos-Martinez M.J., Radomski A. Corrigan O., Radomski M. Nanoparticles: pharmacological and toxicological significance. *Br. J. Pharmacol*, 2007, no. 50, pp. 552–558.
12. Möller W. Deposition, retention, and translocation of ultrafine particles from the central airways and lung periphery. *American Journal of Respiratory and Critical Care Medicine*, 2008, vol. 177, no. 3, pp. 426–432.
13. Ray P., Yu H., Fu P. Toxicity and environmental risks of nanomaterials: challenges and future needs. *J. Environ. Sci. Health. C Environ. Carcinog. Ecotoxicol. Rev.*, 2009, vol. 27, no. 1, pp. 1–35.
14. Sun J., Wang S., Zhao D., Hun FH., Weng L., Liu H. Cytotoxicity, permeability, and inflammation of metal oxide nanoparticles in human cardiac microvascular endothelial cells. *Cell Biology and Toxicology*, 2011, vol. 27, no. 5, p. 333–342.
15. Sun Y., Zhang Y., Sundell J. Dampness in dorm rooms and its associations with allergy and airways infections among college students in China: a cross-sectional study. *Indoor Air*, 2009, vol. 19, no. 4, pp. 348–350.
16. Yan-Ping D. ClC-3 chloride channel is upregulated by hypertrophy and inflammation in rat and canine pulmonary artery. *Br. J. Pharmacol*, 2005, vol. 145, no. 1, pp. 5–14.

**Abramenko Ye.Ye.**, Siberian State Medical University, Tomsk, Russian Federation.

**Nosarev A.V.** (✉), Department of biophysics and functional diagnostics SSMU, Siberian State Medical University, Tomsk, Russian Federation.

**Smaglyi L.V.**, Department of biophysics and functional diagnostics SSMU, Siberian State Medical University, Tomsk, Russian Federation.

**Kapilevich L.V.**, Department of biophysics and functional diagnostics SSMU, Siberian State Medical University, Tomsk, Russian Federation.

**Dyakova Ye.Yu.**, Department of biophysics and functional diagnostics SSMU, Siberian State Medical University, Tomsk, Russian Federation.

**Tabaeva A.M.**, student, Siberian State Medical University, Tomsk, Russian Federation.

**Kironenko T.A.**, Siberian State Medical University, Tomsk, Russian Federation.

**Selivanova V.S.**; student, Siberian State Medical University, Tomsk, Russian Federation.

✉ **Nosarev A.V.**, Ph. +7-923-407-9213; e-mail: avnosarev@yandex.ru.