

*Результаты исследований молодых ученых и студентов***Диагностика и лечение черепно-мозговой травмы у детей****Колмаков Д.В.****Diagnostics and treatment of traumatic brain injury in children****Kolmakov D.V.***Сибирский государственный медицинский университет, г. Томск*

© Колмаков Д.В.

Проанализированы 2 774 истории болезни детей, перенесших черепно-мозговую травму (ЧМТ) в период с 2003 по 2007 г. (по материалам детской городской больницы № 4 г. Томска).

Изучена возрастная структура и причины ЧМТ. Выявлены наиболее распространенные жалобы детей при поступлении в стационар, типичные изменения церебральной гемодинамики (по данным реоэнцефалографии) и некоторые параметры, характеризующие неврологический статус пострадавших непосредственно при поступлении в стационар и спустя 6 мес после перенесенной ЧМТ.

На основе анализа историй болезни и проведенного анкетирования детей, перенесших ЧМТ до 6 мес назад, показано, что родители пострадавших детей в ряде случаев не соблюдают рекомендации, данные при выписке из стационара. Терапия ЧМТ у детей требует обеспечения преемственности лечения между стационарными и поликлиническими звеньями, а также разработки простых и приемлемых схем реабилитации детей.

**Ключевые слова:** сотрясение головного мозга, лечение сотрясения головного мозга, структура черепно-мозговой травмы.

In this work, we have analyzed 2 774 case records of children after traumatic brain injury for the period of 2003 to 2007 (based on materials of the Tomsk Municipal Children's Hospital No. 4).

The age structure and causes of a traumatic brain injury have been analyzed. Most often complaints of children coming to the hospital are revealed, as well as typical changes in the cerebral hemodynamics (from the data of ПО ДАННЫМ rheoencephalography) and some parameters characterizing the neurological status of patients immediately after the injury and six months later.

Based on the analysis of case records and health status questionnaires of children having traumatic brain injury up to six months later, it is shown that parents of patients in some cases do not adhere doctor's recommendations after leaving the hospital. The therapy of traumatic brain injury in children requires successive treatment in hospital and at home and development of simple and acceptable rehabilitation schemes for children.

**Key words:** traumatic brain injury, treatment of brain injury, structure of traumatic brain injury.

**УДК 616.715:616.831]-001-07-08-053.2****Введение**

В структуре травм детского возраста черепно-мозговая травма (ЧМТ) составляет 21–55% и занимает первое место среди всех механических травм. Известно, что до 40–60% детей, перенесших ЧМТ, имеют различные резидуальные осложнения, частота которых находится в прямой зависимости от тяжести поражения головного мозга [1].

Негативное влияние на организм перенесенной черепно-мозговой травмы часто усугубляется с возрастом, обуславливая прогрессирующие вегетативные, интеллектуальные и другие

нарушения, препятствующие полноценному развитию и социальной адаптации пострадавшего ребенка [2, 3].

В многочисленных проводимых исследованиях большинство авторов признают сложную взаимосвязь патогенетических процессов, разворачивающихся в центральной нервной системе при ЧМТ. В настоящий момент и изучение патогенеза черепно-мозговой травмы, и разработка патологически обоснованной терапии далеки от завершения.

Общепризнано, что при воздействии механической энергии в головном мозге происходят

первичные повреждения, включающие в себя его сотрясение и контузию, которые сопровождаются нарушением архитектоники нейронов и изменением мозгового кровотока [1, 5, 6].

При этом нарушения церебральной гемодинамики являются одним из важнейших факторов, влияющих на исход ЧМТ. Посттравматические нарушения кровообращения головного мозга приводят к возникновению очагов ишемии, что вызывает расширение зон травматического некроза, затрудняет поступление лекарственных препаратов к месту патологических изменений [4].

Отличительной особенностью клинического течения, прогноза и исхода ЧМТ у детей является воздействие повреждающего фактора на мозг, рост и развитие которого еще не закончены. По этой причине даже легкие черепно-мозговые травмы не проходят в детском возрасте бесследно [7]. С другой стороны, головной мозг, формирование которого еще не закончено, имеет и большие резервы к восстановлению утраченных в результате ЧМТ функциональных связей между нейронами, большую вероятность успешного формирования коллатеральных сосудистых сетей в местах контузии.

В этой связи проведено ретроспективное исследование, основная цель которого — изучение структуры черепно-мозговой травмы, а также оценка неврологического статуса и общего состояния детей, имевших в анамнезе ЧМТ.

## Материал и методы

Проанализировано 2 774 истории болезни детей, перенесших ЧМТ в период с 2003 по 2007 г. (по материалам детской городской больницы № 4 г. Томска). При поступлении в стационар большинству пострадавших (89%) был поставлен диагноз «сотрясение головного мозга», 11% — «ушиб головного мозга». В общем количестве травмированных детей преобладали мальчики (рис. 1,а).

За указанный период наибольшее количество черепно-мозговых травм получили дети в возрасте от 0 до 3 лет (30% всех случаев). Травмоопасными явились также возрастные перио-

ды от 12 до 15 лет (20% всех случаев) и от 10 до 11 лет (20% всех случаев). ЧМТ в 12 и 17% случаев приходилось на возрастные периоды от 3 до 6 лет и от 7 до 9 лет соответственно. Общее число детей старше 15 лет в структуре ЧМТ не превышало 1% (рис. 1,б).

По механизму травмы в 38% случаев ее причиной был удар о предмет, в 30% случаев — падение с высоты, в остальных случаях — драки, занятия спортом, дорожно-транспортные происшествия и удары предметами. В большинстве случаев причинами травм были как невнимательное отношение к детям со стороны родителей, так и невнимательность со стороны самих детей.

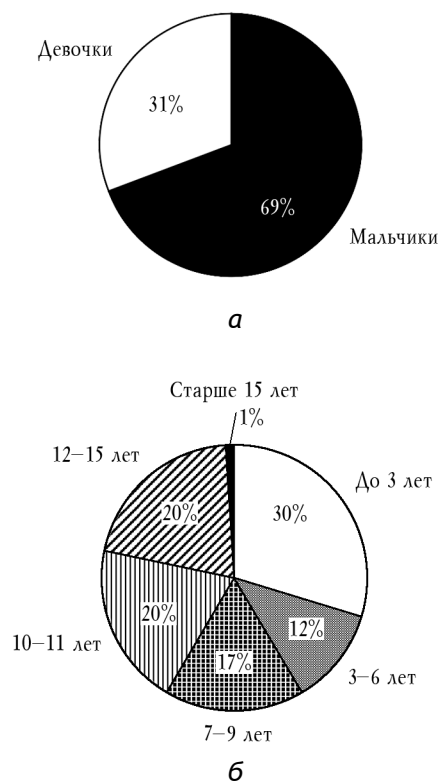


Рис. 1. Соотношение мальчиков и девочек (а) и соотношение детей разных возрастных групп (б) в общей структуре госпитализированных с черепно-мозговой травмой

При поступлении в стационар дети были осмотрены хирургом, неврологом и окулистом. В обязательном порядке всем пациентам проводили эхоэнцефалографическое и реоэнцефа-

логографическое (РЭГ) исследования. Все пострадавшие на этапе стационарного лечения получали медикаментозное лечение, включавшее инфузионную терапию (по необходимости), ацетазоламид (диакарб), аспаркам и дротаверин (в соответствующих возрасту дозировках).

## **Результаты и обсуждение**

В возрастной группе от 12 лет и старше с диагнозом сотрясения головного мозга 91% детей при поступлении в стационар предъявляли жалобы на головную боль, 60% — на тошноту, 30% — на головокружение, в 19% случаев имела место рвота, еще реже (13%) — потеря сознания. Дети редко жаловались на вялость, сонливость и слабость. У 72% пациентов этой группы по данным реоэнцефалографии было отмечено снижение пульсового кровенаполнения в каротидном и вертебробазиллярном бассейне. Очень редко изменения кровенаполнения носили противоположный характер: повышение пульсового кровенаполнения в каротидном и вертебробазиллярном бассейне отмечено у 4% пациентов. У 24% детей изменений кровенаполнения головного мозга по данным РЭГ не выявлено. Тонус сосудов мелкого калибра в каротидном и вертебробазиллярном бассейне в 60% случаев был повышен, в 19% — снижен и в 21% случаев оставался в пределах нормальных значений. Венозный отток был затруднен у 36% детей, у 64% пациентов нарушения венозного оттока не выявлены. Нельзя не отметить тот факт, что у 83% обследованных имелись признаки ангиопатии сосудов сетчатки.

Для анализа текущего состояния детей, перенесших ЧМТ, было проведено анкетирование и повторный осмотр окулистом и неврологом 20 детей в возрасте 12 лет и старше, прошедших лечение по поводу сотрясения головного мозга, полученного полгода назад. Согласно опросу, после выписки из стационара в 90% случаев родители не обращались к неврологу в поликлинику для дальнейшего амбулаторного лечения детей. По результатам анкетирования, 75% родителей отмечали периодические жалобы ребенка на головные боли и ухудшение успева-

емости в школе, 50% отмечали эмоциональную лабильность ребенка (перепады настроения, приступы агрессии, плаксивости). Никто из родителей не заметил у детей нарушений речи, зрения после травмы, эпизодов судорог. При проведении пробы Шульце 90% детей выполнили ее в пределах нормы, у 10% наблюдались затруднения.

Повторное реоэнцефалографическое исследование у 70% детей показало снижение пульсового кровенаполнения в каротидном и вертебробазиллярном бассейнах, у 50% был незначительно повышен тонус сосудов мелкого калибра в каротидном бассейне. При этом только у 10% детей имелись затруднения венозного оттока, у 90% детей венозный отток был в пределах нормы.

## Заключение

Проведенное исследование позволило выявить, что у детей в возрасте 12 лет и старше нарушения кровоснабжения головного мозга той или иной степени сохраняются даже спустя 6 мес после перенесенной ЧМТ. Эти нарушения сопровождаются легкой неврологической симптоматикой, которой родители не уделяли должного внимания. Недостаточно ответственное отношение родителей к данным при выписке рекомендациям по дальнейшему лечению детей после сотрясения головного мозга является, вероятно, основной причиной отсутствия преемственности между стационарным и амбулаторным этапами лечения. Отсутствие лекарственной поддержки в раннем восстановительном периоде после сотрясения головного мозга может затруднять адаптацию ребенка к школьным нагрузкам, являться причиной отставания ребенка в освоении школьной программы и возможных нарушений нейропсихологического и неврологического характера в более поздний период.

Таким образом, терапия сотрясения головного мозга требует обеспечения преемственности лечения, разработки новых схем реабилитации детей, перенесших сотрясение головного мозга, что позволит улучшить качество жизни детей и их психосоциальную адаптацию.

## Литература

1. *Верещагин Е.И., Верещагин И.П.* Интенсивная терапия тяжелой и сочетанной черепно-мозговой травмы. СПб., 2007. 88 с.
2. *Клиническое руководство по черепно-мозговой травме* / Под ред. А.Н. Коновалова, Л.Б. Лихтерман, А.А. Попова. М.: Антидор, 1998. Т. 1—3.
3. *Корнилов Н.В., Грязнухин Э.Г., Осташенко В.И., Редько К.Г.* Травматология: краткое руководство для практических врачей. СПб.: Гиппократ, 1999. 240 с.
4. *Пастер Э.* Основы нейрохирургии. Будапешт: Академия наук Венгрии, 1985. 277 с.
5. *Царенко С.В.* Нейрореаниматология. Интенсивная терапия черепно-мозговой травмы. М.: Медицина, 2006. 352 с.
6. *Цибуляк Г.Н.* Лечение тяжелых и сочетанных повреждений. СПб., 1997. 432 с.
7. *Штульман Д.Р., Левин О.С.* Неврология: Справочник практического врача. М.: МЕДпресс-информ, 2007. 960 с.

Поступила в редакцию 07.11.2008 г.

## Сведения об авторах

*Д.В. Колмаков* — аспирант кафедры детских хирургических болезней СибГМУ (г. Томск).

## Для корреспонденции

*Колмаков Дмитрий Владимирович*, тел. 8-962-785-80-36, kolmakov\_dv@mail.ru