

# Роль магнитно-резонансной томографии в выборе тактики ведения пациентов с механической желтухой

Зеленцов М.Е.<sup>1</sup>, Манакова Я.Л.<sup>1</sup>, Толстых Г.Н.<sup>1</sup>, Дергилев А.П.<sup>2</sup>

## Role of magnetic-resonance imaging in selection of management of patients with obstructive jaundice

Zelentsov M.Ye., Manakova Ya.L., Tolstykh G.N., Dergilev A.P.

<sup>1</sup> ГБУЗ НСО «ГНОКБ», г. Новосибирск

<sup>2</sup> Новосибирский государственный медицинский университет, г. Новосибирск

© Зеленцов М.Е., Манакова Я.Л., Толстых Г.Н., Дергилев А.П.

Цель работы — оценить возможности магнитно-резонансной томографии в диагностике пациентов с синдромом механической желтухи. Магнитно-резонансная томография, включая магнитно-резонансную холангиопанкреатографию, выполнена 112 пациентам с билиарной гипертензией. Злокачественный характер выявлен в 31 (27,6%) случае, преобладал рак головки поджелудочной железы, преимущественно у мужчин. Доброкачественный генез в 74 (66,1%) наблюдениях был зачастую представлен холелитиазом и наиболее распространен у женщин.

**Ключевые слова:** механическая желтуха, магнитно-резонансная холангиопанкреатография, холелитиаз, рак головки поджелудочной железы.

The aim of this study was to estimate capabilities of magnetic-resonance imaging in diagnostics of patients with obstructive jaundice syndrome. Magnetic-resonance imaging was made for 112 patients with biliary hypertension. Malignancy was found in 31 (27.6%) cases, mostly in men and mostly cancer of the head of the pancreas. Noncancerous genesis in 74 (66.1%) cases was mostly represented by cholelithiasis and most often in women.

**Key words:** obstructive jaundice, magnetic-resonance imaging, cholelithiasis, cancer of the head of the pancreas.

УДК 616.36-008.5-073.756.8-084

### Введение

На сегодняшний день проблема синдрома механической желтухи остается одной из актуальных в хирургической практике. Причинами ее развития могут являться различные патологические состояния, и роль лучевой диагностики в визуализации уровня и генеза патологического состояния трудно переоценить.

Холелитиаз является одним из распространенных заболеваний в популяции с прогрессивным ростом во всех странах мира [3, 6, 11, 13, 14]. По данным ряда авторов, в том числе и участников VI Всемирного конгресса гастроэнтерологов, около 10% населения земного шара страдают холелитиазом. В развитых странах частота выявляемости составляет 10—15% и увеличивается в два раза за каждое десятилетие. Наибольшая заболеваемость отмечается в возрастной группе 40—59 лет — до 71,1% от общего числа. Женщины подвержены этому патологическому со-

стоянию в 3—4 раза чаще мужчин, но после 70 лет половые различия в соотношении исчезают. Распространенность желчнокаменной болезни (ЖКБ) обуславливает рост количества больных острым холециститом и осложненными формами ЖКБ и, соответственно, пациентов, перенесших холецистэктомию.

Во всем мире холецистэктомия занимает второе место после аппендэктомии по числу выполняемых операций. Так, в США ежегодно проводится более 500 тыс. холецистэктомий, в России примерно 110 тыс. [7].

На сегодняшний момент в литературе достаточно полно освещены возможности изолированного и комплексного использования ультразвуковых исследований (УЗИ), мультиспиральной компьютерной томографии (МСКТ), магнитно-резонансной томографии (МРТ), эндоскопической ретроградной холангиопанкреатографии (ЭРХПГ), в том числе их последовательность, сроки и алгоритм применения при многообразной патологии органов брюшной полости. Но,

несмотря на совершенствование методов визуализации и внедрение новых оперативных технологий, по данным литературы, среди дефектов лечебно-диагностического процесса по-прежнему ведущее место принадлежит дефектам диагностики (10—42%) [1, 4].

Совершенствование программного обеспечения и технологии МРТ, повышая информативность метода, сокращая общее время исследования, обеспечивая доступность, приводит к более широкому применению в диагностике патологии органов брюшной полости и забрюшинного пространства. Использование магнитно-резонансной холангиопанкреатографии (МРХПГ) предоставляет в большинстве случаев исчерпывающую информацию о состоянии желчевыводящих путей и панкреатического протока, что зачастую позволяет отказаться от использования ЭРХПГ, связанной с ионизирующим воздействием и риском серьезных осложнений. И хотя МСКТ традиционно считается золотым стандартом в диагностике абдоминальной патологии, МРТ является альтернативой для выявления основного патологического процесса, а также сопутствующих заболеваний органов брюшной полости и забрюшинного пространства.

## Материал и методы

С января 2011 г. по январь 2012 г. выполнено 112 МР-томографических исследований органов брюшной полости и забрюшинного пространства пациентам, направленным с предварительным диагнозом «механическая желтуха», находившимся на лечении в отделениях хирургической клиники ГБУЗ «ГНОКБ». Пациенты были в возрасте от 10 до 85 лет (средний возраст 58 лет), среди них 66 (58,9%) мужчин и 56 (41,1%) женщин. По экстренным показаниям (в течение от 1,5 до 24 ч с момента поступления в стационар) проведено 64 (57,14%) исследования. В приемном покое всем пациентам выполнялось скрининговое УЗИ органов брюшной полости.

МРТ пациентам проводилась на томографе Signa производства фирмы General Electric, оснащенном сверхпроводящим магнитом с напряженностью магнитного поля 1,5 Тл. Синтезировались T1- и T2-взвешенные изображения в трех ортогональных плоскостях, а также T2-взвешенные изображения в режиме fat sat. Сканирование выполнялось с задержкой дыхания, что сокращает время сканирования и минимизи-

рует динамические артефакты от дыхательных движений, повышая общую эффективность.

МРХПГ включала получение как минимум двух толстых срезов (30—40 мм) с задержкой дыхания в сагиттальной и косой коронарной плоскостях, обеспечивая оптимальную визуализацию билиарного тракта и панкреатического протока. Диффузионно-взвешенная магнитно-резонансная томография (DWI) входила в необходимый минимальный набор последовательностей.

## Результаты и обсуждение

Магнитно-резонансная томография, обладая высоким естественным тканевым контрастом, в сочетании с проведением МРХПГ позволяет достаточно точно установить причину желтухи, исключить необтурационный характер, который выявлен в 7 (6,3%) случаях и по результатам заключительных диагнозов представлен гепатитом как вирусной, так и токсической этиологии.

Все обследованные пациенты с синдромом механической желтухи разделены на две группы — со злокачественным (31 (27,6%)) и доброкачественным (74 (66,1%)) генезом.

Злокачественный характер желтухи был представлен раком головки поджелудочной железы — 18 пациентов (средний возраст 59 лет, соотношение мужчин и женщин 3,5 к 1; рис. 1), холангиокарциномой — 6 (средний возраст 67 лет, соотношение мужчин и женщин 5 к 1; рис. 2), раком большого дуоденального сосочка — 4 (средний возраст 62,5 года, все женщины; рис. 3), а также единичными случаями метастатического поражения печени, лимфоузлов в воротах печени и объемным образованием печени с компрессией билиарного дерева извне.

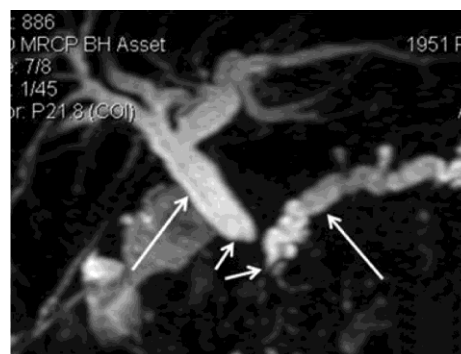


Рис. 1. 3D FR-FSE МРХПГ в кософронтальной плоскости. Рак головки поджелудочной железы. Обрыв терминального отдела холе-

доха и панкреатического протока — короткие стрелки, с расширением панкреатического и желчных протоков — симптом двух протоков, обозначены длинными стрелками

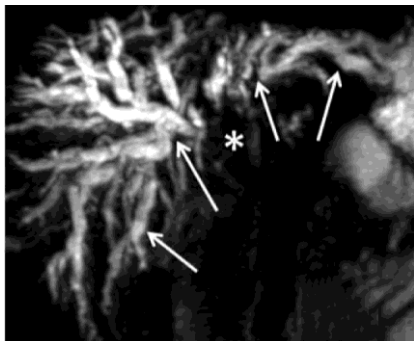


Рис. 2. 3D FR-FSE МРХПГ в кософронтальной плоскости. Холангиокарцинома с распространением на оба долевых печеночных протока — обозначена звездочкой, выраженная внутривнутрипеченочная билиарная гипертензия — длинные стрелки

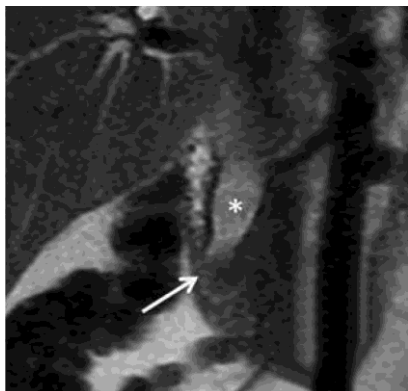

Рис. 3. T2-взвешенные изображения во фронтальной плоскости. Аденокарцинома большого дуоденального сосочка — обозначена стрелкой, с расширением холедоха — обозначен звездочкой

Доброкачественный генез в большинстве случаев был вызван холелитиазом у 53 пациентов (средний возраст 60,4 года, соотношение мужчин и женщин 1 к 1,7; рис. 4), стриктурой холедоха — у 10 (средний возраст 53,6 года, соотношение мужчин и женщин 1 к 1; рис. 5), эхинококкоз — 2 случая (сдавление извне и с формированием цистобилиарного свища; рис. 6) и острый панкреатит со сдавлением терминального отдела холедоха в 9 случаях.

Данные представленного исследования совпадают с мнением ряда авторов о структуре причин механической желтухи, но отличаются превалированием мужского пола среди пациентов, а также пациентов возрастной группы 50—70 лет, большей распространенностью доброкачественного генеза изменений [2, 9, 12].

Достоверная визуализация уровня и причины обструкции, оценка состояния прилежащих органов напрямую повлияли на тактику хирургического вмешательства, увеличив количество малоинвазивных

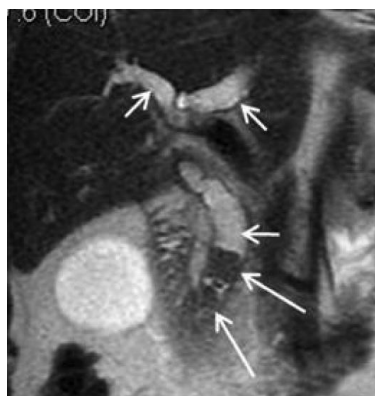

Рис. 4. T2-взвешенные изображения во фронтальной плоскости. Группа конкрементов в терминальном отделе холедоха — обозначена длинными стрелками, расширение холедоха и печеночных прото-

ков — короткие стрелки

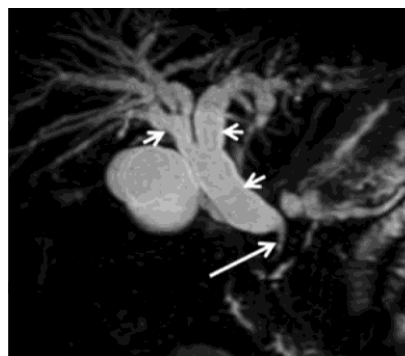

Рис. 5. 3D FR-FSE МРХПГ в кософронтальной плоскости. Доброкачественная стриктура терминального отдела холедоха — длинная стрелка, выраженная билиарная гипертензия — короткие стрелки

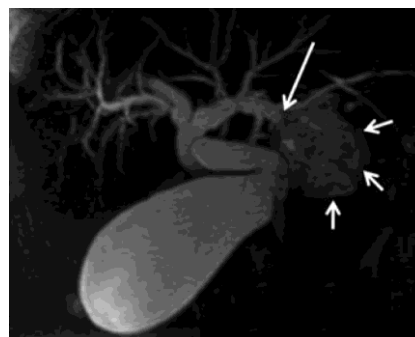

Рис. 6. 3D FR-FSE МРХПГ в кософронтальной плоскости. Эхинококковая киста — обозначена короткими стрелками, с формированием цистобилиарного свища — длинная стрелка

хирургических пособий, и помогли избежать необоснованных операций. На основании полученной при МРТ информации 39 пациентам с холелитиазом была выполнена эндоскопическая папиллосфинктеротомия и экстракция конкрементов без проведения диагностической ЭРХПГ, что позволило избежать связанных с ней осложнений, которые встречаются, по данным ряда авторов, в 0,8—5% случаев [5, 8, 10, 15]. При выявлении распространенных патологических процессов 14 пациентам проведена чрескожная чреспеченочная холецисто-, холангиостомия, из них у 21,4% пациентов как этап подготовки к оперативному вмешательству. Видеохолецистэктомия и холецистэктомия из минидоступа выполнены в 8 случаях. Таким образом, лапаротомий в группе из 105 пациентов с механической желтухой выполнено всего 42.

Учитывая высокую диагностическую информативность МРТ с МРХПГ в определении уровня билиарного блока чувствительность, специфичность и общая точность МРТ в диагностике причины механической желтухи в группе больных с доброкачественной желтухой составили 94,6; 88,6 и 92,7%, со злокачественным генезом — 77,4; 100 и 93,3% соответственно. При анализе отдельных нозологий показатели: холедохолитиаз — 81,4; 98,6 и 92,2%, продленная стриктура терминального отдела холедоха — 40,0; 99,0 и 93,8%, холангиокарцинома — 33,3; 100 и 96,4%, образования большого дуоденального сосочка — 75,0; 99,1 и 98,2%, образования головки поджелудочной железы — 78,9; 98,9 и 95,5% соответственно.

## Заключение

Использование магнитно-резонансной томографии позволяет за короткие сроки получить исчерпывающую информацию для выбора соответствующей хирургической тактики с использованием малоинвазивных методов лечения, исключить лучевую нагрузку, снизить экономические затраты на проведение диагностических исследований, а также сократить продолжительность лечения.

## Литература

1. Гальперин Э.И., Ветшев П.С. Руководство по хирургии желчных путей. М.: Видар, 2006. 559 с.

2. Aziz M., Ahmad N., Faizullah. Incidence of malignant obstructive jaundice-A study of hundred patients at Nishtar Hospital Multan // Ann. KE Med. Coll. 2004. № 10. P. 71—73.
3. Belousov Yu.V. Pediatric Gastroenterology. Up-to-date guide. Moscow: Exma, 2006. 112 p.
4. Brown T.W., McCarthy M.L., Kelen G.D. et al. An epidemiologic study of closed emergency department malpractice claims in a national database of physician malpractice insurers // Acad. Emerg. Med. 2010. May. № 17 (5). P. 553—560.
5. Christensen M., Matzen P., Schulze S. et al. Complications of ERCP: a prospective study // Gastrointest Endosc. 2004. Nov. № 60 (5). P. 721—731.
6. Conte D., Fraquelli M., Giunta M. et al. Gallstones and liver disease: an overview // J. Gastrointest Liver Dis. 2011. № 20. P. 9—11.
7. Doggrell S.A. New targets in and potential treatments for cholesterol gallstone disease // Curr. Opin. Investig. Drugs. 2006. № 7. P. 344—348.
8. Kerr S.E., Kahaleh M., LeGallo R.D. et al. Death after endoscopic retrograde cholangiopancreatography: findings at autopsy // Hum. Pathol. 2010. Aug. № 41 (8). P. 1138—1144.
9. Munir K., Bari V., Yaqoob J. et al. The role of Magnetic resonance Imaging (MRI) in Obstructive jaundice // J. PaK Med. Assoc. 2004. № 54. P. 128—132.
10. Salminen P., Laine S., Gullichsen R. Severe and fatal complications after ERCP: analysis of 2555 procedures in a single experienced center // Surg. Endosc. 2008. Sep. № 22 (9). P. 1965—1970.
11. Sánchez-Cuén J., Aguilar-Medina M., Arámbula-Meraz E. et al. ApoB-100, ApoE and CYP7A1 gene polymorphisms in Mexican patients with cholesterol gallstone disease // World J. Gastroenterol. 2010. № 16. P. 4685—4690.
12. Siddique K., Ali Q., Mirza S. et al. Evaluation of the etiological spectrum of obstructive jaundice // J. Ayub. Med. Coll. Abbottabad. 2008. № 20 (4).
13. Sun H., Tang H., Jiang S. et al. Gender and metabolic differences of gallstone diseases // World J. Gastroenterol. 2009. № 15. P. 1886—1891.
14. Temel R.E., Brown J.M. A new framework for reverse cholesterol transport: non-biliary contributions to reverse cholesterol transport // World J. Gastroenterol. 2010. № 16. P. 5946—5952.
15. Williams E.J., Taylor S., Fairclough P. Are we meeting the standards set for endoscopy? Results of a large-scale prospective survey of endoscopic retrograde cholangio-pancreatograph practice // Gut. 2007. Jun. № 56 (6). P. 821—829.

Поступила в редакцию 24.05.2012 г.

Утверждена к печати 27.06.2012 г.

Сведения об авторах

*Зеленцов М.Е., Манакова Я.Л., Толстых Г.Н., Дергилев А.П.*

*Роль МРТ в выборе тактики ведения пациентов...*

*М.Е. Зеленцов* — врач-рентгенолог ГБУЗ НСО «ГНОКБ» (г. Новосибирск).

*Я.Л. Манакова* — врач-рентгенолог ГБУЗ НСО «ГНОКБ» (г. Новосибирск).

*Г.Н. Толстых* — хирург, зав. отделением чистой хирургии ГБУЗ НСО «ГНОКБ» (г. Новосибирск).

*А.П. Дергилев* — профессор кафедры лучевой диагностики и лучевой терапии НГМУ (г. Новосибирск).

**Для корреспонденции**

*Зеленцов Михаил Евгеньевич*, тел. 8 (383) 308-38-79, 8-913-900-6082; e-mail: Mikl\_zel@mail.ru