

22. Stempin C., Giordanengo L., Gea S., Cerbán F. Alternative activation and increase of *Trypanosoma cruzi* survival in murine macrophages stimulated by cruzipain, a parasite antigen. *J Leuk Biol.* 2002; 72: 727–734.

23. Németh K., Leelahavanichkul A., Yuen P. S., Mayer B., Parmelee A., et al. Bone marrow stromal cells attenuate sepsis via prostaglandin E2-dependent reprogramming of host macrophages to increase their IL-10 production. *Nat Med.* 2009; 15: 42–49.

24. Mazurkevich A. Y., Kladnytska L. V., Kovpak V. V. Features conditions selection and cultivation mouse bone marrow adhesive fraction mononuclear cells. *Bulletin of Taras Shevchenko National University of Kyiv – Vestnik*; 2013, Vol. 64 Issue 2, pp. 41–43.

25. Park B.H., Fikrig S.M., Smithwich E.M. Infection and nitrobluetetrazolium reduction by neutrophils; a diagnostic aid. *Lancet.* 1968. V. 11 (2). P. 532–534.

26. Zhang X. The isolation and characterization of murine macrophages Zhang X. Goncalves R. Mosser D. // *Curr. Protoc. Immunol.* – 2008. – Chapter 14 unit 14.1 – P.1411–1414.

Стаття надійшла до редакції 25.09.2015

УДК 619: 611. 3/34. 018: 636.598

Кот Т. Ф., к. вет. н., доцент (E-mail: rool@pisem.net) ©

Житомирський національний агроекологічний університет, м. Житомир, Україна

МИКРОСКОПІЧНІ ПОКАЗНИКИ РОСТУ ЯЙЦЕПРОВОДУ КУРЕЙ В РАНЬОМУ ПОСТНАТАЛЬНОМУ ПЕРІОДІ ОНТОГЕНЕЗУ

У статті наведені мікроскопічні показники росту яйцепроводу курей кросу Хайсекс віком 1, 30, 60, 90, 120 діб. Встановлено два періоди зміни мікроскопічних показників: помірного збільшення та інтенсивного збільшення. Товщина стінки яйцепроводу найбільш інтенсивно зростає в курей віком від 90 до 120 діб (на 165 % – в краніальній, на 420 % – в середній, на 501 % – в каудальній частинах). Показники висоти складок слизової оболонки, товщини слизової і м'язової оболонок теж інтенсивно збільшуються у курей з 90- до 120-дого віку. Між віком курей і мікроскопічними показниками залежність поліноміальна. У курей всіх вікових груп товщина стінки яйцепроводу і його м'язової оболонки найбільша в каудальній частині (70,24±6,28 – 1430,22±173,52 і 39,72±3,26 – 1307,57±188,12 мкм), а товщина слизової оболонки і висота складок найбільша в середній частині (37,45±5,28 – 310,72±36,37 і 82,78±10,12 – 2799,29±304,54 мкм) органу. Параметри морфометрії яйцепроводу у клінічно здорових птахів слід використовувати як показники норми при діагностиці захворювань різноманітного генезису та при проведенні експериментальних досліджень.

Ключові слова: *кури, онтогенез, яйцепровід, товщина стінки і оболонок, висота складок слизової оболонки.*

УДК 619: 611. 3/34. 018: 636.598

Кот Т. Ф., к. вет. н., доцент

*Житомирський національний агроекологічний університет, г. Житомир,
Україна*

МИКРОСКОПИЧЕСКИЕ ПОКАЗАТЕЛИ РОСТА ЯЙЦЕВОДА КУР В РАННЕМ ПОСТНАТАЛЬНОМ ПЕРИОДЕ ОНТОГЕНЕЗА

В работе приведены микроскопические показатели роста яйцевода кур кросса Хайсекс возрастом 1, 30, 60, 90, 120 суток. Установлено два периода изменения микроскопических показателей: умеренного увеличения и интенсивного увеличения. Толщина стенки яйцевода наиболее интенсивно увеличивается у кур возрастом от 90 до 120 суток (на 165 % – в краниальной, на 420 % – в средней, на 501 % – в каудальной

частях). Показатели высоты складок слизистой оболочки, толщины слизистой и мышечной оболочек также наиболее интенсивно увеличиваются у кур от 90- до 120-суточного возраста. Между возрастом кур и микроскопическими показателями зависимость полиномиальная. У кур всех возрастных групп толщина стенки яйцевода и его мышечной оболочки наибольшая в каудальной части ($70,24 \pm 6,28$ – $1430,22 \pm 173,52$ и $39,72 \pm 3,26$ – $1307,57 \pm 188,12$ мкм), а толщина слизистой оболочки и высота складок наибольшая в средней части ($37,45 \pm 5,28$ – $310,72 \pm 36,37$ и $82,78 \pm 10,12$ – $2799,29 \pm 304,54$ мкм) органа. Параметры морфометрии яйцевода у клинически здоровых птиц следует использовать как показатели нормы при диагностике заболеваний различного генезиса и при проведении экспериментальных исследований.

Ключевые слова: куры, онтогенез, яйцевод, толщина стенки и оболочек, высота складок слизистой оболочки.

UDC 619: 611. 3/.34. 018: 636.598

Kot T. F.

Zhitomir National University of Agriculture and Ecology, s. Zhitomir, Ukraine

THE MICROSCOPIC PARAMETERS OF GROWTH OVIDUCT HENS IN POSTNATAL ONTOGENESIS INITIAL STAGE

The article provides microscopic indexes of the growth of oviduct of hens of the cross Hisex with the age of 1, 30, 60, 90, 120 days. We established two periods of varying of morphometric parameters: moderate augmentation and incense augmentation. The thickness of walls of oviduct is the most intensively increased in hens with the age from 90 to 120 days (for 165 % in cranial, for 420 % middle, for 501 % in caudal parts). The indexes of height of plica of mucosae, thickness of mucosae and muscle is also most intensively grown in hens of 90–120-day age. Between age of hens and microscopic indexes there is a polinomialy dependence. The hens of all age groups the thickness of walls of oviduct and its muscles is the biggest in caudal part (70.24 ± 6.28 – 1430.22 ± 173.52 and 39.72 ± 3.26 – 1307.57 ± 188.12 mcm), and thickness of mucosae and height of plica in the middle part (37.45 ± 5.28 – 310.72 ± 36.37 and 39.95 ± 2.54 – 82.78 ± 10.12 – 2799.29 ± 304.54 mcm) of the organ. The parameters of morfometer of oviduct in clinically healthy birds shall be used as parameters of norm when diagnosing diseases of various origins and in experimental studiest.

Key words: hens, ontogenesis, oviduct, thickness of walls and membranes, height of folds of the mucous membrane.

Вступ. Постнатальний період онтогенезу птахів включає чотири етапи розвитку: початковий, проміжний, морфофункціональної зрілості, геронтологічний. Наведені етапи ділять на дев'ять фаз: вилуплення, адаптації, заміни пуху на первинне пір'я, ювенальної линьки, статевої зрілості, фізіологічної зрілості, піку несучості, зниження темпу несучості, біологічної втоми. Кожна фаза характеризується морфофункціональними і метаболічними змінами в яйцепроводі [3]. Знання вікових особливостей будови яйцепроводу птахів необхідно для вирішення практичних завдань з відтворення стада і своєчасної диференційної діагностики хвороб органів розмноження.

В яйцепроводі птахів відбувається дозрівання і запліднення яйцеклітини, ранні стадії ембріонального розвитку зародка, а також формування білкової, підшкаралупової та шкаралупової оболонок яйця. Більшість публікацій як вітчизняних, так і закордонних присвячені вивченню гістологічної будови яйцепроводу статевозрілих птахів [3, 4]. Робіт з вивчення морфометричних показників яйцепроводу птиці від вилуплення до настання статевої зрілості мало [1, 5].

Метою нашої роботи було встановити мікроскопічні показники росту яйцепроводу курей кросу Хайсекс на ранніх етапах постнатального періоду онтогенезу.

Матеріал і методи. Яйцепровід відбирали від 30 голів курей віком 1, 30, 60, 90, 120 днів (по шість голів кожного віку). Птахи були клінічно здорові, утримувались в умовах птахівничого господарства. При виконанні роботи використовували загальноприйняті методи морфологічних досліджень [1]. Статистичну обробку результатів проводили у табличному процесорі Excel-2007, з розрахунком середньої арифметичної (M), помилки середньої арифметичної (m), перевіркою статистичної значущості коефіцієнта парної кореляції та побудови графічної залежності.

Результати дослідження. В результаті проведених досліджень встановлено, що на ранніх етапах постнатального періоду онтогенезу курей мікроскопічні морфометричні показники яйцепроводу змінюються з різною інтенсивністю (табл.). Так, товщина стінки яйцепроводу нерівномірно збільшується у курей віком від однієї (53,99±12,53 мкм) до 120 доби (668,03±202,34 мкм). Найбільш інтенсивно (на 434 %) вона зростає (P < 0,001) у курей віком від 90 (125,08±29,04 мкм) до 120 доби (668,03±202,34 мкм).

Таблиця

Мікроскопічні показники яйцепроводу курей (мкм, n=6, M±m)

Вік, курей днів	Товщина			Висота складок слизової оболонки
	стінки між складками	слизової оболонки між складками	м'язової оболонки	
1	53,99±12,53	31,08±10,18	29,92±4,12	63,78±8,08
30	58,54±18,31	26,46±9,84	28,98±5,09	103,64±15,33***
60	72,81±20,15	30,64±12,08	38,88±6,45	110,52±14,88
90	125,08±29,04***	37,24±9,22	76,76±10,44***	182,4±20,21***
120	668,03±202,34***	160,14±40,25***	498,75±62,21***	894,19±80,55***

Примітка: *P < 0,05, **P < 0,01, ***P < 0,001 порівняно з попередньою віковою групою

Стінка яйцепроводу утворена трьома оболонками – слизовою, м'язовою і серозною. Серозна оболонка займає найменшу товщину в стінці яйцепроводу курей (0,52±0,03 – 2,09±0,11 мкм). Певних закономірностей збільшення або зменшення цього показника ми не виявили.

Слизова і м'язова оболонка яйцепроводу займають неоднакову товщину в його стінці. У курей 30–120-добового віку товщина м'язової оболонки (28,98±5,09 – 498,75±62,21 мкм) значно більша за товщину слизової оболонки (26,46±9,84 – 160,14±40,25 мкм). Причому з однодобового віку до 30-добового товщина слизової та м'язової оболонок дещо зменшується. У птиці старшого віку вона збільшується, проте з неоднаковою інтенсивністю. Найбільш інтенсивно товщина слизової оболонки зростає (P < 0,001) у курей віком від 90 до 120 доби (37,24±9,22 – 160,14±40,25 мкм). Тобто за цей період життя птахів вона збільшується на 330 %. Щодо м'язової оболонки, її товщина за такий же віковий період зростає ще інтенсивніше (на 550 %) і дорівнює 498,75±62,21 мкм у курей віком 120 днів.

Висота складок слизової оболонки яйцепроводу нерівномірно збільшується від добового віку до 120-добового (з 63,78±8,08 до 894,19±80,55 мкм). Так, в перші 90 днів життя курей висота складок зростає поступово (на 186 %). У птахів старшого віку реєструється найбільш різке зростання цього показника на 390 %.

Мікроскопічні морфометричні показники яйцепроводу добре корелюють з віком курей. Так, коефіцієнт парної кореляції (r), розрахункове (t) та критичне (t_{крит})

значення критерію Стьюдента між віком і товщиною стінки яйцепроводу становлять $r=0,773$, $t=2,111$ при $t_{\text{крит}}=3,182$ ($p \leq 0,05$); між віком і товщиною м'язової оболонки – $r=0,764$, $t=2,054$ при $t_{\text{крит}}=3,182$ ($p \leq 0,05$); між віком і товщиною слизової оболонки – $r=0,739$, $t=1,901$ при $t_{\text{крит}}=3,182$ ($p \leq 0,05$); між віком і висотою складок – $r=0,786$, $t=2,199$ при $t_{\text{крит}}=3,182$ ($p \leq 0,05$). Оскільки $t > t_{\text{крит}}$, то отримані коефіцієнти парної кореляції є статистично значущими. При побудові графічної залежності віку та мікроскопічних показників яйцепроводу найбільше до виявленої залежності наближається поліноміальна крива (рис.). Таким чином, зміну мікроскопічних показників яйцепроводу курей у ранньому постнатальному періоді онтогенезу можна розділити на два періоди: помірного збільшення (від 1 до 90 доби) та інтенсивного збільшення (від 90 до 120 доби).

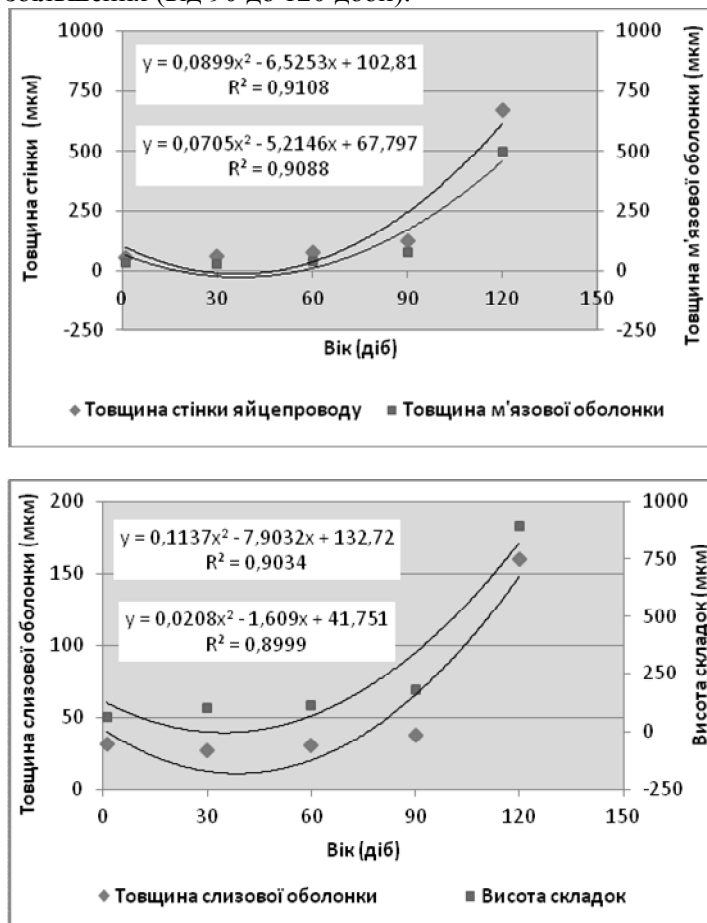


Рис. Динаміка зміни мікроскопічних показників яйцепроводу курей на ранньому етапі постнатального періоду онтогенезу

Мікроскопічні показники краніальної, середньої та каудальної частин яйцепроводу суттєво відрізняються і змінюються із збільшенням віку курей. Так, товщина стінки краніальної частини яйцепроводу добових курей становить $33,45 \pm 4,73$ мкм, в 120-добових – $144,75 \pm 12,08$ мкм, тобто вона збільшується в 4,3 раза. Причому найбільш інтенсивне збільшення товщини стінки зареєстровано в птиці віком від 90 до 120 доби – на 165 %. В інших частинах яйцепроводу

інтенсивність збільшення товщини стінки у курей віком від 1 до 120 доби значно більша.

Цей показник зростає в 7,4 рази (з $58,28 \pm 7,22$ до $429,13 \pm 76,18$ мкм) в середній частині, в 20,4 рази (з $70,24 \pm 6,28$ до $1430,22 \pm 173,52$ мкм) в каудальній. Слід відмітити, що до 60-добового віку товщина стінки збільшується незначно і дорівнює $66,13 \pm 6,81$ мкм в середній частині та $112,16 \pm 16,03$ мкм в каудальній частині. Починаючи з 60-добового віку, вона зростає інтенсивно, причому найбільше з 90 до 120 доби (на 420 % – в середній і на 501 % – в каудальній частинах).

Слизова оболонка має найбільшу товщину в середній частині ($37,45 \pm 5,28$ – $310,72 \pm 36,37$ мкм), а м'язова оболонка – в каудальній ($39,72 \pm 3,26$ – $1307,57 \pm 188,12$ мкм). Щодо вікової динаміки товщини слизової оболонки, до 30-добового віку цей показник зменшується на 34 % – в краніальній частині (з $27,32 \pm 3,43$ до $18,05 \pm 5,86$ мкм), на 6 % – в середній (з $37,45 \pm 5,28$ до $35,16 \pm 3,11$ мкм) і на 8 % – в каудальній частині (з $28,48 \pm 3,57$ до $26,17 \pm 3,02$ мкм). В наступних вікових групах товщина слизової оболонки збільшується, але найбільш інтенсивно з 90 до 120 доби (на 170 % – в краніальній, на 545 % – в середній, на 165 % – в каудальній).

Складки слизової оболонки мають найбільшу висоту в середній частині ($82,78 \pm 10,12$ – $2799,29 \pm 304,54$ мкм), дещо меншу в каудальній ($67,12 \pm 7,54$ – $1368,74 \pm 165,48$ мкм) і найменшу в краніальній ($41,43 \pm 7,26$ – $1034,55 \pm 121,09$ мкм) частинах. Причому в курей віком від 1 до 30 доби висота складок інтенсивно збільшується (з $41,43 \pm 7,26$ до $59,15 \pm 5,99$ мкм в краніальній, з $82,78 \pm 10,12$ до $156,33 \pm 17,65$ мкм в середній, з $67,12 \pm 7,54$ до $95,44 \pm 12,45$ мкм в каудальній частинах) та залишається такою майже без змін до 60 доби ($60,02 \pm 11,24$ – $162,55 \pm 25,03$ – $109,05 \pm 12,51$ мкм відповідно). Починаючи з 60-добового віку, спостерігається інтенсивне збільшення висоти складок у всіх частинах яйцепроводу. Найбільш інтенсивно вона зростає у курей віком від 90 до 120 доби (на 1283 % – в краніальній частині, на 899 % – в середній, на 612 % – в каудальній частинах).

Товщина м'язової оболонки яйцепроводу у курей всіх вікових груп найбільша в каудальній частині ($39,72 \pm 3,26$ – $1307,57 \pm 188,12$ мкм), а найменша в краніальній ($15,37 \pm 2,15$ – $78,32 \pm 9,25$ мкм). Впродовж 120 діб життя зміна товщини стінки м'язової оболонки в різних частинах органу відбувається нерівномірно. Найбільш інтенсивно вона зростає після 90-добового віку (на 200 % – в краніальній, на 267 % – в середній, на 651 % – в каудальній частинах).

Висновки. 1. Протягом перших 120 діб життя курей мікроскопічні морфометричні показники (товщина стінки і оболонок, висота складок слизової оболонки) яйцепроводу нерівномірно збільшуються. Між віком курей і даними показниками існує поліноміальна залежність.

2. Зростання мікроскопічних показників яйцепроводу курей доцільно розділити на два періоди: помірною збільшення (від 1 до 90 доби) та інтенсивного збільшення (від 90 до 120 доби).

3. У курей всіх вікових груп товщина м'язової оболонки і стінки яйцепроводу найбільша в каудальній частині ($70,24 \pm 6,28$ – $1430,22 \pm 173,52$ і $39,72 \pm 3,26$ – $1307,57 \pm 188,12$ мкм відповідно), а висота складок і товщина слизової оболонки найбільша в середній частині ($37,45 \pm 5,28$ – $310,72 \pm 36,37$ і $82,78 \pm 10,12$ – $2799,29 \pm 304,54$ мкм відповідно) органу.

Перспективи подальших досліджень. Матеріал, викладений у статті, буде слугувати підґрунтям для вивчення динаміки мікроскопічних показників яйцепроводу перепілок і качок на ранніх етапах постнатального періоду онтогенезу.

Література

1. Бондаренко О. Є. Динаміка морфометричних показників структурних елементів стінки яйцепроводу гусок / О. Є. Бондаренко // Актуал. пробл. морфогенезу органів ссавців і птиці: зб. наук. пр. НАУ. – К., 1999. – № 16. – С. 14–17.
2. Горальський Л. П. Основи гістологічної техніки і морфофункціональні методи досліджень у нормі та при патології / Л. П. Горальський, В. Т. Хомич, О. І. Кононський. – Житомир: Полісся, 2005. – 288 с.
3. Савельева А. Ю. Гистоструктура яичника и различных отделов яйцевода перепелов в период максимальной яичной продуктивности / А. Ю. Савельева // Инновации в науке и образовании: опыт, проблемы, перспективы развития: материалы Всерос. науч.-практ. конф. – Красноярск, 2008. – С. 377–380.
4. Степина О. Ю. Особенности микроморфологии и гистохимии яйцевода кур после прекращения яйцекладки / О. Ю. Степина // Актуал. проблемы вет. медицины, животноводства, общественности и подготовки кадров на Южном Урале. – Челябинск, 1997. – С. 84–86.
5. Стрижикова С. В. Особенности морфологии воронки яйцевода уток / С. В. Стрижикова // Микроморфология с.-х. животных. – Омск, 1991. – С. 48–50.

Стаття надійшла до редакції 1.09.2015

УДК 619:616-092:636.4

Коцюмбас Г. І., д. вет. н., професор,
Чабаненко А. Л., студент-магістр II курсу (E-mail: vetberg@i.ua)[©]
Львівський національний університет ветеринарної медицини та
біотехнологій імені С. З. Гжицького

МІКРОСТРУКТУРНА ХАРАКТЕРИСТИКА ШКІРИ ЗА ЦИРКОВІРОЗУ СВИНЕЙ

У статті представлені результати гістологічних досліджень шкіри свиней за дермо-нефротичного синдрому цирковірусної інфекції свиней другого типу. Захворюванню піддаються не всі свині, багато із них є носіями вірусу протягом усього життя без будь-яких виражених клінічних ознак. У першу чергу хворіють ослаблені тварини і найбільш виражені ураження відзначаються в шкірі, нирках, кишково-шлунковому тракті. У одному з товарних свиного господарств Мукачівського району Закарпатської області серед поголів'я свиней виявлено клінічно хворих тварин, проведеними серологічними дослідженнями діагностовано цирковіроз. У поросят, що загинули, відбирали взірці тканин та органів, які фіксували в 10% нейтральному формаліні і виготовляли гістозрізи за загальноприйнятою методикою. Гістозрізи фарбували гематоксиліном та еозином, за методом Ван-Гізона. За мікροструктурного дослідження ураженої шкіри свиней встановлено розвиток дермального продуктивно-некротичного васкуліту, який супроводжувався дистрофічно-десквамативними змінами ендотелію судин, імбібіцією їх стінок плазмовими білками, формуванням периваскулярних круглоклітинних інфільтратів, прогресування яких вело до оклюзії, некрозу мікросудин з утворенням дрібних гранул, що, ймовірно, є результатом імунного запалення з первинним ураженням судинного русла.

Ключові слова: поросята, дермо-нефротичний синдром цирковірусної інфекції свиней, шкіра, дермо-некротичний васкуліт, клітинний інфільтрат.

УДК 619:616-092:636.4

Коцюмбас Г. І., д. вет. н., професор,
Чабаненко А. Л., студент-магістр II курсу
Львівський національний університет ветеринарної медицини та біотехнологій
імені С. З. Гжицького