

«Использование природных цеолитов Сокорницкого месторождения в народном хозяйстве». – Черкассы, 1991. – С. 65–67.

40. Вербельчук Т. В. Продуктивність молодняку свиней на відгодівлі при згодовуванні каолінового та алунітового борошна та каоліну / Т. В. Вербельчук // Тваринництво України. – 2011. – №9. – 38–41.

41. Ветеринарна фармакологія / Г. О. Хмельницький, В. С. Хоменко, О. І. Канюка. – Харків «Парітет» ЛТД, 1995. – С. 90.

42. Внутрішні хвороби тварин / В. І. Левченко, І. П. Кондрахін, В. В. Влізло [та ін.]; За ред. В.І. Левченка. – Біла Церква, 2001. – Ч. 2. – С. 494.

Стаття надійшла до редакції 29.04.2015

УДК 636.22/.28.09:612.015.3:616-084/.085

**Кошевой В. І.**, студент,

**Науменко С. В.**, к.вет.н., доцент<sup>2</sup>

*Харківська державна зооветеринарна академія, м. Харків, Україна*

### **ТЕСТОДИСТРОФІЯ У БУГАЇВ: МЕТОДИ ТЕРАПІЇ І ПРОФІЛАКТИКИ**

*Розробили методи терапії бугаїв із тестодистрофією та визначили їхню фармакологічну ефективність: визначено вплив препарату «Карафанд+OV» на структурний та функціональний стан гонад у кролів і бугаїв та зміни постоцитограм. Методика лікування включає пероральне застосування препарату «Карафанд+OV», що містить каротиноїди, фітоандроєни і наночастинки ортованадату гадолінію, активованого європієм. Після введення препарату у бугаїв значно зросла концентрація каротину, збільшилася концентрація вітаміну А; позитивні зміни виявлені у динаміці прооксидантно-антиоксидантного статусу: знизилася концентрація МДА у сироватці крові і еритроцитах, значно зросла концентрація каталази і СОД у сироватці крові та каталази і відновленого глутатіону в еритроцитах. Комплексна терапія виявила високу фармакотерапевтичну ефективність, це сприяло швидкому та повному відновленню структури та функції сім'яників у бугаїв: збільшився діаметр звивистих каналців і площа інтерстиціальної тканини; підвищилася кількість клітин Лейдіга, збільшилася площа клітин та їхніх ядер; підвищилося ядерно-цитоплазматичне співвідношення. Прогноз відновлення репродуктивної функції бугаїв проводили з використанням комп'ютерної програми.*

**Ключові слова:** бугай, тестодистрофія, терапія, «Карафанд+OV», сім'яник, гістоструктура, звивисті каналці, клітини Лейдіга, вітамін А, прооксидантно-антиоксидантна система.

УДК 636.22/.28.09:612.015.3:616-084/.085

**Кошевой В. И.**, студент,

**Науменко С. В.**, к.вет.н., доцент

*Харьковская государственная зооветеринарная академия, г. Харьков*

### **ТЕСТОДИСТРОФИЯ У БЫКОВ: МЕТОДЫ ТЕРАПИИ И ПРОФИЛАКТИКИ**

*Разработали методы терапии быков с тестодистрофией и определили их фармакологическую эффективность: определено влияние препарата «Карафанд+OV» на структурное и функциональное состояние гонад у кролей и*

<sup>2</sup> Науковий консультант: д.б.н., проф. В. П. Кошевой  
Кошевой В. І., Науменко С. В., 2015

быков и изменения постотситограм. Методика лечения включает пероральное применение препарата «Карафанд+OV», который содержит каротиноиды, фитоандрогены и наночастицы ортованадата гадолия активированного европием. После введения препарата у быков значительно возросла концентрация каротина, увеличилась концентрация витамина А; положительные изменения выявлены в динамике прооксидантно-антиоксидантного статуса: снизилась концентрация МДА в сыворотке крови и эритроцитах, значительно возросла концентрация каталазы и СОД в сыворотке крови и каталазы и восстановленного глутатиона в эритроцитах. Комплексная терапия проявила высокую фармакотерапевтическую эффективность, это способствовало быстрому и полному восстановлению структуры и функции семенников у быков: увеличился диаметр извитых канальцев и площадь интерстициальной ткани, повысилось количество клеток Лейдига, увеличилась площадь клеток и их ядер; повысилось ядерно-цитоплазматическое соотношение. Прогноз восстановления репродуктивной функции быков проводили с использованием компьютерной программы.

**Ключевые слова:** бык, тестодистрофия, терапия, «Карафанд+OV», семенник, гистоструктура, извитые канальцы, клетки Лейдига, витамин А, прооксидантно-антиоксидантная система.

UDC 636.22/.28.09:612.015.3:616-084/.085

**V. Koshevoy, S. Naumenko**

*Kharkiv State Zooveterinary Academy, c. Kharkiv*

#### **TESTODYSTROPHY OF BULLS: METHODS OF TREATMENT AND PREVENTION**

*Developed therapies bulls with testodystrophy and determine their pharmacological efficacy: the effect of the drug «Karafand+OV» on the structural and functional condition of gonads in rabbits and bulls and changes postotsitogram. Method of treatment involves oral administration of the drug «Karafand+OV», which contains carotenoids, phytoandrogens and gadolinium orthovanadate nanoparticles activated by europium. After administration of the drug increased significantly the concentration of carotene, increased concentration of vitamin A; positive changes were found in the dynamics of prooxidant-antioxidant status: decreased concentration of MDA in serum and red blood cells, significantly increased the concentration of catalase and SOD in serum and catalase and reduced glutathione in red blood cells. Complex therapy showed high efficiency pharmacotherapy, it contributed to the rapid and complete recovery of the structure and function of the testes in bulls: increased diameter of the convoluted tubules and interstitial tissue area, increase the number of Leydig cells, increased cell area and their nuclei, increased nuclear-cytoplasmic ratio. Restoration of reproductive function prediction bulls were performed using the computer program.*

**Key words:** bull, testodystrophy, treatment, «Karafand+OV», testes, histostructure, convoluted tubules, Leydig cells, vitamin A, prooxidant-antioxidant system.

**Вступ.** Сучасна ветеринарна медицина, особливо практична, потребує своєчасного виявлення патологічних процесів у репродуктивних органах самців та досконалих методів терапії і профілактики андрологічних захворювань. Адже діагностика патології на ранніх стадіях розвитку та ефективна терапія забезпечують збереження репродуктивної здатності плідників [1–3].

З досліджень відомо, що під дією різноманітних патогенів, як екзо- так і ендогенного походження, у сім'яниках бугаїв розвиваються патологічні зміни, що

призводять до зниження відтворної здатності і тривалості їх племінного використання (Березовський А. В., 1982; Каменська І. В., Сірацький Й. З., 2009).

При дефіцитних станах в організмі самців (каротинова та А-вітамінна недостатність), порушеннях у прооксидантно-антиоксидантній системі можливе виникнення патологічних процесів дистрофічного характеру, особливо у функціональній тканині сім'яників, тобто тестодистрофія [4–6].

**Матеріали і методи.** Дослідження проведені на статевозрілих кролях (n=10) і бугаях (n=10), що належали ННЦ Харківської ДЗВА, Інституту тваринництва НААН та деяким господарствам Харківської області.

Робота виконана у лабораторіях кафедри акушерства Харківської ДЗВА, відділу нанокристалічних матеріалів Інституту скінтіляційних матеріалів НАН України, у Центральній науково-дослідній лабораторії Національного фармацевтичного університету.

Розроблена нами методика діагностики тестодистрофії включала клініко-андрологічне, біохімічне (вміст білка, каротину, вітаміну А, визначення динаміки ПОЛ-АОЗ), термографічне та ультрасонографічне дослідження, з виведенням постостіограм і використанням комп'ютерних програм.

Дослідження проведені за схемою (табл. 1).

Таблиця 1

Схема досліду

Показники		Кролі		+/-	%	Бугаї		+/-	%	
		До введення (n=5)	Після введення (n=5)			До введення (n=5)	Після введення (n=5)			
Вітаміни	Каротин, мкмоль/л	х	х	х	х	0,6±0,032*	2,4±0,1*	+1,8	300	
	Вітамін А	22,3±0,3479 мкг/г печінки	54,9±0,3398 мкг/г печінки	+32,6	146,2	0,26±0,011* мкмоль/л	0,8±0,0229* мкмоль/л	+0,54	207,7	
Білки, г/л	Загальний білок	69±0,7071**	72±0,7071**	+3	4,3	71,8±0,492*	75,2±0,1969*	+3,4	4,7	
	Альбуміни	49,7±0,2887*	46,5±0,168*	-3,2	6,4	32,6±0,01*	26,3±0,2491*	-6,3	19,3	
	Сумарні глобуліни	19,3±0,1155	25,5±0,1574*	+6,2	32,1	39,2±0,026*	47,1±0,33*	+7,9	20,2	
	Фракції	α1	4,4±0,029	6,5±0,058	+2,1	47,7	3,8±0,121	2,7±0,081	-1,1	28,9
		α2	0,029	0,058			6,2±0,058	6,5±0,156	+0,3	4,8
		β	4,8±0,069	6,9±0,231	+2,1	43,8	11,3±0,115	14,4±0,191	+3,1	27,4
		γ	10,2±0,577	12,1±0,404	+1,9	18,6	17,9±0,017	23,9±0,017	+6	33,5
	Кальцій, мкмоль/л	8,5±0,071*	9±0,033*	+0,5	5,9	3,5±0,012**	3,6±0,0196**	+0,1	2,9	
	Фосфор, мкмоль/л	2,9±0,12	2,4±0,1949	-0,5	17,2	2,2±0,01*	2,1±0,0093*	-0,1	4,6	
Вміст в еритроцитах	Малоновий діальдегід, мкМ/л	41,9±1,859*	32,9±0,9624*	-9	21,5	45,2±0,431*	36,9±0,4328*	-8,3	18,4	
	Каталаза, мкМ/Н <sub>2</sub> О <sub>2</sub> /л-хв	16,4±0,3161	29,7±0,1288	+13,3	81,1	14,4±0,421*	27,4±0,3625*	+13	90,3	

Продовж. табл. 1

	Відновлений глутатіон, мкМ/л	3,3±0,028*	3,9±0,0527*	+0,6	18,2	3,3±0,01*	3,8±0,0254*	+0,5	15,2
Вміст в сироватці крові	Малоновий діальдегід, мкМ/л	0,67±0,019*	0,26±0,0161*	-0,41	61,2	0,95±0,024*	0,26±0,0189*	-0,69	72,6
	Каталаза, мкМ/Н <sub>2</sub> О <sub>2</sub> /л-хв	32,1±1,9426*	59,9±0,1125*	+27,8	86,6	26,9±0,559	49,4±0,1442	+22,5	83,6
	СОД, умовн. ОД/мгНб	x	x	x	x	6,2±0,133	10±0,025	+3,8	61,3

Примітка: різниця статистично вірогідна порівняно до максимальної величини значення – \*  $P \leq 0,001$ ; \*\*  $P \leq 0,017$ .

**Результати дослідження.** Нами визначена фармакотерапевтична ефективність препарату «Карафанд+OV» (ТУ У 24.4-1452420732-005:2015). Препарат вводили перорально, у дозі 0,5 мл на кроля та 3,0 мл на бугая, один раз на добу протягом 5–7 діб.

Таблиця 2

**Вплив препарату «Карафанд+OV» на структуру і функцію сім'яників у кролів і бугаїв**

Показники	Кролі		+/-	%	Бугаї		+/-	%
	До введення (n=5)	Після введення (n=5)			До введення (n=5)	Після введення (n=5)		
Діаметр звивистих сім'яних каналців, мкм	108,4±0,204	148,8±0,3633	+40,4	37,3	143,4±0,24	197,4±0,7426	+54	37,7
Площа інтерстиціальної тканини, %	2,2±0,0927*	5,1±0,103*	+2,9	131,8	6,8±0,1158	14,8±0,086	+8	117,6
Клітини Лейдіга Кількість**	3,4±0,0188*	5,3±0,1208*	+1,9	55,9	8,7±0,1223*	13,8±0,173*	+5,1	58,6
Площа, мкм <sup>2</sup>	Клітини	31,3±0,7163*	+8,5	27,2	42,6±0,57*	51,7±0,1848*	+9,1	21,4
	Ядра	6,4±0,3082*	10,3±0,1665*	+3,9	60,9	7,9±0,4598*	12,5±0,1872*	+4,6
Ядерно-цитоплазматичне співвідношення	0,20	0,26	+0,06	30	0,19	0,24	+0,05	26,3
Вміст зрілих, функціонально активних клітин Лейдіга, %	38,6±0,1853	50,7±0,1936	+12,1	31,3	45,2±0,2272*	59,2±0,9837*	+14	30,9

Примітка: різниця статистично вірогідна порівняно до максимальної величини значення – \*  $P \leq 0,001$ ; \*\* – у полі зору сітки окуляру x100.

Препарат виявився досить ефективним. Після його введення значно зросла концентрація каротину у бугаїв (на 300 %), збільшилася концентрація вітаміну А (у

кролів – на 146,2 %, у бугаїв – на 207,7 %); позитивні зміни виявлені у динаміці прооксидантно-антиоксидантного статусу: знизилася концентрація МДА у сироватці крові і еритроцитах (у кролів – на 61,2 % і 21,5 %, у бугаїв – на 72,6 % і 18,4 % відповідно), значно зросла концентрація каталази в сироватці крові і еритроцитах у кролів (на 86,6 % і 81,1 % відповідно), каталази і СОД у сироватці крові бугаїв – на 83,6 % і 61,3 % відповідно та каталази і відновленого глутатіону в еритроцитах бугаїв – на 90,3% і 15,2 % відповідно.

Крім того, відмічено позитивний вплив препарату на структуру і функцію сім'яників (табл. 2): збільшився діаметр звивистих каналців (у кролів – на 37,3 %, у бугаїв – на 37,7 %) і площа інтерстиціальної тканини (у кролів – на 131,8 %, у бугаїв – на 117,6 %); підвищилася кількість клітин Лейдіга (у кролів – на 55,9 %, у бугаїв – на 58,6 %), збільшилася площа клітин (у кролів – на 27,2 %, у бугаїв – на 21,4 %) та їх ядер (у кролів – на 60,9 %, у бугаїв – на 58,2 %); підвищилося ядерно-цитоплазматичне співвідношення (у кролів – на 30 %, у бугаїв – на 26,3 %).

Характерними виявилися зміни постоцитограм бугаїв (табл. 3), так після введення препарату зменшилася кількість епітеліоцитів і лейкоцитів (на 31,3 %), зменшилася кількість мікроорганізмів (на 28,6 %); при люмінесцентному дослідженні виявлено позитивну динаміку зменшення кількості дистрофічних клітин, з жовто-червоним забарвленням (на 57,1 %) і значне збільшення кількості нормальних, з зеленим забарвленням, клітин (на 133,4 %). Співвідношення епітеліоцитів і лейкоцитів було приблизно однаковим, проте змінилося співвідношення епітеліоцитів із нормальною структурою до дистрофічних.

Таблиця 3

**Зміни показників постоцитограм у бугаїв під дією препарату «Карафанд+ОV»**

Загальна характеристика мазка		До введення (n=5)	Після введення (n=5)	+/-	%
Світлооптична мікроскопія	Кількість епітеліоцитів та лейкоцитів*	16±0,32**	11±1**	-5	31,3
	Кількість мікроорганізмів*	28±0,55***	20±1,6125***	-8	28,6
	Співвідношення кількості епітеліоцитів та лейкоцитів	1:1	1:1	x	x
	Співвідношення кількості епітеліоцитів із нормальною структурою та дистрофією	1:3	2:1	x	x
Люмінесцентна мікроскопія	Клітини з зеленим забарвленням	3±0,32**	7±0,0808**	+4	133,4
	Клітини з жовто-червоним забарвленням	7±0,71**	3±0,558**	-4	57,1
	Співвідношення клітин	1:2,3	2,3:1	x	x

Примітка: \* – у квадраті сітки окуляра; різниця статистично вірогідна порівняно до максимальної величини значення – \*\*  $P \leq 0,001$ ; \*\*\*  $P \leq 0,002$ ; об'єktiv – 100.

Виявлено збільшення вмісту зрілих, функціонально активних клітин Лейдіга (у кролів – на 31,3%, у бугаїв – на 30,9%) (рис. 1, 2).

Для прогнозування відновлення репродуктивної функції у бугаїв нами розроблена комп'ютерна програма. Її алгоритм наведений нижче (табл. 4).

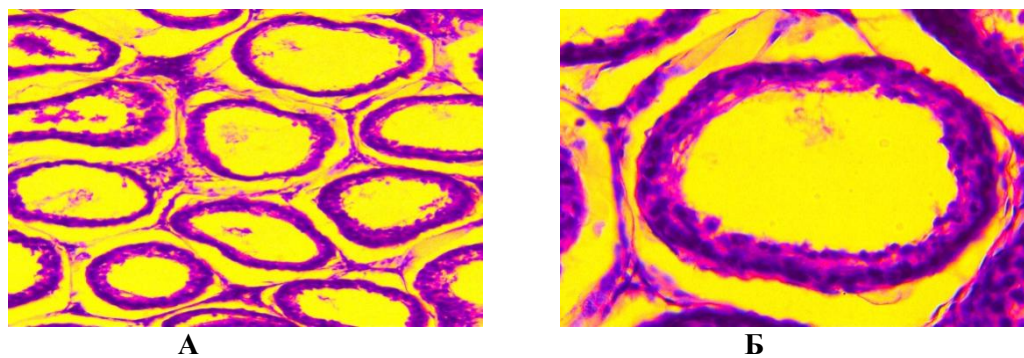


Рис. 1. Гістоструктура сім'яників бугая (фарбування гематоксилін-еозин) до введення препарату: А – x100, Б – x400

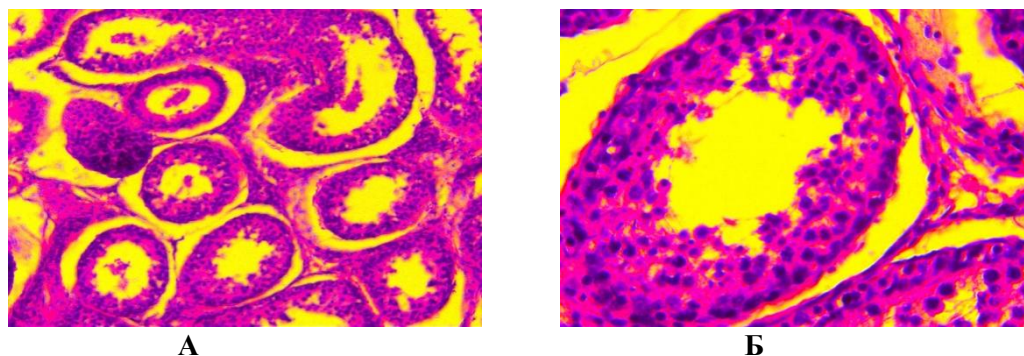


Рис. 2. Гістоструктура сім'яників бугая (фарбування гематоксилін-еозин) після введення препарату: А – x100, Б – x400

Таблиця 4

Комп'ютерна програма прогнозу відновлення репродуктивної функції у бугаїв

Назва дослідження	Показники		Бали
Клінічне дослідження	- загальний стан тварини	нормальний	1
		пригнічений	0
	- апетит	нормальний	1
		знижений	0
	- температура тіла	нормальна	1
		підвищена	0
	- пульс	нормальний	1
		прискорений	0
	- дихання	нормальне	1
		прискорене	0
	- функціонування органів і систем організму	нормальне	1
		з відхиленнями	0
	- показники гомеостазу	в межах норми	3
дефіцитний стан		0	
- стан прооксидантно-антиоксидантної системи	в межах норми	3	
	підвищена концентрація ВРО та зниження показників АОЗ	0	

Андрологічна диспансеризація	- загальна характеристика статевих органів:	відсутні	2	
	- морфологічні ушкодження	присутні	0	
	- сім'яники:	нормальні	2	
	- розміри	збільшені – зменшені	0	
	- симетрія	нормальна	2	
		асиметрична	0	
	- консистенція	нормальна	2	
		щільна – тістувата	0	
	- больова реакція	відсутня	2	
		присутня	0	
	- макроскопічна характеристика сперми:	специфічний, невластиві запахи відсутні	2	
	- запах	з відхиленнями	0	
	- колір	відповідає нормативам	2	
		з домішками	0	
	- консистенція	відповідає нормативам	2	
		не відповідає	0	
	- об'єм еякуляту	відповідає нормативам	4	
		низький	0	
	- мікроскопічна характеристика сперми:	відповідає нормативам	6	
	- рухливість	не відповідає	0	
- концентрація	відповідає нормативам	6		
	не відповідає	0		
- кількість аномальних спермій	відповідає нормативам	6		
	не відповідає	0		
- статеві рефлекси	повноцінні	4		
	загальмовані	0		
Термографічне дослідження	- тип термограми	I	3	
		II	4	
		III	6	
		IV	4	
		V	3	
		VI	0	
Ультрасонографічне дослідження	- тип сонограми	I	6	
		II	4	
		III	3	
		IV	0	
Цитологічне дослідження	- загальна кількість клітин	незначна	6	
		підвищена	0	
	- кількість епітеліоцитів	незначна	6	
		підвищена	0	
	- кількість лейкоцитів	незначна	4	
		підвищена	0	
	- дистрофія епітеліоцитів	незначна	6	
		підвищена	0	
- люмінесценція епітеліоцитів	синьо-зелене забарвлення	6		
	жовто-червоне забарвлення	0		
Низька відновлення функції	ймовірність репродуктивної функції	<80-100> балів	Висока відновлення функції	ймовірність репродуктивної функції

**Висновки.**

Програма терапії кролів і бугаїв із тестодистрофією виявилася досить ефективною. Препарат «Карафанд+OV» реабілітує структуру та активізує функцію сім'яників, що в цілому нормалізує репродуктивну здатність самців. Програма може з успіхом використовуватись у практичній ветеринарній медицині.

**Література**

1. Башенко М. І., Надточій В. М. Відтворна здатність бугаїв-плідників різних порід / М. І. Башенко, В. М. Надточій // Збірник наук. пр. Луганського НАУ. – Луганськ, 2006. – Вип. 69 (92). – С. 84–87.
2. Целищев Л. И. Практическая ветеринарная андрология. – М., Колосс, 1982. – 176 с.
3. Медведев Г. Ф. Зависимость плодовитости быков-производителей от морфологического развития их половых желез / Г. Ф. Медведев, С. О. Турчанов // Весці Акадэміі аграрных навук Рэспублікі Беларусь. – 1999. – № 2. – С. 68–72.
4. Сирацкий И. З. Физиолого-генетические основы выращивания быков-производителей / И. З. Сирацкий. – К.: УкрИНТЭИ, 1992. – 152 с.
5. Відтворення сільськогосподарських тварин: навчальний посібник // Г. Г. Харуга, М. В. Вельбівець, С. С. Волков та ін. – Біла Церква, 2011. – 328 с.
6. Способ профилактики и терапии андрологических болезней у быков-производителей: пат. РФ: А61Р15/00 / Б. Н. Гомбоев, И. Н. Зюбин, Р. З. Сиразиев, Е. В. Матюхина. – № 2479314; заявл. 25.10.2010; опубл. 20.04.2013.

*Стаття надійшла до редакції 4.05.2015*

УДК 619.9:636.8

**Лісова В. В.**, к.вет.н., **Есипенко Г.**, студентка магістратури ©

*Національний університет біоресурсів і природокористування України, м. Київ*

**ПАТОЛОГОАНАТОМІЧНІ ЗМІНИ В КОТІВ ЗА ПАНЛЕЙКОПЕНІЇ**

*Представлено результати вивчення патологоанатомічних змін в котів за панлейкопенії. При проведенні патологоанатомічного дослідження найбільш виразні зміни реєстрували в тонкому відділі кишечника і лімфоїдних органах, що зумовлено розмноженням тут збудника інфекції.*

*Специфічними макроскопічними ознаками за парвовірусної інфекції котів можна вважати яскраво виражену запальну гіперемію серозних оболонок і потовщення стінки порожньої і клубової кишок тонкого відділу кишечника як результат геморагічного єюно-ілеїту, а також в кошенят і молодих тварин, набряклий, з крапковими крововиливами тимус. У лімфоїдних органах, таких як мезентеріальні лімфатичні вузли, лімфоїдні утворення слизової оболонки кишечника, спостерігали різного ступеня ознаки гіперплазії, ексудативного запалення й порушення кровообігу. Також неспецифічними, але постійними клініко-морфологічними ознаками хвороби є діарея і дегідратація.*

*Загибель котів за панлейкопенії настає внаслідок геморагічного ентериту, а безпосередньою причиною смерті, як правило є рефлекторна зупинка дихання в результаті набряку легень на тлі венозного застою в малому колі кровообігу.*

**Ключові слова:** *коти, панлейкопенія, патологоанатомічний розтин, макроскопічні зміни, діарея, зневоднення, геморагічний ентерит, лімфоїдні органи, посмертна діагностика.*