

Клиническая эффективность комплексного использования двух лекарственных форм рекомбинантного интерферона α -2b в терапии инфекционного мононуклеоза у детей

Г. П. МАРТЫНОВА, Л. А. ИККЕС, Я. А. БОГВИЛЕНЕ

ФГБОУ ВО Красноярский государственный медицинский университет

lar papers at core.ac.uk

Цель. Обосновать необходимость включения двух лекарственных форм рекомбинантного интерферона α -2b в комплексе с высокоактивными антиоксидантами витаминами Е и С (ВИФЕРОН®) в виде ректальных суппозитория и геля для наружного применения в терапии инфекционного мононуклеоза у детей.

Проведено клинико-лабораторное обследование 115 детей с инфекционным мононуклеозом в возрасте от 3 до 11 лет. В зависимости от проводимой терапии больные были разделены на три группы: I основную группу составили 50 детей, получавшие в острый период заболевания комбинированную терапию рекомбинантным интерфероном α -2b (рИФН- α -2b, ВИФЕРОН®) в виде ректальных суппозитория и геля для наружного применения. В терапии II основной группы пациентов (35 человек) использовался только рИФН- α -2b в виде ректальных суппозитория. Группой сравнения (III) явились 30 человек, получавших в острый период заболевания только патогенетическую и симптоматическую терапию.

Комбинированная терапия рекомбинантным интерфероном α -2b в комплексе с высокоактивными антиоксидантами витаминами Е и С (ВИФЕРОН®) в виде ректальных суппозитория и геля для наружного применения способствовала более быстрому купированию основных клинико-лабораторных проявлений заболевания и достоверному сокращению сроков пребывания в условиях стационара не только с группой сравнения, но и пациентами, получавшими монотерапию рекомбинантным интерфероном α -2b (ВИФЕРОН®) в виде ректальных суппозитория.

Комбинированная схема использования препаратов рекомбинантного интерферона α -2b (ВИФЕРОН®) в виде ректальных суппозитория и геля для наружного применения может быть рекомендована для лечения инфекционного мононуклеоза у детей.

Ключевые слова: герпесвирусы, вирус Эпштейна-Барр, дети, инфекционный мононуклеоз, интерферон- α -2b, цитомегаловирус

Clinical efficacy of the combined use of two medicinal forms of recombinant interferon α -2b in the treatment of infectious mononucleosis in children

G. P. Martynova, L. A. Ikkes, Ya. A. Bogvilene

Krasnoyarsk State Medical University named after Professor V.F. Voino-Yasenetsky of the Ministry of Health of the Russian Federation

Justify the need to include two medicinal forms of recombinant interferon α -2b in combination with highly active antioxidants vitamins E and C (VIFERON®) in the form of rectal suppositories and gel for external use in the treatment of infectious mononucleosis in children.

A clinical and laboratory examination of 115 children with infectious mononucleosis aged 3 to 11 years was carried out. Depending on the treatment, the patients were divided into three groups: the first group consisted of 50 children who received combination therapy with recombinant interferon α -2b (rIFN- α -2b, VIFERON®) in the acute period of the disease in the form of rectal suppositories and a gel for external use. The second group of children (35 people) received only rIFN- α -2b in the acute period of the disease in the form of rectal suppositories. The comparison group (III) was 30 people who received only pathogenetic and symptomatic therapy in the acute period of the disease.

Combined therapy with recombinant interferon α -2b in combination with highly active antioxidants, vitamins E and C (VIFERON®), as rectal suppositories and gel for external use, significantly improved the clinical and laboratory manifestations of the disease and shortened the duration of stay in a hospital not only with group of comparison, but also with patients of group II who received recombinant interferon α -2b (VIFERON®) only in the form of rectal suppositories.

The conclusion. The combined use of recombinant interferon α -2b (VIFERON®) in the form of rectal suppositories and gel for external use may be recommended for the treatment of infectious mononucleosis in children.

Keywords: herpes viruses, Epstein-Barr virus, children, infectious mononucleosis, interferon- α -2b, cytomegalovirus

Для цитирования: Г. П. Мартынова, Л. А. Иккес, Я. А. Богвилене. Клиническая эффективность комплексного использования двух лекарственных форм рекомбинантного интерферона α -2b в терапии инфекционного мононуклеоза у детей. Детские инфекции. 2019; 18(1):42-47 <https://doi.org/10.22627/2072-8107-2019-18-1-42-47>

For citation: G. P. Martynova, L. A. Ikkes, Ya. A. Bogvilene. Clinical efficacy of the combined use of two medicinal forms of recombinant interferon α -2b in the treatment of infectious mononucleosis in children. Detskie Infektsii=Children's Infections. 2019; 18(1):42-47 <https://doi.org/10.22627/2072-8107-2019-18-1-42-47>

Контактная информация: Мартынова Галина Петровна, д.м.н., профессор, заведующая кафедрой детских инфекционных болезней с курсом ПО ФГБОУ ВО «Красноярский государственный медицинский университет им. проф. В.Ф. Войно-Ясенецкого» МЗ РФ

Martynova Galina, MD, professor, head of the Department of Children's infectious diseases, Krasnoyarsk State Medical University after prof. V.F. Voino-Yasenetsky of the Ministry of Health of the Russian Federation, Krasnoyarsk, doc-martynova@yandex.ru, <https://orcid.org/0000-0002-2014-0698>

Вирусные инфекции на современном этапе составляют 80—90% в структуре инфекционной и паразитарной патологии у детей различного возраста [1, 2]. В последние десятилетия заметно выросла роль герпесвирусных инфекций, среди которых большой удельный вес занимает инфекционный мононуклеоз (ИМ) — полиэтиологическое заболевание, вызываемое лимфотропны-

ми агентами, в основном вирусами герпеса [1, 3, 4, 5]. Это обусловлено не только улучшением диагностики, но и истинным ростом заболеваемости [5, 6, 7]. В связи с широким распространением и многообразием клинических форм ИМ, на современном этапе сохраняет актуальность проблема совершенствования терапии данного заболевания [3, 4, 5].

Герпесвирусы (ГВ) оказывают первичное повреждающее действие на слизистую оболочку верхних дыхательных путей, поражая в том числе лимфоидную ткань небных миндалин. Хорошо известно, что ГВ, вызывая воспаление и снижая местный иммунитет слизистой, способствуют формированию идеальных условий для присоединения бактериальных патогенов. Повреждение слизистой оболочки (СО) сопровождается колонизацией бактерий (чаще β -гемолитического стрептококка группы А, золотистого стафилококка, гемофильной палочки), образованием вирусно-бактериальных ассоциаций и нарушением иммунитета [1, 6–9].

При бактериальной суперинфекции, возникающей на фоне ИМ, выражена супрессия Т-клеточного звена иммунитета, развивается фагоцитарная недостаточность, нарушается интерферогенез, что является основанием включения в комплексную терапию больных препаратов рекомбинантного интерферона α -2b [8]. Результаты исследований свидетельствуют о высокой эффективности местного применения препаратов интерферона, позволяющих добиться активации мукоцилиарных факторов защиты СО, а также усиливающих цитотоксичность фагоцитов СО, повышающих синтез секреторного иммуноглобулина А (sIgA) и воздействующих на возбудителей в месте входных ворот инфекции [10, 11–14]. При этом отсутствует непосредственное воздействие на иммунную систему, что в свою очередь исключает риск аутоиммунного действия [8, 10, 12].

Альфа-токоферола ацетат (вит. Е) — антиоксидант, входящий в состав лекарственных форм рекомбинантного интерферона α -2b, способствует увеличению специфической противовирусной активности рекомбинантного интерферона α -2b, усилению его иммуномодулирующих свойств (стимуляция фагоцитарной функции нейтрофилов в очагах поражения). Лимонная и бензойная кислоты обладают противовоспалительными, мембраностабилизирующими, регенерирующими свойствами [10].

Таким образом, **целью нашего исследования** явилось обоснование необходимости включения двух лекарственных форм рекомбинантного интерферона α -2b (ВИФЕРОН®, VIFERON®, производство ООО «Ферон», Москва, Россия) в комплексе с высокоактивными антиоксидантами витаминами Е и С в виде ректальных суппозитория и геля для наружного применения в терапии ИМ у детей.

Материалы и методы исследования

Под нашим наблюдением находилось 115 детей в возрасте от 3 до 11 лет, госпитализированных в инфекционное отделение КГБУЗ «Красноярская межрайонная детская клиническая больница №1» г. Красноярск с диагнозом «Инфекционный мононуклеоз» за период с 01.10.2017 года по 01.04.2018 г.

В зависимости от проводимой терапии больные были разделены на три группы: I группу (основная 1) состави-

ли 50 детей, получающих комбинированную схему лечения препаратами рИФН- α -2b ВИФЕРОН® суппозитории ректальные (с 3 до 6 лет в дозе 500 тыс МЕ, с 7 до 11 лет — по 1 млн МЕ, два раза в день, через 12 часов, курсом на 10 дней) и геля для наружного применения, который наносился на слизистые оболочки миндалин и носовых ходов 2 раза в день 10 дней. Во II группу (основная 2) вошли 35 детей, в комплексную терапию которых был включен рИФН- α -2b ВИФЕРОН® только в виде ректальных суппозитория. Дети III группы (сравнения, 30 человек) получали только базисную терапию (патогенетическую, симптоматическую), назначаемую также пациентам первых двух групп. Группы наблюдения формировались методом случайной выборки по мере поступления больных в стационар и были сопоставимы по возрасту, срокам развития заболевания и форме тяжести ИМ. Все пациенты хорошо переносили обе лекарственные формы комбинированного противовирусного и иммуностимулирующего препарата рИФН- α -2b ВИФЕРОН®. Побочных эффектов выявлено не было.

Критериями включения в исследования являлись: пациенты мужского и женского пола в возрасте 3–11 лет с диагнозом — ИМ средней и тяжелой степени тяжести, наличие информированного согласия на участие в клиническом исследовании.

Критериями исключения пациентов из группы исследования явились больные с негладким течением ИМ (тяжелая нейтропения, тромбоцитопения и повышение аминотрансфераз более 5 норм), пациенты в возрасте до 3 лет и старше 11 лет, использование противовирусных и антибактериальных лекарственных средств, или препаратов, обладающих иммуномодулирующим действием в течение последних 14 дней, предшествующих поступлению в стационар, наличие другого инфекционного заболевания, перенесенного в течение последнего месяца перед включением пациента в исследование; а также его отказ от участия.

Этиологическая расшифровка ИМ проводилась методом иммуноферментного анализа (ИФА) с использованием тест-системы «Human» (Германия) с определением в крови маркеров Эпштейна-Барр вирусной инфекции (ВЭБИ) (IgM VCA, IgG EBNA), цитомегаловирусной инфекции (ЦМВИ) (IgM, IgG, авидность), ВПГ-1 (IgM, IgG), ВГЧ — 6 (IgG). Для выявления ДНК ВЭБ, ДНК ЦМВ, ДНК ВГЧ-6 использовали молекулярно-генетическое исследование: метод ПЦР с применением набора реагентов фирмы «ДНК-технологии» (Москва).

При поступлении в стационар всем больным назначалась терапия, включающая в себя постельный режим на период лихорадки, а также в течение двух-трех дней нормальной температуры, диета №15, препараты патогенетической и симптоматической направленности. По показаниям назначалась антибактериальная, дезинтоксикационная и десенсибилизирующая терапия, жаропонижающие средства. Пациенты не по-

лучали дополнительно стимуляторов интерферона и глюкокортикоидов.

Статистическую обработку полученных данных проводили с помощью пакета прикладных программ Statistica 6.0 (StatSoft, Ins., США). Статистическую значимость различий между показателями независимых выборок оценивали по непараметрическому U — критерию Манна — Уитни. Статистическую значимость различий между показателями зависимых выборок оценивали по непараметрическому T — критерию Вилкоксона. Различия считали значимыми при $p < 0,05$.

Результаты и их обсуждение

По возрастной структуре наблюдаемые нами пациенты распределились следующим образом: дети от 3 до 6 лет составили 71,7% (82 чел.), от 7 до 11 лет — 28,3% (33 чел.). Обращает на себя внимание то, что более половины больных с ИМ (87,4% — 100 чел.) имели отягощенный преморбидный фон: частые ОРВИ (32,4%), аллергические заболевания (15,3%), хроническую патологию ЛОР-органов (39,7%) (рис. 1).

Результаты проведенного исследования показали, что клиническая картина ИМ характеризуется рядом постоянных симптомов: лимфопролиферативным синдромом, явлениями тонзиллита, поражением паренхиматозных органов и характерными гематологическими изменениями. У 70,5% (81 чел.) больных регистрировался лейкоцитоз до $15 \times 10^9/\text{л}$, имело место повышение со-

держания лимфоцитов до 65,1 (35,5; 75,0)%, обнаружение атипичных мононуклеаров в развернутом анализе крови от 2 до 64% (табл. 2). В биохимическом анализе крови наблюдались изменения в виде повышения активности печеночно-клеточных ферментов (табл. 3).

Анализ этиологической структуры заболевания показал, что в большинстве случаев у наблюдаемых нами пациентов имела место микст-инфекция: у 39,1% (45 чел.) — сочетание ВЭБИ + ЦМВИ, 19,1% (22 чел.) ЦМВ + ВГЧ-6, ВЭБ + ЦМВ + ВГЧ-6 — 11,3% (13 чел.) (рис. 2).

Учитывая цель нашего исследования, необходимо более подробно описать изменения в слизистой оболочке верхних дыхательных путей, в том числе поражение лимфоидной ткани небных миндалин.

Одним из ранних симптомов заболевания являлось затруднение носового дыхания, обусловленное гипертрофией лимфоидной ткани носоглотки, выявленное у 88,7% (102 чел.) наблюдаемых нами больных.

Кроме того, наиболее ранним и постоянным симптомом ИМ является поражение ротоглотки, характеризующееся гиперемией различной интенсивности различного характера, охватывающей передние дужки, миндалины, малый язычок и заднюю стенку глотки. У $81,2 \pm 3,2\%$ (93 чел.) пациентов вышеуказанные изменения сочетались с зернистостью передних дужек, мягкого неба и бугристостью задней стенки глотки, гипертрофией небных миндалин до II, и даже III степени. Однако уже через несколько дней от начала болезни у больных регистрировались явления тонзиллита. Характер тонзиллита был различным. У 80,9% больных (93 чел.) был диагностирован лакунарный тонзиллит, пленчатый тонзиллит — 11,3% (13 чел.), пленчато-некротический имел место у 7,8% (9 чел.) (табл. 1).

При объективном исследовании ротоглотки на задней стенке глотки отмечалась гиперплазия лимфоидных фолликулов с формированием гранулезного фарингита. В ряде случаев, при осмотре ротоглотки, удавалось выявить слизисто-гнойные выделения, стекающие по задней стенке глотки со слизистой оболочки задней носовой раковины и входа в носоглотку. Развитие заднего ринита было одним из характерных симптомов ИМ в первые дни от начала заболевания. Только к 5–7 дню болезни появлялись слизисто-гнойные выделения из носа.

Характер наложений на миндалинах при ИМ был различным. Наблюдались наложения желтовато-белого или грязно-серого цвета, в виде отворчков, полосок, зачастую они сплошь покрывали ткань миндалин. Наиболее часто (80,9% — 93 чел.) наложения были рыхлыми, шероховатыми и легко снимались шпателем. Однако у 20,9% больных мы регистрировали тяжелые пленчатые тонзиллиты, при которых налеты были плотными, с трудом снимались при помощи шпателя (табл. 1).

Острый тонзиллит при ИМ является результатом вирусно-микробного процесса при ведущей роли вирусов. Герпесвирусы обладают тропизмом к клеткам эпителия носо- и ротоглотки, приводят к снижению местной

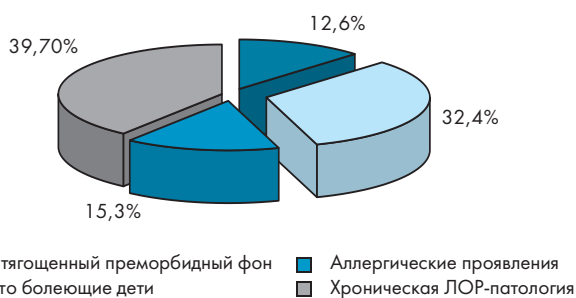


Рисунок 1. Характеристика преморбидного фона наблюдаемых больных ИМ

Figure 1. Characteristics of premorbid background of patients with infectious mononucleosis observed

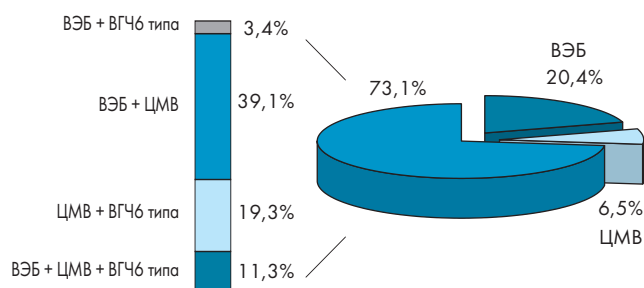


Рисунок 2. Этиологическая структура ИМ

Figure 2. The etiological structure of infectious mononucleosis

Таблица 1. Выраженность клинических симптомов в зависимости от степени тяжести ИМ
Table 1. The severity of clinical symptoms, depending on the severity of infectious mononucleosis

Клинические симптомы/Symptoms	Среднетяжелая форма/ Medium form, (n = 81)	Тяжелая форма/ Severe form, (n = 34)
Температура тела, t (°C)	38,2 ± 3,12	39,0 ± 4,03
Тонзиллит/Tonsillitis (%):		
— Лакунарный	75,8 ± 9,6	5,1 ± 2,7
— Пленчатый	2,9 ± 0,08	8,4 ± 3,1
— Пленчато- некротический	—	7,8 ± 2,6
«Храпящее» дыхание/«Snoring» breath (%)	66,08 ± 3,1	88,2 ± 5,3
Генерализованная лимфоденопатия/ Generalized lymphadenopathy (%):		
— до 2,0 см	24,4 ± 2,1	—
— 2,0 — 5,0 см	45,1 ± 4,8	10,5 ± 1,7
— более 5 см	1,02 ± 0,05	18,98 ± 2,4
Гепатомегалия/Hepatomegaly (%): не увеличена	1,7 ± 0,5	—
— до 2,0 см	35,7 ± 5,4	—
— 2,0 — 3,0 см	32,4 ± 3,7	9,3 ± 2,4
— 4,0 — 5,0 см	6,1 ± 2,0	11,3 ± 4,01
— более 5,0 см	—	3,5 ± 1,1
Спленомегалия/Splenomegaly (%): не увеличена	15,3 ± 4,03	3,1 ± 1,2
— до 2,0 см	49,3 ± 11,5	8,1 ± 1,9
— 2,0 — 3,0 см	5,7 ± 2,04	6,5 ± 3,0
— 4,0 — 5,0 см	1,7 ± 0,07	9,5 ± 3,7
— более 5,0 см	—	0,9 ± 0,001

Таблица 2. Показатели анализа периферической крови у больных инфекционным мононуклеозом в динамике заболевания
Table 2. Blood tests in patients with infectious mononucleosis over time

Показатели/Indicators	Группы	n	M ± σ (при поступлении)	M ± σ (в динамике)	p по критерию Краскела-Уоллиса
Leukocytes (10 ⁹ /л)	I	50	14,02 ± 4,58	8,02 ± 2,4	p < 0,05
	II	35	11,85 ± 2,8	10,25 ± 2,17	
	III	30	12,93 ± 5,56	13,96 ± 2,02	
Segmental neutrophils (%)	I	50	40,31 ± 19,01	38,04 ± 11,4	p < 0,05
	II	35	37,7 ± 16,02	24,46 ± 6,23	
	III	30	69,3 ± 11,06	27,15 ± 8,17	
Lymphocytes (%)	I	50	39,45 ± 16,01	52,31 ± 10,9	p < 0,05
	II	35	47,61 ± 19,04	67,29 ± 6,79	
	III	30	85,7 ± 10,09	71,62 ± 9,43	
Atypical mononuclear cells (%)	I	50	16,88 ± 9,21	2,07 ± 0,21	p < 0,05
	II	35	13,06 ± 4,51	5,87 ± 1,04	
	III	30	15,01 ± 2,43	13,07 ± 1,43	
ESR (mm/h)	I	50	13,29 ± 8,4	8,93 ± 5,27	p < 0,05
	II	35	9,07 ± 4,01	10,94 ± 2,78	
	III	30	15,06 ± 5,02	16,01 ± 3,47	

p — статистически достоверные различия между показателями у пациентов I, II и III групп

иммунологической реактивности миндалин, участвующих в выработке антител. В результате развивается дисбиоз ротоглотки, выражающийся в подавлении собст-

венной микрофлоры, активации грибковой флоры и патологической колонизации слизистой ротовой полости золотистым стафилококком, β-гемолитическим и эпи-

Таблица 3. Показатели биохимического анализа крови у больных инфекционным мононуклеозом в динамике заболевания
Table 3. Indicators of biochemical analysis of blood in patients with infectious mononucleosis in the dynamics

Показатели/Indicators	Группы	n	M \pm σ (при поступлении)	M \pm σ (при выписке)	p по критерию Краскела-Уоллеса
Total bilirubin (ммоль/л)	I II III	50 35 30	8,24 \pm 5,14 9,42 \pm 5,54 8,78 \pm 4,93	8,95 \pm 4,93 9,54 \pm 4,3 10,45 \pm 5,56	$p \geq 0,05$
AST (Ед/л), норма до 48 Ед/л	I II III	50 35 30	76,86 \pm 42,33 81,09 \pm 21,87 57,29 \pm 12,03	46,24 \pm 21,32 58,73 \pm 19,7 71,9 \pm 14,06	$p < 0,05$
ALT (Ед/л), норма до 36 Ед/л	I II III	50 35 30	63,88 \pm 50,08 67,99 \pm 43,84 73,18 \pm 54,52	30,88 \pm 14,78 38,01 \pm 15,04 55,7 \pm 10,09	$p < 0,05$
Тимоловая проба (Ед), норма до 4 Ед	I II III	50 35 30	4,76 \pm 3,31 5,02 \pm 1,49 4,02 \pm 0,97	3,76 \pm 2,94 4,32 \pm 1,52 5,01 \pm 1,6	$p \geq 0,05$

p — статистически достоверные различия между показателями у пациентов I, II и III групп

дермальным стрептококками, гемофильной палочкой, пневмококком и др. [1, 4, 13].

У 36,5% (42 чел.) наблюдаемых нами больных при бактериологическом исследовании мазков из ротоглотки на флору был обнаружен золотистый стафилококк, у 15,7% (18 чел.) — β -гемолитический стрептококк, у 1,7% (2 чел.) — грибы рода *Candida albicans*, у 46,1% (53 чел.) — другие возбудители (цитробактер, синегнойная палочка, гемофильная палочка, пневмококк).

Результаты исследования показали, что комбинация двух лекарственных форм рИФН- α -2b (ВИФЕРОН®) в виде ректальных суппозитория и геля для наружного применения в терапии ИМ у детей способствует более быстрой ликвидации основных клинико-лабораторных проявлений заболевания (нормализации температуры тела, купирование других проявлений интоксикации и катаральных симптомов). Статистически значимым явилось также исчезновение локальных проявлений тонзиллита (боль в горле, увеличение миндалин, их гиперемия и наложения), а также реакции со стороны региональных лимфоузлов. Восстановление носового дыхания у пациентов I и II групп происходило на 4 и 2 дня раньше ($6 \pm 1,5$ и $8 \pm 1,4$ дни соответственно) по сравнению с группой сравнения ($10 \pm 1,8$) ($p < 0,05$).

В целом, продолжительность синдрома острого тонзиллита у пациентов с ИМ, получавших препараты рИФН- α -2b (ВИФЕРОН®) сократилась в 2–4,5 раза. При этом у больных с комбинированной терапией (I группа) длительность ангинозного периода составила $5 \pm 2,2$ дней, во II группе — $7 \pm 1,8$ дней ($p < 0,05$), тогда как у больных III группы (сравнения) явления острого тонзиллита сохранялись достоверно дольше — $9,5 \pm 1,7$ дней ($p < 0,05$).

У детей, получавших рИФН- α -2b (ВИФЕРОН®) ректальные суппозитории в сочетании с наружной формой — гелем, средний койко-день составил — $9,42 \pm 2,09$ дней,

в группе получающих монотерапию (ректальные суппозитории) — $10,94 \pm 1,57$ койко-дней, тогда как длительность пребывания в стационаре больных группы сравнения была достоверно больше и составила $12,61 \pm 2,14$ дней ($p < 0,05$).

При сравнительном анализе гематологических показателей к моменту выписки из стационара у пациентов III группы регистрировались лимфоцитоз, моноцитоз, наличие атипичных мононуклеаров (табл. 2).

Во всех трех группах при исследовании биохимических показателей установлено, что к моменту выписки выявлены статистически значимые отличия активности трансаминаз. У большинства больных I и II групп, имеющих изменения в биохимическом анализе крови, зарегистрирована нормализация содержания фракций билирубина, АЛТ, АСТ, в то время как у больных III группы в ряде случаев этого не произошло (табл. 3).

Исходя из этого, нами было установлено, что у больных I группы, получающих комбинированную терапию препаратами рекомбинантного интерферона α -2b в виде ректальных свечей и геля для наружного применения наблюдалась более быстрая обратная динамика основных клинических симптомов заболевания, а также нормализация лабораторных показателей.

Заключение

Результаты проведенного исследования показали, что клиническая картина ИМ характеризуется рядом постоянных симптомов: лимфопролиферативным синдромом, явлениями тонзиллита, поражением паренхиматозных органов, а также характерными гематологическими изменениями.

Оценка клинической эффективности комбинированной терапии проводилась на основании анализа продолжительности основных симптомов заболевания, частоты и выраженности остаточных явлений, сроков нор-

мализации гематологических и биохимических показателей.

Установлено, что у детей 3–6 и 7–11 лет, получавших комплексную терапию препаратами рекомбинантного интерферона α -2b (ВИФЕРОН®) ректальные суппозитории в сочетании с наружной формой — гелем, отмечен более быстрый регресс основных клинико-лабораторных проявлений ИМ, снижается необходимость назначения антибактериальных препаратов, существенно сокращается время пребывания пациентов в условиях стационара в сравнении с детьми, получавшими монотерапию рекомбинантным интерфероном α -2b (ВИФЕРОН®) только в виде ректальных суппозиторий, а также больными группы сравнения, что несомненно имеет экономическое значение и благотворно влияет на общие показатели здоровья.

Литература/References:

1. Боковой А.Г. Герпесвирусные инфекции у детей и родителей: Учебное пособие для студентов, врачей-педиатров, инфекционистов, иммунологов. М.: Центр стратегической конъюнктуры, 2014:256.
Bokovoj A.G. Herpesvirus infections in children and parents: A manual for students, pediatricians, infectionists, immunologists. M.: Center strategicheskoy konyunktury, 2014: 256. (In Russ.)
2. Гончарова Е.В., Сенюта Н.Б., Смирнова К.В., Щербак Л.Н., Гурцевич В.Э. Вирус Эпштейна-Барр (ВЭБ) в России: инфицированность населения и анализ вариантов гена LMP1 у больных ВЭБ-ассоциированными патологиями и у здоровых лиц. Вопросы вирусологии. 2015. 60(2):11–17.
Goncharova E.V., Senyuta N.B., Smirnova K.V., Sherbak L.N., Gurcevic V.Eh. Epstein-Barr virus (VEB) in Russia: infection of the population and analysis of variants of the LMP1 gene in patients with VEB-associated pathologies and in healthy individuals. *Voprosy Virusologii*. 2015. 60(2):11–17. (In Russ.)
3. Харламова Ф.С., Н.Ю. Егорова, О.В. Шамшева, В.Ф. Учайкин, О.В. Молочкова, Е.В. Новосад, Т.М. Лебедева, Е.В. Симонова. Роль герпесвирусной инфекции IV, V и VI типов в инфекционной и соматической патологии у детей. Педиатрия. 2017. 96(4):42–47.
Kharlamova F.S., N.Yu. Yegorova, O.V. Shamsheva, V.F. Uchaikin, O.V. Molochkova, E.V. Novosad, T.M. Lebedeva, E.V. Simonov. The role of herpes virus IV, V and VI types in infectious and somatic pathology in children. *Pediatriya=Pediatrics*. 2017. 96(4):42–47. (In Russ.) DOI: 10.24110 / 0031-403X-2017-96-4-42-47
4. Андреева А.А., Иккес Л.А. Клинико-гематологическая характеристика инфекционного мононуклеоза, вызванного вирусом Эпштейна-Барр, у детей первого года жизни. Сибирское медицинское обозрение. 2016. 100(1):91–99.
Andreeva A.A., Ikkes L.A. Clinico-hematological characteristics of infectious mononucleosis caused by the Epstein-Barr virus, in children of the first year of life. *Sibirskoe Medicinskoe Obozrenie*. 2016. 100(1):91–99. (In Russ.)
5. Егорова Н.Ю., Молочкова О.В., Гусева Л.Н., Вальц Н.Л., Чусов К.П. Активная герпесвирусная инфекция у детей раннего возраста. Детские инфекции. 2018;17(4):22-28.
Egorova N.Y., Molochkova O.V., Guseva L.N., Waltz N.L., Chusov K.P. Active Herpes Virus Infection in Young Children. *Detskie Infektsii=Children's Infections*. 2018;17(4):22-28. (In Russ.) <https://doi.org/10.22627/2072-8107-2018-17-4-22-28>
6. Тимченко В.Н. Болезни цивилизации (корь, ВЭБ-мононуклеоз) в практике педиатра: Руководство для врачей. Санкт-Петербург: СпецЛит, 2017:527.
Timchenko V.N. Diseases of civilization (measles, VEB mononucleosis) in pediatric practice: A guide for doctors. Sankt-Peterburg: Speclit, 2017:527. (In Russ.)
7. Боковой А.Г. Герпетические инфекции как ведущий фактор формирования вторичных иммунодефицитов в детском возрасте. Эпидемиология и инфекционные болезни. 2007. 6:34–38.
Bokovoj A.G. Herpetic infections as a leading factor in the formation of secondary immunodeficiency in childhood. *Epidemiologiya i Infekcionnye Bolezni*. 2007. 6:34–38. (In Russ.)
8. Левина А.С., Г.Ф. Железникова, В.В. Иванова и др. Эффективность иммунокорректирующей терапии при инфекционном мононуклеозе у детей. Детские инфекции. 2009. 1:60–63.
Levina A.S., G.F. Zheleznikova, V.V. Ivanova et al. The effectiveness of immunocorrective therapy in infectious mononucleosis in children. *Detskie Infektsii=Children's Infections*. 2009. 1:60–63. (In Russ.)
9. Куртасова Л.М., Шакина Н.А., Иккес Л.А. Изменение чувствительности лейкоцитов периферической крови к интерферону α 2 in vitro у детей с инфекционным мононуклеозом, вызванным вирусом Эпштейна-Барр в динамике заболевания. Инфекция и иммунитет. 2017. 7(1):85–90.
Kurtasova L.M., Shakina N.A., Ikkes L.A. Change in the sensitivity of peripheral blood leukocytes to interferon- α 2 in vitro in children with infectious mononucleosis caused by the Epstein-Barr virus in the course of the disease. *Infekciya i Immunitet*. 2017. 7(1):85–90. (In Russ.)
10. Кешишян Е.С., Зенина О.М., Кушнарева М.В. Эффективность местной иммунопрофилактики ОРИ у детей раннего возраста в общесоматических отделениях. Эффективная фармакокинетика. Педиатрия. 2014. 5:50–54.
Keshishyan E.S., Zenina O.M., Kushnareva M.V. Effectiveness of local immunoprophylaxis ORI in young children in general somatic departments. *Effective pharmacokinetics. Pediatrya=Pediatrics*. 2014. 5:50–54. (In Russ.)
11. Ершов Ф.И., Наровлянский А.Н. Использование индукторов интерферона при вирусных инфекциях. Вопросы вирусологии. 2015. 60(2):5–10.
Ershov F.I., Narovlyanskij A.N. Use of interferon inducers for viral infections. *Voprosy Virusologii*. 2015. 60(2):5–10. (In Russ.)
12. Оспельникова Т.П. Роль интерферона при гриппе и генитальном герпесе. Вопросы вирусологии. 2013. 5: 4–10.
Ospel'nikova T.P. The role of interferon in influenza and genital herpes. *Voprosy Virusologii*. 2013. 5: 4–10. (In Russ.)
13. Kikuchi K., Inoue H., Miyazaki Y., Ide F., Kojima M., Kusama K. Epstein-Barr virus (EBV)-associated epithelial and non-epithelial lesions of the oral cavity. *The Japanese dental science review*. 2017. 53(3):95–109.
14. Goswami R., K. H. Shair, E. Gershburg. Molecular diversity of IgG responses to Epstein-Barr virus proteins in asymptomatic Epstein-Barr virus carriers. *The Journal of General Virology*. 2017. 99(9):2343–2350.

Информация о соавторах:

Иккес Любовь Александровна (Lyubov Ikkes), аспирант кафедры детских инфекционных болезней с курсом ПО, Красноярский государственный медицинский университет им. проф. В.Ф. Войно-Ясенецкого, г. Красноярск, Россия, ms.lyuba.gavrilenko.91@mail.ru, <https://orcid.org/0000-0003-9175-1373>

Богвилене Яна Анатольевна (Yana Bogvilene), к.м.н., доцент кафедры детских инфекционных болезней с курсом ПО, Красноярский государственный медицинский университет им. проф. В.Ф. Войно-Ясенецкого, г. Красноярск, Россия, bogvilene@yandex.ru, <https://orcid.org/0000-0003-0383-9939>

Статья поступила 12.12.2018

Конфликт интересов: Авторы подтвердили отсутствие конфликта интересов, финансовой поддержки, о которых необходимо сообщить.

Conflict of interest: The authors confirmed the absence conflict of interest, financial support, which should be reported.