

# Современные аспекты диагностики, лечения и профилактики врожденного токсоплазмоза

М. С. САВЕНКОВА<sup>1,2</sup>, Г. М. БАЛАКИРЕВА<sup>2</sup>, Ю. Л. ИШУТИНА<sup>2</sup>, М. П. ШАЛАТОНИН<sup>3</sup>

<sup>1</sup> Российский национальный исследовательский медицинский университет им. Н.И. Пирогова МЗ РФ,

<sup>2</sup> НПЦ помощи детям им. В.Ф. Войно-Ясенецкого,

<sup>3</sup> Морозовская детская городская клиническая больница ДЗ г. Москвы, РФ

ilar papers at [core.ac.uk](http://core.ac.uk)

Диагностика внутриутробного инфицирования, связанного с *T. gondii*, на сегодняшний день представляет собой задачу с неоднозначным решением для разных специалистов — гинекологов, акушеров, неонатологов, инфекционистов, реаниматологов. Данная проблема относится к междисциплинарной, и согласованное ее решение, диагностика и лечение данного заболевания на ранних этапах позволяют уменьшить риск мертворождений, летальных исходов и тяжелых последствий.

В статье отражены современные литературные данные о клинических особенностях течения токсоплазмоза в зависимости от генотипа токсоплазм, циркулирующих в мире. Особое значение уделено выбору методов пренатальной и постнатальной диагностики токсоплазмоза. Представлены данные последнего обзора (2017 г.) Американской Академии Педиатрии по диагностике, лечению и профилактике врожденного токсоплазмоза. На основании обобщенных литературных материалов выявлены основные клинические проявления токсоплазмоза. Представлены варианты инфицирования плода, развитие врожденного токсоплазмоза. Основными препаратами для лечения токсоплазмоза являются триметоприм + сульфаметоксазол (Бисептол) и спирамицин (Ровамицин).

**Ключевые слова:** врожденный токсоплазмоз, диагностика

**Для цитирования:** Савенкова М.С., Балакирева Г.М., Ишутина Ю.Л., Шалатонин М.П. Современные аспекты диагностики, лечения и профилактики врожденного токсоплазмоза. Детские инфекции. 2017.16(2): 45-49. DOI:10.22627/2072-8107-2017-16-2-45-49

## Modern Aspects of Diagnostics, Treatment and Prevention of Congenital Toxoplasmosis

M. S. Savenkova<sup>1,2</sup>, G. M. Balakireva<sup>2</sup>, Yu. L. Ishutina<sup>2</sup>, M. P. Shalatonin<sup>3</sup>

<sup>1</sup> Russian National Research Medical University after N.I. Pirogov,

<sup>2</sup> Scientific and Practical Center for helping children after V.F. Voyno-Yasenyetsky,

<sup>3</sup> Morozovskaya Children's City Clinical Hospital, Moscow, Russia

Diagnostics of intrauterine infection associated with *T. gondii*, today is a task with an ambiguous solution for different specialists — gynecologists, obstetricians, neonatologists, infectious disease specialists, resuscitators. This problem is interdisciplinary, and its coordinated decision, diagnosis and treatment of this disease at an early stage will reduce the risk of stillbirths, deaths and severe consequences.

The article reflects the current literature data on the clinical features of toxoplasmosis in relation to the genotype of *Toxoplasma*, circulating in the world. Particular importance is given to the selection of methods for prenatal and postnatal diagnosis of toxoplasmosis. The data of the latest review (2017) of the American Academy of Pediatrics on the diagnosis, treatment and prevention of congenital toxoplasmosis are presented. The main clinical manifestations of toxoplasmosis were revealed. Basic preparations for treatment of toxoplasmosis is Trimethoprim + sulfamethoxazole (Biseptol) and spiramycin (Rovamycin).

**Keywords:** congenital toxoplasmosis, diagnostics

**For citation:** Savenkova M.S., Balakireva G.M., Ishutina Yu.L., Shalatonin M.P. Modern aspects of diagnostics, treatment and prevention of congenital toxoplasmosis. Detskie Infekcii=Children's Infections. 2017.16(2): 45-49. DOI:10.22627/2072-8107-2017-16-2-45-49

**Контактная информация:** Савенкова Марина Сергеевна, д.м.н., профессор кафедры клинической функциональной диагностики РНИМУ им. Н.И. Пирогова МЗ РФ, в.н.с. НПЦ помощи детям имени В.Ф. Войно-Ясенецкого; mpsavenkov@mail.ru

Marina S. Savenkova, MD, professor of the Department of Clinical Functional Diagnostics of Russian National Research Medical University after N.I. Pirogov, Moscow, Russia; Mpsavenkov@mail.ru

Балакирева Галина Михайловна (G.M. Balakireva), зав. педиатрическим отделением НПЦ помощи детям имени В.Ф. Войно-Ясенецкого; nbalakireva@rambler.ru

Ишутина Юлия Леонидовна (Yu.L. Ishutina), зав. отд. неонатологии НПЦ помощи детям имени В.Ф. Войно-Ясенецкого; 9265358776@mail.ru

Шалатонин Михаил Петрович (M.P. Shalatonin), врач-патологоанатом Морозовской детской городской клинической больницы ДЗ г. Москвы, mikelpost@list.ru

УДК 616.9:576.8

Токсоплазмоз относится к заболеваниям, которые передаются различными путями. Однако, в случае внутриутробного заражения (в зависимости от сроков беременности), исходы заболевания могут быть разные — от летального до тяжелых форм поражения центральной нервной системы (ЦНС), генерализованных форм, либо функциональных расстройств. Анализ историй болезни, регулярно проводившийся по разбору причин летальных исходов в ГБУЗ «Морозовская детская городская клиническая больница ДЗ г. Москвы» и «Научно-практическом центре специализированной помощи детям имени В.Ф. Войно-Ясенецкого ДЗ г. Москвы» показал, что, к сожалению, наблюдение за бере-

менными женщинами, инфицированными токсоплазмами, проводится недостаточно качественно. В последние годы приходится наблюдать следующую тенденцию: либо обследование беременной женщины на внутриутробные инфекции вообще не проводится, либо врачи (чаще акушеры-гинекологи) уделяют недостаточно внимания порядку обследования, принципам лечения токсоплазмоза и дальнейшего наблюдения. Нельзя также сбрасывать со счетов недостаточную информированность будущих родителей относительно значения текущей острой или персистирующей инфекции, возможности ее генерализации и развития неблагоприятных исходов во время беременности.

**Целью** настоящей работы является анализ последних данных литературы (отечественной и зарубежной) в области изучения вариантов течения и развития внутриутробных форм токсоплазмоза, его исходов и методов лечения.

*Toxoplasma gondii* — возбудитель токсоплазмоза, относится к простейшим, внутриклеточным паразитам. В организме человека может паразитировать в виде пролиферативных форм — эндозитов, в виде псевдоцист и в виде истинных тканевых цист. Кошки являются переносчиками заболевания, в их кишечнике токсоплазмы находятся в виде ооцист, которые выделяются с фекалиями (до 1,5 млрд) во внешнюю среду, сохраняют жизнеспособность и инвазивность в течение 1,5–2 лет. Эндозиты вне организма, во внешней среде сохраняют активность лишь в течение 30 минут. Контакт с промежуточными хозяевами (собаками, сельскохозяйственными животными) не приводит к инфицированию человека. Больной человек не выделяет возбудителя во внешнюю среду, поэтому не представляет опасности для окружающих. К факторам передачи токсоплазмоза следует отнести сырое (или недостаточно обработанное) мясо (баранина, свинина, реже — говядина) и мясные продукты, зараженные цистами токсоплазм, молоко (например, козы), а также плохо вымытую зелень, овощи и фрукты, грязные руки, с находящимися на них ооцистами [1, 2]. Токсоплазмы обладают цитопатогенным действием на клетку, и в местах внедрения образуются воспалительные гранулемы, некрозы.

В последние годы с помощью генотипирования было выявлено 3 основных клоновых линии *T. gondii* (1,2,3) [3, 4]. В Западной Европе преобладает тип 2, в Северной Америке — все 3 клоновых линии, в Южной Америке — 1 и 3-ий штамм. Высказано предположение, что различие в клинической картине в разных частях мира можно объяснить именно разными циркулирующими штаммами. Более тяжелое течение у беременных, преждевременные роды в США, были связаны с типом 2 [5].

Принимая во внимание развитие тяжелых исходов заболевания (глазных и неврологических проявлений), в ряде Европейских стран обследование новорожденных на токсоплазмоз включено в программу неонатального скрининга.

Пути передачи: пероральный или алиментарный (заглатывание ооцист или цист), при этом возникает приобретенная инфекция. Другой путь передачи — трансплацентарный. Инфицирование может также происходить после переливания крови и плазмы от инфицированных токсоплазмозом доноров.

Инкубационный период при токсоплазмозе равен приблизительно двум неделям.

**Приобретенный токсоплазмоз.** В работе Авдеевой М.Г. (2012) описана клиника приобретенного токсоплазмоза у взрослых, которая характеризовалась наличием у 90–100% больных астено-вегетативного синдрома (головная боль, сонливость, слабость), увеличением лимфоузлов в подчелюстной и заднешейной области,

субфебрилитетом, который длится до 1–3 месяцев, а также развитием артралгий, миалгий, снижением памяти, гепатомегалии, нарушением обмена билирубина в 20% случаев [6]. Помимо этих симптомов описаны поражения ЦНС (энцефалит, арахноидит, дизэнцефальный, гипертонический синдромы), миокардит, миозит, увеит (хориоретинит), и кратковременная сыпь. У женщин — аднекситы, вторичное бесплодие.

У беременных женщин (> 90%) после инфицирования *T. gondii* явных признаков болезни не отмечается, чаще клинические проявления напоминают гриппоподобный синдром: слабость, увеличение лимфатических узлов, субфебрильная температура тела [7–10].

Трансплацентарное инфицирование плода может происходить при заражении матери острой формой во время беременности. Частота врожденного токсоплазмоза колеблется от 1 : 1000 до 1 : 10 000 живых новорожденных [2]. Несмотря на то, что токсоплазмоз является довольно распространенным заболеванием, тем не менее, в нынешнюю эпоху заболеваемость первичной инфекцией уменьшилась (1,1 на 1000 беременных женщин) в США по сравнению с 1960 гг. У беременных женщин обычно не наблюдается выраженных клинических симптомов, и в связи с этим заподозрить заболевание они сами не могут. В работе Беляевой Н.М. с соавт. было обследовано 3698 беременных женщин. Из них серопозитивными оказались 44,08%. Антитела к токсоплазм обнаруживались у 40–50% обследованных. Отмечено, что в 0,6% случаев инфицирование *T. gondii* происходило во время беременности. Ложноположительные результаты обнаружены у 8% детей [11].

**Врожденный токсоплазмоз.** Врожденный токсоплазмоз развивается в результате гематогенного пути инфицирования.

Варианты инфицирования плода:

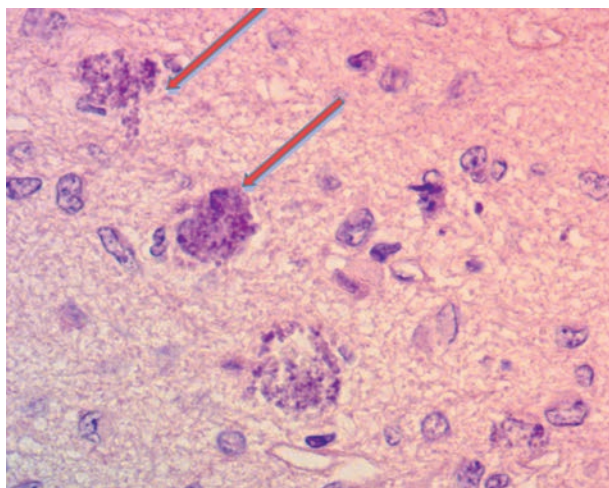
У ранее серонегативной женщины при развитии острой первичной инфекции во время беременности или в пределах трех месяцев до зачатия.

Инфицирование плода может произойти в результате реактивации ранее иммунной женщины с ослабленным иммунитетом.

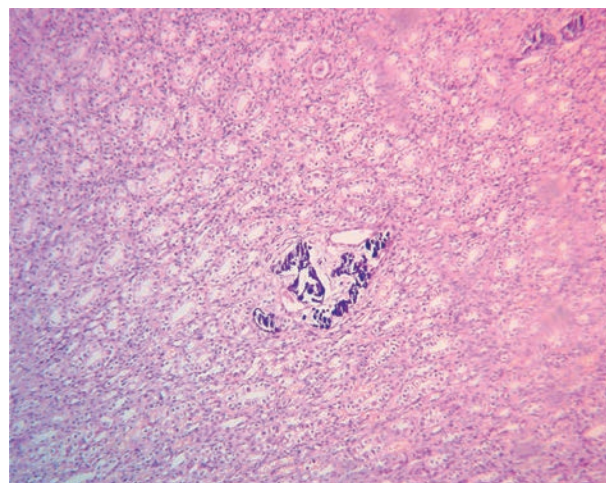
Заболевание у ранее иммунной женщины новым, более вирулентным штаммом (например, в результате употребления полусырого мяса из районов, где преобладают атипичные штаммы).

При инфицировании беременной женщины в первые 8 недель возможна гибель эмбриона, с 9 по 29 неделю беременности возможно прерывание беременности или формирование пороков плода.

В Ставропольском крае за период с 1992 по 2012 год было проведено изучение врожденного токсоплазмоза у 69 детей. Генерализованные формы составили 30,4%, церебральные — 69,6%. У 27,5% детей диагноз врожденного токсоплазмоза был установлен после смерти. Токсоплазмоз характеризовался высокой летальностью (39,1%), преимущественно при поражении ЦНС и небла-



**Рисунок 1.** Цисты токсоплазм в головном мозге (материал Шалатонина М.П.)



**Рисунок 2.** Петрификаты в ткани почки (материал Шалатонина М.П.)

гоприятным неврологическим прогнозом. У выживших детей регистрировались неблагоприятные исходы: гидроцефалия, микроцефалия, ДЦП [12].

Особого внимания заслуживает клиника токсоплазмоза у ВИЧ-инфицированных пациентов: встречается поражение ЦНС в развитии энцефалита, легочной ткани, миокарда, глаз. Церебральный токсоплазмоз развивается при реактивации латентной инвазии.

Патологоанатомические исследования у детей с врожденным токсоплазмозом показали, что патологические изменения могут быть обнаружены во всех органах, однако преимущественно локализуются в головном мозге, сетчатке, хориоидальной оболочке глаз. Очаги некроза и фиброзирование могут выявляться во многих органах, но чаще всего в мышцах, печени, селезенке, сердце, легких. В оболочках головного мозга обнаруживаются очаги некроза, кисты, очаги обызвествления (рис. 1, 2).

При исследовании последа выявляется токсоплазменный плацентит с характерными изменениями — интервиллитом, десквамативными изменениями хориального эпителия, некрозом ворсин, лимфо-плазмоцитарной инфильтрацией децидуальной ткани, мелкоочаговыми обызвествлениями сосудов и стромы ворсин, а также наличием токсоплазменных псевдоцист [12, 13].

**Клиническая картина токсоплазмоза.** Впервые классические симптомы врожденного токсоплазмоза были описаны в виде тетрады Сэбина в 1942 году: хориоретинит, гидроцефалия, внутричерепная кальцификация и судороги [14].

Формы токсоплазмоза: острые и хронические. Токсоплазмоз может проявляться в острой форме, среднетяжелой и тяжелой.

В последней публикации (февраль, 2017) в журнале Американской Академии Педиатрии, представлен обзор по диагностике, лечению и профилактике врожденного токсоплазмоза [15]. Там же, на основании обобщенных

литературных материалов выявлены основные клинические проявления токсоплазмоза:

■ Глазные признаки: амблиопия, катаракта, хориоретинит (двусторонние или односторонние, поражения макулы заднего полюса или периферические поражения; желтовато-белые ватоподобные пятна на глазном дне; хориоретинальные рубцы, хориоретинальный отек, ирит, отслойка задней гиалоидной мембраны, лейкокория, макулярный отек, микрофтальмия, нистагм, некротический ретинит, атрофия зрительного нерва, косоглазие (сходящееся или расходящееся), зрительные нарушения [16—19].

■ Признаки со стороны ЦНС: изменение массы мозга; в спинно-мозговой жидкости повышенное содержание белка, эозинофилия, уменьшение сахара; задержка психомоторного развития; гитотония (или патологический мышечный тонус); внутрочерепные кальцификаты (1—3 мм, расположенные в белом веществе, перивентрикулярных областях, окципитопариетальных и височных, криволинейные полосы в базальных ганглиях); макроцефалия или микроцефалия; обструктивная гидроцефалия, параличи, судороги, спастичность; широкий спектр проявлений от массивной энцефалопатии до небольших неврологических знаков.

■ Дополнительные признаки: анемия, диссеминированное внутрисосудистое свертывание, гепатит, гепатомегалия или гепатоспленомегалия, желтуха, лимфаденопатия, миокардит, пневмонит, преждевременные роды, сыпь (петехиальная, пурпура, макулопапулезная), сепсис (с развитием полиорганной недостаточности, острый респираторный дистресс-синдром); нестабильная температура (гипо- или гипертермия); тромбоцитопения.

■ Признаки фетальной ультразвуковой диагностики: асцит, гибель плода, гидроцефалия, водянка плода, гепатоспленомегалия; кальцификаты — внутримозговые, внутрипеченочные, задержка внутриутробного развития пло-

да; перикардиальный или плевральный выпот; увеличение толщины плаценты.

Все вышеперечисленные признаки встречаются, однако точная оценка частоты признаков отсутствует.

**Лабораторная диагностика токсоплазмоза.** Для диагностики токсоплазмоза чаще используется иммуноферментный анализ с определением IgG и IgM антител, реакция непрямой иммунофлюоресценции (ИРИФ). Обязательно исследование в динамике для подтверждения нарастания титров антител. Определение антител методом ИФА — более объективный метод, так как базируется на международном стандарте ВОЗ. Причем наличие отрицательных токсоплазма-IgM антител (ИФА) не исключает диагноза врожденного токсоплазмоза. У новорожденного титры антител (IgG и IgM) должны быть протестированы параллельно с материнскими. В том случае, если ребенок получил переливание крови или введение иммуноглобулинов внутривенно, то исследование следует повторить через 7 дней [15].

Антитела IgM к токсоплазмам можно выявить после инфицирования в течение первой недели. Титры IgM-антител не могут считаться надежным признаком диагностики токсоплазмоза. Титры IgM-антител растут с 5-го дня до нескольких недель после инфицирования, достигают максимума через 1–2 месяца, быстрее снижаются чем IgG антитела [20].

IgG-антитела позже появляются, обнаруживаются через 1–2 недели, достигают пика на 12 неделе — 6 мес. после острой инфекции. В течение последующего года и даже далее они присутствуют [21, 22].

Антитела IgA токсоплазме появляются на второй-третьей неделе заражения и исчезают через 6 месяцев, свидетельствуют в пользу активного процесса. Данный вид антител не проходит через плаценту и может рассматриваться как собственные у ребенка при их обнаружении.

Помимо метода определения антител в динамике, следует определять avidность антител, которая ориентирует врачей на давность заболевания. При индексе avidности менее 40% можно предположить заражение в течение последних 6 месяцев [23].

К дополнительным методам относится метод иммуноблота (лайн-блот). Данный метод заключается в выявлении антител класса IgG к отдельным антигенам паразита [23].

Метод ПЦР может использоваться для определения ДНК токсоплазм в ликворе, сыворотке крови. В случае обнаружения положительных антител к токсоплазмозу у беременных, рекомендуется проводить исследование неоднократно.

Амниоцентез проводится при необходимости для выявления *T. gondii* в амниотической жидкости методом ПЦР. Чувствительность данного метода составляет 81–90%, специфичность — 96–100%. Кому показана данная процедура? Тем беременным, у которых нельзя исключить течения токсоплазмоза при невозможности серологического подтверждения [20]. Амниоцентез выполняется в сроке не менее 18 недель (из-за высокой частоты ложноотри-

цательных результатов) и не ранее чем через 4 недели от предполагаемого наступления инфицирования [24].

Кордоцентез (взятие крови у плода), который ранее был золотым стандартом диагностики внутриутробной инфекции, в настоящее время не рассматривается.

Поскольку патогномичные признаки токсоплазмоза мало отличаются от других врожденных инфекций, рекомендуется дифференциальный диагноз проводить с инфекционными заболеваниями, схожими по клинической симптоматике: герпесвирусными заболеваниями (ЦМВ, ЭБВ, герпес 1,2 типа) краснухой.

**Лечение токсоплазмоза.** Обзор Cochrane, включивший 3332 исследования, опубликованные за последние 30 лет показал, что пренатальное лечение токсоплазмоза при наличии повышенных титров антител к антигенам токсоплазм не снижает риск инфицирования, но уменьшает тяжесть врожденного токсоплазмоза [25, 26].

Показанием к лечению токсоплазмоза является острая и подострая форма заболевания. Основными препаратами для лечения является триметоприм + сульфаметоксазол (Бисептол) и спирамицин (Ровамицин). Последний менее токсичен и его разрешено назначать беременным с токсоплазмозом, начиная с 16-й недели беременности. Спирамицин — макролидный антибиотик быстро проникает в плаценту, концентрируется в ней. Его назначение нацелено на прекращение передачи возбудителя плоду. Беременным в Европе и Северной Америке он назначается в дозе 1 г (3 000 000 МЕ) каждые 8 часов [27]. Спирамицин рекомендуется применять во время всей беременности, даже если ПЦР амниотической жидкости отрицательная.

Продолжительность лечения зависит от результатов серологических анализов и их динамики. При тяжелых формах заболевания сульфаниламиды назначаются внутривенно.

В случае развития вторичного иммунодефицита, рекомендуются препараты для коррекции иммунной системы: Тактивин, ликопид, циклоферон. Нередко токсоплазмоз протекает комбинированно, чаще — с вирусами герпеса, при которых в зависимости от их вида требуется назначение противовирусной терапии.

Следует подчеркнуть, что в случае рано начатого лечения даже при острой форме у беременной, не исключено нормальное развитие плода.

После выписки из стационара рекомендуется наблюдение инфекциониста.

Прерывание беременности проводится в случае серьезных морфологических поражений плода.

**Профилактика токсоплазмоза** заключается в мероприятиях, способствующих уменьшению риска инфицирования при контакте с материалами, потенциально загрязненными фекалиями кошек, кормление кошек только термически обработанной консервированной едой или сухим кормом; употреблять в пищу только термически обработанное мясо (> 67°C); замораживать мясо до температуры –20°C; мыть руки, фрукты и овощи; не пить воду, которая может быть загрязнена ооцистами; пригото-

ление пищи в микроволновой печи не убивает паразитов; в холодильнике при температуре +4 °С возбудители не уничтожаются.

### Заключение

Представленные в статье (обзоре) последние данные по изучению врожденного токсоплазмоза подчеркивают важность проблемы, которая изучается в мире. Именно тяжесть течения токсоплазмоза с развитием летальных исходов, недостаточное наблюдение за беременными, инфицированными токсоплазмозом, диктуют необходимость объединения специалистов — акушеров-гинекологов, неонатологов, реаниматологов, инфекционистов. Последние литературные данные свидетельствуют о необходимости раннего обследования и лечения беременных и инфицированных новорожденных. За беременными и новорожденными, инфицированными токсоплазмозом, необходимо динамическое наблюдение, как минимум, в течение 6 месяцев, недостаточно однократно выполненного анализа.

### Литература/References:

1. Дзутцева Ф.К., Никитина Г.Ю., Борисенко Ю.В., Иванова Л.П. Клиника и лечение токсоплазмоза. Лечащий врач. 2008;10: 51—55. [Dzutseva F.K., Nikitina G.Yu., Borisenko Yu.V., Ivanova L.P. A clinic and treatment of toxoplasmosis. *Treating Doctor*. 2008;10: 51—55. (In Russ.)].
2. Кузнецова Т.В., Ленская Н.Г., Утешев Д.Б. Токсоплазмоз. Лечебное дело. 2008; 4: 88—93. [Kuznetsova T.V., Lenskaya N.G., Uteshev D.B. Toxoplasmosis. *Lechebnoye Delo*. 2008; 4: 88—93. (In Russ.)].
3. Su G., Khan A., Zhou P., D. Majumdar, D. Aizenberg, M.-L. Dardé, X.-Q. Zhuf, J.W. Ajiokag, B.M. Rosenthal, J.P. Dubey, L.D. Sibley. Globally diverse *Toxoplasma gondii* isolates comprise six major clades originating from a small number of distinct ancestral lineages. *Proc Natl Acad Sci USA*. 2012; 109 (15) : 5844—5849.
4. Sibley L.D., Khan A., Ajioka J.W., Rosenthal B.M. Genetic diversity of *Toxoplasma gondii* in animals and humans. *Philos Trans R Soc Lond B Biol Sci*. 2009; 364 (1530) : 2749—2761.
5. McLeod R., Boyer K.M., Lee D., Mui E., Wroblewski K., Karrison T., Noble A.G., Withers S., Swisher C.N., Heydemann P.T., Sautter M., Babiarz J., Rabiah P., Meier P., Grigg M.E. Prematurity and severity are associated with *Toxoplasma gondii* alleles (NCCCTS, 1981—2009). *Clin Infect Dis*. 2012; 54 (11) : 1595—1605.
6. Авдеева М.Г., Кончакова А.А. Современное течение и особенности диагностики острого приобретенного токсоплазмоза. *Инфекционные болезни*, 2012; 10(3): 63—66. [Avdeeva M.G., Konchakova A.A. Modern flow features of diagnostics of the sharp purchased toxoplasmosis. *Infections Diseases*. 2012; 10(3): 63—66. (In Russ.)].
7. Dubley J.P., Jones J.I. *Toxoplasma gondii* infection in humans and animals in the United States. *Int J Parasitol*. 2008 Sep; 38(11):1257—78.
8. Di Carlo P., Romano A., Schimmenti M.G., Mazzola A., Titone L. Maternofetal *Toxoplasma gondii* infection: critical review of available diagnostic methods. *Infez Med*. 2008;16(1): 28—32.
9. Carter A.O., Frank J.W. Congenital toxoplasmosis: epidemiologic features and control. *CMAJ*. 1986; 135(6): 618—23.
10. Messier V., Levesque B., Proulx J.F., Rochette L., Libman M.D., Ward B.J., Serhir B., Couillard M., Ogdén N.H., Dewailly E., Hubert B., Déry S., Barthe C., Murphy D., Dixon B. Seroprevalence of *Toxoplasma gondii* among Nunavik Inuit (Canada). *Zoonoses Public Health*. 2009 May; 56(4):188—97.
11. Беляева Н.М., Зембатова С.Х., Дзутцева Ф.К. Проблема токсоплазмоза у беременных и новорожденных. *Материалы IV Ежегодного Всероссийского Конгресса по инфекционным болезням*. 2012: 51. [Belyaeva N.M., Zembatova S.Kh., Dzutseva F.K. Problem of toxoplasmosis for pregnant and new-born. *Materials of IV of Annual All-Russian Congress for infectious to illnesses*. 2012: 51. (In Russ.)].
12. Барычева Л.Ю., Голубева М.В., Кабулова М.А., Косторная И.В. Врожденный токсоплазмоз: клиническое течение и резидуальные исходы. *Детские инфекции*. 2014; 13(2): 52—57. [Barycheva L.Yu., Golubeva M.V., Kabulova M.A., Kostornaya I.V. Innate toxoplasmosis: clinical flow and residuall ends. *Detskie Infekcii = Childrens Infections*. 2014; 13(2): 52—57. (In Russ.)].
13. Пузырева Л.В., Балабохина М.В., Сафонов А.Д. Токсоплазмоз: современные представления, диагностика и профилактика. *Дальневосточный журнал инфекционной патологии*. 2016; 30:81—86. [Puzyreva L.V., Balabokhina M.V., Safonov A.D. Tokso-plasmosis: modern concepts, diagnostics and prevention. *Far East Journal of Infectious Pathology*. 2016; 30:81—86. (In Russ.)].
14. Stray-Pedersen B. Toxoplasmosis in pregnancy. *Baillieres Clin Obstet Gynaecol*. 1993; 7 (1): 197—37.
15. Токсоплазмоз во время беременности: профилактика, диагностика и лечение. *Клиническое практическое руководство общества акушеров-гинекологов Канады*, 2013. *Журнал Эндокринология*. 2013;1(9): 86—91. [Toxoplasmosis during pregnancy: prophylaxis, diagnostics and treatment. *Clinical practical guidance of society of accoucheurs-gynaecologists of Canada*, 2013. *A magazine Endocrinology*. 2013;1(9): 86—91. (In Russ.)].
16. Remington J.S., McLeod R., Thulliez P., Desmonts G. Toxoplasmosis. In: Remington J., Klein G., Wilson C., Baker C., eds. *Infectious Disease of the Fetus and Newborn Infant*, 6th ed. Philadelphia, PA: W.B. Saunders; 2010: 947—1091.
17. Maldonado Y.A., Read J.S., AAP COMMITTEE ON INFECTIOUS DISEASES. Diagnosis, Treatment, and Prevention of Congenital Toxoplasmosis in the United States. *Pediatrics*. 2017;139(2):e20163860.
18. Phan L., Kasza K., Jalbrzikowski J. et al. Toxoplasmosis Study Group. Longitudinal study of new eye lesions in children with toxoplasmosis who were not treated during the first year of life. *Am J Ophthalmol*. 2008; 146(3):375—384.
19. McLeod R., Boyer K., Karrison T., Kasza K., Swisher C., Roizen N., Jalbrzikowski J., Remington J., Heydemann P., Noble A.G., Mets M., Holfels E., Withers S., Latkany P., Meier P. Outcome of treatment for congenital toxoplasmosis, 1981—2004: the National Collaborative Chicago-Based, Congenital Toxoplasmosis Study. *Clin Infect Dis*. 2006; 42(120): 1383—1394.
20. Montoya J.G. Laboratory diagnosis of *Toxoplasma gondii* infection and toxoplasmosis. *J Infect Dis*. 2002;185 (Suppl 1): 573—82.
21. Stray-Petersen B. Toxoplasmosis in pregnancy. *Baillieres Clin Obstet Gynecol*. 1993; 7(1) : 107—37.
22. Liesenfeld O., Press C., Montoya J.G., Gill R., Isaac-Renton J.L., Hedman K. et al. False-positive results in immunoglobulin M (IgM) toxoplasma antibody tests and importance of confirmatory testing: the Platelia Toxo IgM test. *J Clin Microbiol*. 1997; 35(1):174—8.
23. Долгих Т.И. Токсоплазмоз: возвращение к проблеме. *Спецвыпуск «Лаборатория ЛПУ»*. 2014; 4: 57—60. [Dolgikh T.I. Toxoplasmosis: return to the problem. *Special release. «Laboratory of health facilities»*. 2014; 4: 57—60. (In Russ.)].
24. Romand S., Wallon M., Franc J., Truilliez P., Peyron F., Dumon H. Prenatal diagnosis using polymerase chain reaction on amniotic fluid for congenital toxoplasmosis. *Obstet Gynecol*. 2001; 97:296—300.
25. Wallon M., Liou C., Garner P., Peyron F. Congenital toxoplasmosis: systematic review of evidence of efficacy of treatment in pregnancy. *BMJ*. 1999; 318(7197):1511—4.
26. Peyron F., Wallon M., Liou C., Garner P. Treatments for toxoplasmosis in pregnancy. *Cochrane Database Syst Rev*. 1999; Issue 3. Art. No.:CD001684. DOI: 10.1002/14651858.CD001684.
27. Montoya J.G., Remington J.S. Management of *Toxoplasma gondii* Infection during pregnancy. *Clin Infect Dis*. 2008; 47(4):554—66.