

Литература / References:

1. Учайкин В.Ф., Чередниченко Т.В., Смирнов А.В. Инфекционная гепатология: руководство для врачей. — М.: ГЭОТАР-Медиа, 2012. — 640 с.
Uchaikin V.F., Cherednichenko T.V., Smirnov A.V. [Hepatology Infectious Diseases: a guide for physicians]. — М.: GEOTAR Media, 2012. — 640 p. (In Russ.)
2. Соринсон С. Н. Вирусные гепатиты. — СПб.: Тега, 1997. — 326 с.
Sorinson S.N. [Viral hepatitis]. — SPb.: Teza, 1997. — 326 p. (In Russ.)
3. Шерлок Ш., Дули Д. Заболевания печени и желчных путей. — М.: ГЭОТАР МЕДИЦИНА, 1999. — 864 с.
Sherlock S., Dooley J. [Diseases of the liver and biliary tract]. — М.: GEOTAR Medicine, 1999. — 864 p. (In Russ.)
4. Шамшева О.В., Колтунов И.Е. Новости Национального календаря профилактических прививок // Детские инфекции. 2014. №3. С. 24—29.
Shamsheva O.V., Koltunov I.E. [News of National preventive vaccinations calendar] // Baby Infection. 2014. №3. P. 24—29. (In Russ.)

ilar papers at core.ac.uk

Клинико-морфологическое наблюдение ребенка с врожденным пневмоцистозом

Э. Р. САМИТОВА¹, М. С. САВЕНКОВА², Т. Н. ЕРМАК³, И. Е. КОЛТУНОВ¹, А. Н. КИСЛЯКОВ¹, А. Г. ТАЛАЛАЕВ¹, Л. В. ЛЕОНОВА², М. П. ШАЛАТОНИН¹, Н. В. КАРАЖАС⁴, Т. Н. РЫБАЛКИНА⁴, М. Ю. КОРНИЕНКО⁴

Морозовская детская городская клиническая больница ДЗ Москвы¹,
Российский национальный исследовательский медицинский университет им. Н.И. Пирогова МЗ РФ²,
Москва, Центральный научно-исследовательский институт эпидемиологии Роспотребнадзора³,
Федеральный научно-исследовательский центр эпидемиологии и микробиологии
им. Н.Ф. Гамалеи МЗ РФ⁴, Москва, Россия

В статье представлен случай врожденной пневмоцистной инфекции, убедительно доказанной и подтвержденной различными методами лабораторной диагностики, в т.ч. морфологическими со специальной окраской. Помимо этого, были обследованы родители, которые явились источниками инфицирования. Врожденные пневмонии, особенно у недоношенных новорожденных, представляют собой непосредственную угрозу жизни. В связи с этим своевременное обследование матери и ребенка, а также назначение этиотропных антибактериальных препаратов являются важной задачей по предотвращению фатальных исходов данного заболевания.

Ключевые слова: врожденные инфекции, пневмония, пневмоцистная инфекция

Clinical and Morphological Observation of a Child with Congenital Pneumocystis Infection

E. R. Samitova¹, M. S. Savenkova², T. N. Ermak³, I. E. Koltunov¹, A. N. Kislyakov¹, A. G. Talalaev¹, L. V. Leonova², M. P. Shalatonin¹, N. V. Karazhas⁴, T. N. Rybalkina⁴, M. Yu. Kornienko⁴

Morozovskaya City Children's Clinical Hospital¹,
Russian National Research Medical University after N.I. Pirogov Russian Ministry of Health², Moscow,
Central Research Institute of Epidemiology³,
Federalny Research Centre of Epidemiology and Microbiology after N.F. Gamalei Russian Ministry of Health⁴, Moscow, Russia

The article presents an interesting case of congenital infection pneumocystis conclusively proven and confirmed by various methods of laboratory diagnostics, including morphological with a special color. In addition, parents were surveyed, which were the source of infection. Congenital pneumonia, especially in preterm infants, are a direct threat to life. In this regard, the timely examination of the mother and child, as well as the appointment of etiotropic antibacterial drugs is an important task to prevent the fatal outcome of the disease.

Keywords: congenital infections, pneumonia, Pneumocystis infection

Контактная информация: Савенкова Марина Сергеевна — д.м.н., профессор кафедры клинической функциональной диагностики РНИМУ; 117049, Москва, 4-й Добрынинский пер., 1, МДГКБ; (499) 236-13-20

Savenkova Marina — Dr Med. Sci., Professor of department clinical functional diagnostics RNRMU; 117049, Moscow, 4th Dobryninsky lane 1; (499) 236-13-20

УДК 616.24

Пневмоцистоз — оппортунистическая инфекция, в настоящее время наиболее часто диагностируемая у лиц с иммунодефицитными состояниями, особенно у больных ВИЧ-инфекцией. Согласно Международной классификации 10 пересмотра (МКБ-10), состояния, обусловленные пневмоцистами, классифицируются как пневмоцистоз.

Возбудитель *Pneumocystis jiroveci* (по фамилии чешского ученого Отто Йировица, впервые описавшего этого возбудителя при пневмонии) имел прежнее название *Pneumocystis carinii*. С 1988 года этот возбудитель относится к грибам, однако сохраняет некоторые черты, свойственные простейшим, в том числе чувствительность к не-

которым противопротозойным препаратам [1]. Возбудитель не растет на обычных питательных средах. Спорозоид в ткани легкого превращается в трофозоид, который размножается делением.

Инкубационный период длится в среднем 6—7 дней (до 10 дней). Однако точная продолжительность инкубационного периода неизвестна и зависит от многих обстоятельств.

Пневмоцисты относятся к малопатогенным микроорганизмам, поэтому у здоровых людей не возникает симптомов болезни при наличии антител в крови. Источник инфекции — обычно больной или носитель: это могут быть члены семей, работники детских и лечебных учреждений.

Среди животных — грызуны (мыши, хорьки, крысы) и другие — козы, собаки, крупный рогатый скот [1]. К группам риска по развитию пневмоцистной инфекции можно отнести онкологических больных любого возраста, пациентов, получающих гормональные препараты, а также иммунокомпрометированных (ЦМВ-инфицированных, ВИЧ-инфицированных, больных туберкулезом и др.). У грудных детей имеют значение следующие факторы: недоношенность, внутриутробная гипоксия, инфицирование матери с внутриутробным инфицированием плода, врожденные пороки развития сердца и легких.

Распространению пневмоцистоза способствует течение заболевания в виде легких форм — по типу острого респираторного заболевания (ОРЗ), бронхитов. Развитию заболевания способствует иммуносупрессия организма, и не случайно его возникновение описано у людей ВИЧ-инфицированных, с онкозаболеваниями, после тяжелых операций по трансплантации органов и др.

В большинстве работ описано поражение легких. Однако имеются данные о поражении пневмоцистами костного мозга, лимфатических узлов, селезенки, печени, желудочно-кишечного тракта, сердца, надпочечников и глаз [2].

Пневмоцисты, по мере своего размножения в дыхательных путях, заполняют просвет мелких бронхов и альвеол практически полностью, что приводит к обтурации дыхательных путей, развитию обструктивного синдрома. В межальвеолярных перегородках происходит реактивная пролиферация лимфоцитов, макрофагов, плазматических клеток. В последующем происходит фибрирование межальвеолярных перегородок, что приводит к характерной для пневмоцистоза тяжелой дыхательной недостаточности.

У детей к основным клиническим симптомам относится кашель, который носит навязчивый характер (по типу коклюша), одышка до 60—70 в 1 мин. При осложненных формах может развиваться абсцесс легких, спонтанный пневмоторакс, экссудативный плеврит. В тяжелых случаях возможно развитие отека легких и летального исхода.

Диагностика пневмоцистной инфекции устанавливается по выявлению возбудителя в ткани легкого или секрете дыхательных путей. К самым эффективным методам обнаружения относится серебрение с метиламином (по Гомери-Грокотту), окраска на нейтральные мукополисахариды (PAS-реакция), окраска толуидиновым голубым, калькофлор-белым и применение с флюоресцеином конъюгированных моноклональных антител. Внецистные трофозоиды выявляются при окраске по Гимзе модифицированным методом Райта-Гимзе. Перспективным методом диагностики является ПЦР-диагностика [1].

Лечение пневмоцистоза проводится основным препаратом — триметоприм-сульфатоксазолом. При тяжелых формах — препарат вводится внутривенно. При непереносимости триметоприм-сульфатоксазола — назначается пентамидин (детям ограничено применение в связи с побочными эффектами), атовактон (у взрослых, опыт применения у детей ограничен), а также клиндамицин в/вен-

но. Пентамидин назначается в/мышечно 1 раз в сутки 4 мг/кг/сут. курсом 10—14 дней. При этом обязателен врачебный контроль, так как препарат токсичен. Пентамидин у детей старше 5 лет можно назначать в виде ингаляций аэрозоля через небулайзер. Очевидно, при тяжелых формах пневмонии оправдано применение глюкокортикоидов, однако статистических данных по этому вопросу нет [1]. Помимо вышеперечисленных препаратов существует опыт применения фуразолидона 10 мг/кг/сутки, трихопола 25—30 мг/кг/сут., бисептола 120 мг/кг/сут. (можно ступенчатым способом — в/венно, с последующим переходом на пероральный прием). Профилактические мероприятия проводятся для исключения инфицирования младенцев по эпидемическим показаниям (обследование персонала). Рекомендуются изоляция больных или носителей с проведением у них профилактики бисептолом. В стационаре и очагах пневмоцистоза проводится влажная уборка 5% раствором хлорамина.

Несмотря на все большее число публикаций, посвященных проблеме пневмоцистоза в педиатрии, эта болезнь остается малознакомой для врачей. Распространяясь в виде эпидемий, пневмоцисты поражают, в первую очередь, младенцев. Эпидемические вспышки были зарегистрированы среди недоношенных [1]. Описывая два летальных исхода у взрослых, Марковский В.Д. с соавт. (2012) отмечают, что этиологический диагноз ни лабораторно, ни инструментально при развившейся пневмонии установлен не был, что подтверждает актуальность разработки и внедрения в практику критериев прижизненной ранней диагностики пневмоцистоза [3].

Наряду с воздушно-капельным путем передачи инфекции, очевидно существует возможность трансплацентарной передачи возбудителя. Однако данная проблема практически не освещается в литературе.

Авторы Холкина Ю.В. и Мартынова М.А. (2013) провели обследование 227 новорожденных с пневмоцистной пневмонией, включая недоношенных с задержкой внутриутробного развития (ЗВУР) и без ЗВУР. Исследование показало, что большинство новорожденных (85,3%) заболели в 1—5 сутки после рождения. Основными клиническими симптомами были дыхательные расстройства, а у недоношенных — анемия и нейтропения, а также большая вероятность развития генерализованной инфекции. Сделан вывод о наиболее вероятном пути передачи инфекции — внутриутробном [4].

Представляем собственное наблюдение с доказательствами большой вероятности внутриутробного заражения пневмоцистозом.

В реанимационное отделение МДГКБ бригадой «скорой помощи» был доставлен мальчик Д. в возрасте 1 мес. 3 недель в тяжелом состоянии. При осмотре ребенок был в сознании, температура тела 37,5°C, выраженная бледность, «мраморность» и желтушность кожи; симптом рекапсуляризации 5—7 сек. Большой родничок 1,5 x 1,5 см, не напряжен. Дыхание самостоятельное с подачей увлажненного кислорода через носовую канюлю, кислородная

зависимость. Выраженная одышка с втяжением уступчивых мест грудной клетки. Частота дыхания (ЧД) — 65 в 1 мин. Перкуторно — легочной звук, притупление на верхушке правого легкого; аускультативно дыхание жесткое, крепитирующие хрипы сзади справа. Сердечные тоны ритмичные, громкие, грубый систолический шум на верхушке, проводится во все отделы сердца. Пульс 150 уд. в мин. АД 78/55 мм.рт.ст. Живот мягкий, печень выступает из-под реберной дуги на 2 см. Стул на момент осмотра желто-коричневый, кашицеобразный. Очаговые и менингеальные симптомы отсутствуют. Судорог нет. Зрачки узкие, реакция на свет вялая.

Со слов родителей, ребенок заболел остро, когда утром ребенка положили на живот, он начал кричать, кашлять, срыгнул створоженным молоком, побледнел, стал «тяжело дышать». Ребенок был госпитализирован в стационар.

Родители ребенка — молодая супружеская пара (возраст до 30 лет). Ребенок от 1-й беременности. Мать получала антибактериальную терапию на 30 и 32 неделях беременности по поводу бессимптомной бактериурии. Роды на 41 неделе оперативные в связи со слабой сердечной деятельностью плода и подозрением на врожденный порок сердца. Вес при рождении 3 кг 310 г, рост 51 см, оценка по шкале Апгар 8/8 баллов. Ребенок состоял на учете у невролога и кардиолога с диагнозом «Врожденный порок сердца (ВПС): открытое овальное окно 3 мм, открытый артериальный проток». В течение 9 дней ребенка лечили в стационаре дневного пребывания с диагнозом «Конъюгационная желтуха. Дискинезия желчевыводящих путей по гипомоторному типу. Железодефицитная анемия легкой степени».

При поступлении ребенка в стационар было проведено рентгенологическое исследование, при котором в верхних отделах обоих легочных полей были выявлены неоднородные затемнения. Легочный рисунок в паракардиальных отделах правого легочного поля деформирован по крупнопетлистому типу с признаками локального вздутия легочной паренхимы — буллы? Бронхо-легочная дисплазия? В анализах крови гемоглобин 105 г/л, лейкоциты — $10,9 \times 10^9$ /л, п/я — 8%, с/я — 29%, лимфоциты — 55%; СОЭ — 25 мм/час; в биохимическом анализе отмечена гипербилирубинемия за счет непрямой фракции; уровень прокальцитонина (ПКТ) выше 10 нг/мл (норма 0–0,5). КЩС от 18.12.2014 г.: рН — 7,27, рСО₂ — 41,3 мм.рт.ст., рО₂ — 53,5 мм.рт.ст.

Учитывая данные осмотра, анамнеза и данные лабораторного обследования, был выставлен предварительный диагноз: «Правосторонняя верхнедолевая аспирационная пневмония. Дыхательная недостаточность II степени. Последствия перенесенной перинатальной гипоксии ЦНС. Врожденный порок сердца: ООК 3 мм, ОАП. НК 2А степени. Гиперволемиа МКК. Гипербилирубинемия». Тяжесть состояния обусловлена дыхательной недостаточностью II ст., недостаточностью кровообращения 2А степени, которая обусловлена пневмонией и ВПС. Назначены:

антибактериальная терапия (меропенем); пентаглобин 2,5 г/сут; инфузионная терапия, кардиотонические средства, гемотрансфузия (эритроцитарная масса, свежезамороженная плазма); увлажненный кислород.

Результаты обследования на маркеры герпесвирусов ВПГ 1, 2, 6 типов, цитомегаловирусной, микоплазменной инфекции, ВИЧ-инфекции были отрицательными. На ЭКГ: «Синусовая тахикардия. Нормальное положение электрической оси сердца. Перегрузка обеих предсердий и левого желудочка с нарушением кровообращения в нем. Неполная блокада правой ножки пучка Гиса». ЭХО-КГ: «Критическая суб- или юкстрадуктальная коарктация с диаметром перешейка до 2 мм и пиковым градиентом давления до 104 мм.рт.ст., резидуальный артериальный проток диаметром до 2 мм со слабовыраженным лево-правым сбросом. Значительная левая кардиомегалия (КДР ЛЖ до 30 мм, ЛП диаметром до 28 мм). Смешанная легочная гипертензия с умеренно выраженной артериальной гипертензией (расчетное давление 55–60/20 при норме до 30/10 мм.рт.ст.) и, по-видимому, значительной венозной легочной гипертензией (выраженная левая кардиомегалия). Патологической сепарации перикарда нет. Открытый артериальный проток диаметром менее 2 мм. Открытое овальное окно до 3 мм».

На второй день после поступления в стационар состояние больного ухудшилось, температура тела повысилась до 39°C, усилились дыхательная недостаточность и нарушения кровообращения. Отмечено нарастание метаболического лактоацидоза (рН 7,0; лактат 11,8 ммоль/л). Несмотря на проводимые интенсивные меры, ребенок погиб.

На вскрытии труп мальчика правильного телосложения, пониженного питания. Внутренние органы расположены правильно, синюшные, полнокровны. В плевральных полостях определяется по 20 мл прозрачной желтоватой жидкости. Париетальная и висцеральная плевро блестящая, прозрачная. Просвет гортани, трахеи и крупных бронхов свободны, слизистая оболочка блестящая, синюшная. Легкие массой 134 г (N = 66 г), синюшные, полнокровные, с субплевральными петехиальными кровоизлияниями, резиноподобной консистенции, с отпечатками ребер на задней поверхности легких. Сердце массой 70,2 г (N = 26 г), с петехиальными субэпикардальными кровоизлияниями, толщина стенки левого желудочка 1,0 см (N = 0,46 см), толщина стенки правого желудочка 0,5 см (N = 0,26 см). Эндокард левого желудочка и левого предсердия непрозрачен, утолщен, белесоватого цвета. Периметр устья аорты 1,8 см (N = 2,1 см), периметр легочного ствола 3,0 см (N = 2,3 см). Овальное окно открыто, диаметром 0,3 см. Аортальный проток открыт диаметром 0,2 см. В аорте на расстоянии 3 см от резидуального артериального протока отмечается сужение аорты до 0,6 см на протяжении 0,3 см. Головной мозг массой 440 г (N = 360 г), с выраженным отеком и набуханием, мягкие мозговые оболочки с мелкоочечными кровоизлияниями.

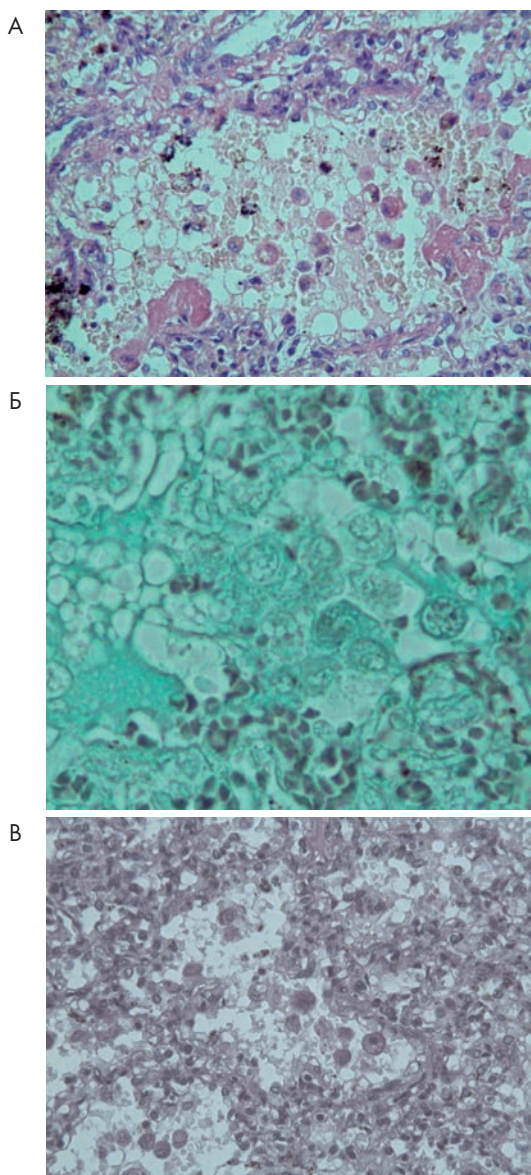


Рисунок 1. В просветах альвеол большое количество альвеолярных макрофагов с пенистым содержимым, десквамированными альвеолоцитами, пневмоцистами — округлые клетки с четкой мембраной, зернистой цитоплазмой и эксцентрично расположенным гиперхромным ядром, позитивно окрашенные по Гомери-Грокотту и при PAS-реакции
 А) H&E X400
 Б) Окраска по Гомери-Грокотту X600
 В) PAS-реакция X400

При гистологическом исследовании легкие находятся в состоянии дистелектаза, с распространенными ателектазами и очагами компенсаторной эмфиземы. Имеются мелкоочаговые кровоизлияния в просвет альвеол. Сегментарные бронхи, респираторные и терминальные бронхиолы, альвеолярные ходы и альвеолы содержат небольшое количество фибрина. В просвете альвеол и альвеолярных ходов определяются свободно лежащие пневмоцисты с четкой мембраной, зернистой цитоплазмой и эксцентрично расположенным гиперхромным ядром, позитивные при окраске по Гомери-Грокотту и PAS-реакции (рис. 1). Также определяются облаковидные пенистые массы, десквамированные альвеолоциты, единичные макрофаги. Альвеолярные перегородки утолщены за счет инфильтрации лимфоидными, моноцитарными, плазматическими клетками и интерстициального фиброза. Плевра и междольковая соединительная ткань умеренно отечны с расширенными лимфатическими сосудами.

При ПЦР исследовании аутопсийного материала легких выявлена ДНК *Pneumocystis jirovecii*.

Патологоанатомический диагноз: Основное заболевание: Пневмоцистная пневмония.

Фоновое заболевание: врожденный порок развития сердца и крупных сосудов — постдуктальная коарктация аорты с резидуальным артериальным протоком диаметром 2,0 мм; фиброэластоз эндокарда левого желудочка и левого предсердия сердца, гипертрофия миокарда левого и правого желудочков сердца, открытое овальное окно.

Осложнения: венозное полнокровие внутренних органов. Петехиальные субарахноидальные, субэпикардальные, субплевральные кровоизлияния. Двусторонний гидроторакс. Отек и набухание вещества головного мозга.

Было сделано предположение о врожденной пневмоцистной пневмонии. Для решения вопроса о времени заражения и способах передачи инфекции у этого ребенка, т.е. это — приобретенная пневмоцистная пневмония или внутриутробное заражение, мы провели исследование аутопсийного материала, а также обследовали родителей мальчика на специфические маркеры пневмоцистоза. Использовали комплекс методов: иммунологические методы, выявляющие специфические антитела классов IgM и IgG с помощью ИФА (набор реагентов «ПневмоцистоСтрип»), и НРИФ для выявления всех форм *Pneumocystis jirovecii* (набор «ПневмоцистоФлюоАГдиагностика»); оба набора реагентов выпускает МЕДГАМАЛ филиал ФГБУ ФНИЦЭМ им Н.Ф. Гамалеи МЗ России. При исследовании аутопсийного материала (легкие, селезенка, печень, головной мозг, сердце, почка, толстая кишка, тонкая кишка, поджелудочная железа, околоушная слюнная железа, надпочечники) пневмоцисты были обнаружены во всех тканях. Таким образом был диагностирован внутриутробный пневмоцистоз, протекавший как генерализованный процесс с поражением практически всех органов.

У родителей ребенка в сыворотке крови были обнаружены специфические антитела к *P. jirovecii*. У матери были выявлены антитела класса IgM в титре 1:2650, которые при динамическом исследовании снижались; при этом IgG антитела выявлены не были. У отца IgM антитела в незначительном титре (1:210) были определены в начале исследования и позже исчезли, но в то же время был зафиксирован диагностический титр IgG, который в последующем снизился до неопределяемого уровня. Эти результаты позволяют предположить, что отец ребенка был источником инфекции для жены, вероятно, во второй половине беременности, и заражение плода произошло трансплацентарно.

Таким образом, наличие серологических маркеров пневмоцистоза у обоих родителей, врожденный процесс у ребенка свидетельствуют о внутрисемейном заражении *P. jiroveci*. В данном случае риск инфицирования ребенка был высоким как до, так и после рождения. Однако развилась внутриутробная инфекция, которая манифестировала у младенца с высоким риском по отношению к легочной патологии и, в частности, к пневмоцистной пневмонии (пороки развития плода и наличие бактериурии у матери на 30–32 неделях беременности). До манифестации болезнь имела латентное течение, свойственное внутриутробным инфекциям.

Следовательно, обнаружение пневмоцист в аутопсийном материале умершего ребенка, высокие титры IgM антител к *P. jiroveci* у матери подтверждают диагноз врожденного пневмоцистоза, который протекал в виде генерализованного процесса, и не был при жизни распознан клиницистами, а основное проявление болезни — дыхательная недостаточность — была расценена как результат аспирационной пневмонии на фоне врожденного порока сердца.

Литература/References:

1. Атлас детских инфекционных заболеваний. Перевод с английского / под ред. В.Ф. Учайкина. — Москва. «ГЭОТАР-Медиа». 2009. — 487 с. [Atlas of Pediatric Infectious Diseases]. Translation from English / ed. V.F. Uchaykin. — Moscow. «GEOTAR-Media.» 2009. — 487 p. (In Russ.)
2. Carajas N.V., Dehnic A.V. [Pneumocystis pneumonia: clinical and microbiological aspects] // *Clinical Microbiology and Antimicrobial Chemotherapy*. 1999. №1. Vol. 1. P. 12–22.
3. Марковский В.Д., Плитень О.Н., Мирошниченко М.С., Мирошниченко А.А. Пневмоцистная пневмония: исторические, эпидемиологические и клинико-морфологические аспекты // *Annals of Mechnikov Institute, als of Mechnikov Institute*, 2012. №3. С. 26–32. Markovskiy V.D., Pliten O.N., Miroshnichenko M.S., Miroshnichenko A.A. [PCP: historical, epidemiological, clinical and morphological aspects] // *Annals of Mechnikov Institute, als of Mechnikov Institute*, 2012. №3. P. 26–32. (In Russ.)
4. Холкина Ю.В., Мартынова М.А. Неонатальная пневмоцистная пневмония // *Bulletin of Medical Internet Conferences (ISSN 2224-6150)*. 2013. Vol. 3. Issue 3. Kholkina J.V., Martynova M.A. [Neonatal Pneumocystis Pneumonia] // *Bulletin of Medical Internet Conferences (ISSN 2224-6150)*. 2013. Volume 3. Issue 3.

Опыт применения противовирусной терапии врожденной генерализованной цитомегаловирусной инфекции

Г. В. ПЕТРОВА^{1,2}, В. И. ШАХГИЛДЯН^{1,3}, Е. А. ЧИСТОЗВОНОВА¹, Т. А. ПУГАЧЕВА¹, Н. В. ТУРКОТ¹, М. В. ЕГОРОВА¹, О. Ю. САУТЕНКО¹, И. Б. АСТАСHEVA^{1,4}, О. В. РОМАНОВА¹, Н. В. КОСТЫЧЕВА¹, Т. Э. ГРИГОРЬЕВА¹, М. Г. КУЛАГИНА²

Перинатальный медицинский центр, ГК «Мать и Дитя»¹, Москва, МЗ РФ Московский государственный медико-стоматологический университет имени А.И. Евдокимова² ФБУН «Центральный НИИ эпидемиологии» Роспотребнадзора³, Москва Российский национальный исследовательский медицинский университет имени Н.И. Пирогова⁴, Москва, Россия

В статье представлены результаты наблюдения и лечения ганцикловиром и пероральной формой валганцикловира недоношенного ребенка с врожденной манифестной генерализованной цитомегаловирусной инфекцией (ВЦМВИ), протекающей с поражением ЦНС, холангитом, спонтанным патологическим переломом бедренной кости.

При использовании ганцикловира и валганцикловира продемонстрирована постепенная нормализация клинических и гематологических показателей. В процессе лечения ганцикловиром и валганцикловиром не было выявлено каких-либо побочных реакций. Основным методом мониторинга специфического лечения должно быть определение вирусной нагрузки (количество ДНК ЦМВ в лейкоцитах крови). При сохранении ДНК ЦМВ в крови, длительность специфической терапии, согласно международным рекомендациям, должна быть не меньше 6 месяцев.

Решение об использовании специфической терапии должно приниматься на основании врачебного консилиума, заключения медицинской комиссии и получения информированного согласия родителей.

Ключевые слова: цитомегаловирусная инфекция, ганцикловир, валганцикловир, новорожденные

Experience of Using the Antiviral Therapy of Generalized Congenital Cytomegalovirus Infection

G. V. Petrova^{1,2}, V. I. Shakhgildyan^{1,3}, E. A. Chistozvonova¹, T. A. Pugacheva¹, N. V. Turkot¹, M. V. Egorova¹, O. U. Sautenko¹, I. B. Astasheva^{1,4}, O. V. Romanova¹, N. V. Kostycheva¹, T. A. Grigorieva¹, M. G. Kulagina²

Perinatal Medical Center, Group of Companies «Mother and Child»¹, Moscow Moscow State University of Medicine and Dentistry² Central Research Institute of Epidemiology of Rospotrebnadzor³, Moscow Pirogov Russian National Research Medical University⁴, Moscow, Russia

The article presents the results of observation and treatment with ganciclovir and oral valganciclovir form of a premature infant with congenital generalized symptomatic cytomegalovirus infection (CMVI) involving pathology of CNS, cholangitis, spontaneous pathologic fracture of femoral bone. When using ganciclovir and valganciclovir demonstrated gradual normalization of clinical and hematological parameters. In the course of treatment with ganciclovir and valganciclovir was