



© Лу Чжуцзин, Н. В. Шулешова, А. А. Скоромец, 2014 г.
УДК 616.831.71-002.16

**Лу Чжуцзин, Н. В. Шулешова,
А. А. Скоромец**

ОСОБЕННОСТИ КЛИНИЧЕСКОГО ТЕЧЕНИЯ СИНДРОМА ФУА–АЛАЖУАНИНА (описание клинического наблюдения с обзором литературы)

Первый Санкт-Петербургский государственный медицинский университет имени академика И. П. Павлова

ВВЕДЕНИЕ

Ангиодисгенетическая некротическая миелопатия, или подострый некротический миелит, — это редкое сосудистое заболевание спинного мозга и редко встречающийся крайний вариант спинальных дуральных артериовенозных фистул, который поражает наименьшую часть больных, называемое также болезнью Фуа — Алажуанина [2–4]. Соотношение мужчин и женщин с синдромом Фуа — Алажуанина составляет почти 5:1. Расстройство обычно возникает у пациентов старше 50 лет; у пациентов моложе 30 лет сообщается редко. В 1926 г. французские невропатологи Ch. Foix (1882–1927) и Th. Alajouanine (род. в 1890 г.) описали болезнь [1, 5, 6, 8], обусловленную патологическим разрастанием сосудов спинного мозга и его оболочек с последующим некрозом ткани спинного мозга, которая проявляется очаговыми неврологическими симптомами соответственно локализации поражений [2, 4]. В описанном Ч. Фуа и Т. Алажуанина наблюдении возникновение подострой миелопатии с развитием тромботических процессов в сосудах спинного мозга, в конечном итоге, вызвало смерть пациента. Несколько лет спустя, в 1931 г., Лермитт и др. признали, что этот процесс был связан с артериовенозной мальформацией спинного мозга. В настоящее время на основании многочисленных гистологических исследований установлено, что так называемый некротический миелит возникает вследствие интрамедуллярных сосудистых уродств, а не воспалительного процесса, как это предполагалось на протяжении многих лет [7]. Эти сосудистые уродства располагаются как по поверхности спинного мозга, так и внутри него. Таким образом, было принято считать, что быстро прогрессирующая миелопатия — это результат нарушения кровообращения в спинном мозге. Этот процесс стал известен как синдром Фуа — Алажуанина (СФА) [5, 6].

КЛИНИЧЕСКОЕ НАБЛЮДЕНИЕ

Пациент Д., 35 лет, поступил с жалобами на слабость, онемение в стопах и пальцах нижних конеч-

ностей, боли в пояснично-крестцовой области с периодическим ее распространением в правую ногу. Описанные жалобы появились и стали беспокоить в течение недели после перенесенного ОРВИ, пациент был госпитализирован с диагнозом «Ишиас?». При поступлении и неврологическом осмотре выявлялось отсутствие парезов, двустороннее повышение коленных рефлексов, отсутствие ахилловых рефлексов и патологических знаков; полиневритические чувствительные расстройства в виде гиперестезии по типу «носков» с уровня голеностопных суставов без нарушения глубокой чувствительности. Пальпация остистых отростков была умеренно болезненна в поясничном отделе позвоночника, симптомов натяжения не выявлено; в позе Ромберга был устойчив. Однако через 14 часов, после сна, возникло ухудшение самочувствия, появилась слабость в нижних конечностях и нарушение функции тазовых органов по типу острой задержки мочи на фоне субфебрильной температуры тела. При повторном неврологическом осмотре выявлялись легкий нижний парапарез с низким мышечным тонусом, который уже через несколько часов повысился, высокий коленный рефлекс и отсутствие ахилловых рефлексов, без патологических знаков, а также парагипалгезия с уровня D11 и нарушением суставно-мышечного чувства в пальцах ног. Пяточно-коленную пробу выполнял нечетко из-за пареза. Симптомы натяжения не выявлялись; перкуссия остистых отростков была болезненна в верхнепоясничном отделе позвоночника. Делается заключение: синдром поперечного поражения спинного мозга, генез которого требует уточнения. В клиническом и биохимическом анализах крови, общем анализе мочи — без патологии; рентгенограммы органов грудной клетки в норме. К терапии добавлены глюкокортикоиды, антибиотики, отменены витамины. Срочно выполняется КТ грудного отдела позвоночника, при которой данных об образовании спинного мозга не получено. В течение последующих двух дней сохраняется нарушение тазовых функций с отсутствием позыва к мочеиспусканию, нарастает нижний парапарез до 3,5 балла с высокими глубокими рефлексам без патологических знаков; повышается уровень проводниковой парагипестезии (до уровня D10), что сопровождается явлениями гиперпатии в дистальных отделах ног, при отсутствии менингеальных знаков. При проведении МРТ грудного отдела позвоночника выявлена картина интрамедуллярного процесса на уровне сегмента Th7-8 и тел Th9, Th10 позвонков (рис. 1).

При ретроспективном анализе МРТ грудного отдела позвоночника можно видеть изменения в заднем субарахноидальном пространстве, характерные для АВМ (на сагиттальных и корональных срезах), измененные извитые сосуды перимедул-

лярно, в том числе вентрально (на аксиальных срезах), и признаки центрального ишемического поражения спинного мозга на грудном и поясничном уровнях (на сагиттальных и коронарных срезах). Больной в срочном порядке переведен в нейрохирургический стационар в связи с подозрением на интрамедулярную опухоль, где через сутки произведено оперативное вмешательство: ламинэктомия ThVII-ThX, частичная ThVI, миелотомия на уровне ThVIII, микрохирургическая биопсия интрамедулярной опухоли, расширенная пластика твердой мозговой оболочки (ТМО) искусственной ТМО. Во время оперативного вмешательства в проекции ThVIII позвонка хирургами отмечена обильная сосудистая сеть на ТМО и на спинном мозге, утолщение спинного мозга на этом уровне. При гистологическом исследовании — арахноидальная оболочка с участками гиперплазии, микропетрификациями и гиалинозом; очень мелкие фрагменты ткани мозга с признаками аутолиза со скоплением лимфоцитоподобных клеток; опухолевой ткани обнаружено не было. Гистологическое заключение: имеют место последствия воспаления и/или травмы. В послеоперационном периоде отмечалось нарастание двигательных расстройств до пареза в ногах с выпадением брюшных, коленных и ахилловых рефлексов; проводниковая анестезия с уровня сегмента DIX, суставно-мышечное чувство сохранено лишь в коленных суставах. На 10-е сутки после операции отмечалось повышение температуры тела до 39–40 °С. При контрольной люмбальной пункции в спинно-мозговой жидкости выявлялись свежие эритроциты, что было расценено как путевая кровь. Урологом диагностирован нейрогенный мочевого пузыря, хроническая задержка мочи, хронический цистит в активной фазе, что послужило причиной перевода пациента в многопрофильный стационар. С 16-х суток после операции на фоне

гипертермии тела появляется слабость в руках до 4 баллов, а с 22-х суток — нарастание пареза в руках до 2б дистально, 3б — проксимально. В многопрофильном стационаре исключалась вирусная и туберкулезная этиология восходящего миелита. При контрольной МРТ шейного и грудного отдела спинного мозга и трактографии выявлена МРТ-картина поражения спинного мозга, которая представлена отеком и вторичной демиелинизацией. Сделано заключение: наиболее вероятно, имеется воспалительный процесс спинного мозга (миелит) (рис. 2).

На фоне проводимого интенсивного лечения высокими дозами кортикостероидов, смены антибиотиков, инфузионной терапии отмечалось нарастание неврологических симптомов в виде усиления верхнего парапареза до пареза в дистальных отделах рук, что было связано с восходящим поражением спинного мозга. При исследовании ликвора выявлены иммуноглобулины G к цитомегаловирусу, вирусу Эпштейна — Барр, а также токсоплазма гондии. Течение заболевания осложнилось геморрагическим синдромом (развитие геморрагического цистита) и воспалительным процессом (гнойным орхитом). С 37-х суток после операции наступило резкое ухудшение состояния больного в виде резкого нарастания дыхательной недостаточности и вздутия живота. Больному оказывалось реанимационное пособие, однако оно было неэффективным; смерть больного наступила на 45-е сутки от начала заболевания. На секции установлен патологоанатомический диагноз основной: «Хронический миелит (неуточненной этиологии) грудного отдела позвоночника. Операция: ламинэктомия Th7-Th10, частичная Th6, миелотомия на уровне Th8, расширяющая пластика ТМО. Биопсия: последствия травмы или/и воспаления. Осложнения: отек и дистрофические изменения головного мозга. Отек легких. Флеботромбоз вен парапростатиче-

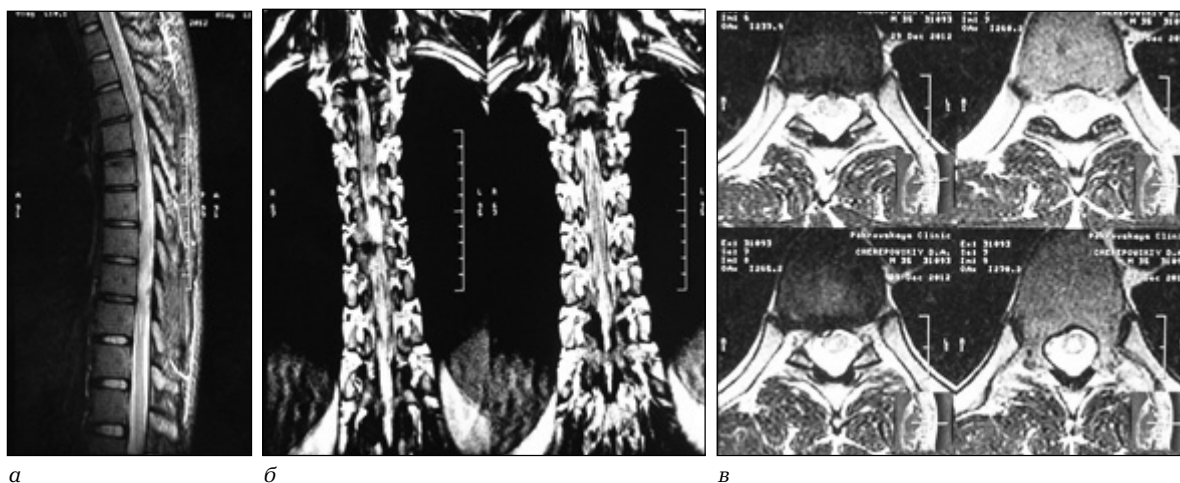


Рис. 1. МРТ грудного отдела больного Д, 35 лет (объяснения в тексте); Т2-ВИ: а — сагиттальная проекция; б — корональная проекция; в — аксиальная проекция

ской жировой клетчатки. Тромбоэмболия левой и правой легочных артерий. Левосторонняя нижнедолевая инфаркт-пневмония (инфаркт с нагноением). Правосторонняя нижнедолевая очагово-сливная пневмония. Операция: троакарная цистостомия. Правосторонний гнойно-некротический орхит. Острое общее венозное полнокротие».

ОБСУЖДЕНИЕ

В представленном случае заболевание протекало подостро, с развитием клиники синдрома поперечного поражения спинного мозга по типу некротизирующей ишемической миелопатии (синдром Фуа – Алажуанина). Изменения сосудов грудного и поясничного отделов спинного мозга подтверждались данными нейровизуализации, проведенной в дооперационном периоде, а также интраоперационными находками, нашедшими свое отражение в описании хода оперативного вмешательства. В данном наблюдении сложность диагностики заключалась в достаточно быстром развитии и нарастании очаговых неврологических симптомов (7–10 дней), начавшихся с радикулярного синдрома и завершившихся признаками поперечного поражения спинного мозга на грудном, поясничном, а затем и шейном уровнях, с летальным исходом на 45-е сутки от начала болезни; обнаружении при обследовании в спинномозговой жидкости антител к вирусам Эпштейна – Барр, цитомегаловирусу и токсоплазме гондии; сложности в интерпретации МР-картины как проявления интрамедуллярного объемного процесса, а позже – миелита. В данном случае имелась врожденная сосудистая мальформация грудного отдела спинного мозга, тромбоз сосудов которой, вероятно, был спровоцирован острой респираторной вирусной инфекцией в начале заболевания. Несмотря на проведенную хирургическую декомпрессию спинного мозга и проводив-

шуюся интенсивную терапию, направленную на восстановление функций спинного мозга и лечение возникших осложнений, у пациента происходило нарастание и распространение тромботических процессов на шейный отдел спинного мозга и сосуды малого таза. Смерть наступила от многочисленных осложнений, включая гнойные, геморрагические и эмболические (ТЭЛА) осложнения. Таким образом, когда речь идет о быстро прогрессирующем миелите неясной этиологии, всегда надо обращать внимание на возможность первичного сосудистого поражения спинного мозга вследствие сосудистой мальформации, о чем может свидетельствовать скорость нарастания очаговых неврологических симптомов. В период манифестации болезни характерно возникновение кратковременного болевого дорсалгического синдрома и признаков поражения спинно-мозгового корешка, имитирующих пояснично-крестцовую радикулопатию. Однако быстрое прогрессирование процесса (несколько часов и/или дней), появление признаков вегетативной дисфункции (задержка мочи, которая может сменяться императивными позывами к мочеиспусканию и истинным недержанием мочи), наряду с появлением проводниковых двигательных и чувствительных расстройств, будут указывать на сосудистый характер спинального патологического процесса. Следует также учитывать быстроту динамики очаговых неврологических симптомов, когда при грудной АВМ в начальной стадии процесса могут выявляться пирамидные знаки, которые вскоре исчезают, и центральный (или смешанный) парез трансформируется в периферический, что связано с распространением поражения на грудной и поясничные отделы спинного мозга. Дополнительные гнойные осложнения являются серьезным фактором риска прогрессирования тромботических процессов в сосудах не только спинного мозга,

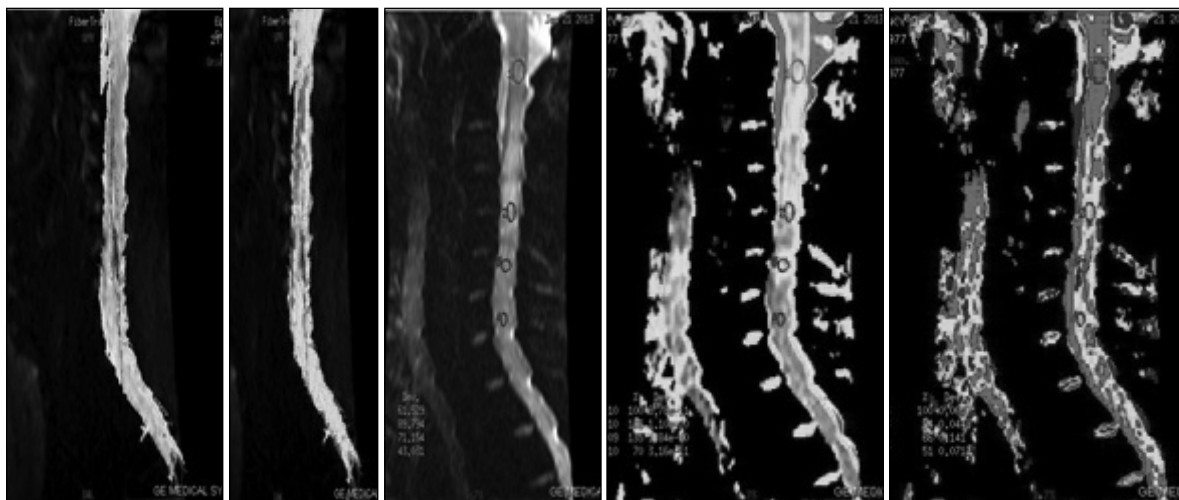


Рис. 2. МР-трактография спинного мозга больного Д. (объяснения в тексте)

но и во всех остальных. Для постановки диагноза СФА следует учитывать не только вариант клинического течения болезни, но и данные дополнительных методов исследования: МРТ позвоночника, спинальной МР-ангиографии, МР-трактографии и др. Оптимальной является селективная спинальная ангиография, а оптимальным методом лечения больных с СФА — применение адекватной антикоагулянтной терапии, а также хирургический способ в виде раннего внутрисосудистого вмешательства.

РЕЗЮМЕ

Лу Чжуцзин, Н. В. Шулешова, А. А. Скоромец

Особенности клинического течения синдрома Фуа–Алажуанина (описание клинического наблюдения с обзором литературы)

Целью работы является совершенствование диагностики спинальных АВМ. Для постановки диагноза болезни Фуа–Алажуанина следует учитывать быстроту развития, объем и динамику очаговых неврологических симптомов спинального поражения и данные дополнительных методов исследования: МРТ позвоночника и спинного мозга, спинальной МР-ангиографии, МР-трактографии и др. Оптимальной для обнаружения спинальных АВМ является селективная спинальная ангиография. Лечение должно включать антикоагулянты и хирургические методы.

Ключевые слова: спинальные артериовенозные мальформации, синдром Фуа–Алажуанина.

SUMMARY

Z. Lu, N. V. Shuleshova, A. A. Skoromets

Special features of Foix-Alajouanine syndrome (clinical course)

The aim of the work is to improve the diagnostics of spinal AVMs. For the proper diagnosis of Foix-Alajouanine syndrome the speed of progression and the dynamics of the spinal focal neurological signs, as well as the volume of the spinal lesion should be taken into account. Evaluation of the results of additional methods of investigation: spinal MRI, spinal MR angiography, MR-tractography, etc. is also needed. Selective spinal angiography remains the optimal diagnostic method for spinal AVMs. The treatment must include anticoagulants and surgery.

Key words: spinal arteriovenous malformations, Foix-Alajouanine syndrome.

ЛИТЕРАТУРА

1. Александров С. В., Моргунов В. А., Агарчева Л. С. Ангиодисгенетическая некротизирующая миелопатия (синдром Фуа-Алажуанина) // Архив патологии. — 1996. — № 5. — С. 55–59.
2. Большой медицинский словарь. — 2000.
3. Игнатьева Е. Н. Ангиодисгенетическая миеломалация (болезнь Фуа-Алажуанина) // Архив патологии. — 1970. — № 10. — С. 53–57.
4. Никуфоров А. С. Неврология // Полный толковый словарь. — 2010.
5. Скоромец А. А., Скоромец А. П., Скоромец Т. А., Тиссен Т. П. Спинальная ангионеврология: рук-во для врачей. — СПб.; М.: МЕДпресс-информ, 2003. — 608 с.: ил.
6. Скоромец А. А., Тиссен Т. П., Панюшкин А. Н., Скоромец Т. А. Сосудистые заболевания спинного мозга. — М.: OZON. ru, 2002.
7. Bodechtel G. Differential diagnose neurologischer Krankheitsbilder // Aufl. Thieme. — 1974.
8. Foxi C., Alajouanine M. La myelite necrotique subaigue // Rev. Neurol. — 1926. — Vol. 33. — P. 1–42.

© В. А. Сергеев, Я. В. Чернявский, 2014 г.
УДК 616.831-001-06:616.895.8

В. А. Сергеев, Я. В. Чернявский ШИЗОФРЕНОПОДОБНЫЕ ПСИХОЗЫ ПРИ ТРАВМАТИЧЕСКОЙ БОЛЕЗНИ ГОЛОВНОГО МОЗГА: ОСОБЕННОСТИ КЛИНИКИ И ТЕРАПИИ

Челябинская государственная медицинская академия

ВВЕДЕНИЕ

Современные представления о травматической болезни головного мозга (ТБГМ), в патогенезе которой, наряду с нарушениями нейродинамических процессов, немаловажная роль принадлежит расстройствам кровообращения и ликвородинамики, а также метаболическим и иммунореактивным из-

менениям [1, 12], позволяют рассматривать возникающую при данном недуге психотическую симптоматику с позиций соматопсихической патологии. Развивающиеся в отдаленном периоде черепно-мозговой травмы (ЧМТ) психозы с галлюцинаторной и бредовой симптоматикой представляют наибольшие диагностические трудности в плане их отграничения от эндогенных психических расстройств. Одни авторы происхождения данной психопатологии напрямую связывают с ЧМТ [3, 7–9, 11], другие же рассматривают ее главным образом как фактор, провоцирующий экзакербацию эндогенного психоза [2, 4]. Столь различная трактовка этиогенеза указанных расстройств, вероятно, обусловлена неразработанностью до настоящего времени достаточно четких дифференциально-диагностических критериев органических шизофреноподобных расстройств в отдаленном периоде ЧМТ. Все это весьма негативно сказывается как в отношении надежности диагностики [5, 9], так и в реализации адекватной и эффективной лечебной психосоциальной помощи таким больным.