



В помощь практическому врачу / Practical guidelines

© Коллектив авторов, 2018
УДК [616.33-089.168.1-06:616-005]-08:533.5

К. А. Анисимова*, **Д. И. Василевский**, **А. Ю. Корольков**, **С. Г. Баландов**,
А. С. Лапшин, **Е. В. Киселева**, **Л. И. Давлетбаева**

Федеральное государственное бюджетное образовательное учреждение высшего образования «Первый Санкт-Петербургский государственный медицинский университет имени академика И. П. Павлова» Министерства здравоохранения Российской Федерации, Санкт-Петербург, Россия

ОПЫТ УСПЕШНОГО ПРИМЕНЕНИЯ ВАКУУМНОЙ ТЕРАПИИ В ЛЕЧЕНИИ НЕСОСТОЯТЕЛЬНОСТИ КУЛЬТЫ ЖЕЛУДКА ПОСЛЕ ЛАПАРОСКОПИЧЕСКОЙ ПРОДОЛЬНОЙ РЕЗЕКЦИИ: клиническое наблюдение

Резюме

Несостоятельность культи желудка является наиболее опасным послеоперационным осложнением лапароскопической продольной резекции желудка. Традиционные варианты хирургического лечения и эндоскопическая установка стентов не всегда успешны. Терапия отрицательным давлением (NPWT) показала, что это новый возможный эффективный метод лечения несостоятельности различной этиологии после операций на желудке и пищеводе.

Исходный индекс массы тела пациентки составлял 46 кг/м², а сопутствующие заболевания были представлены артериальной гипертензией, сахарным диабетом 2-го типа, дислипидемией. Терапия отрицательным давлением была начата через 14 суток после лапароскопической продольной резекции желудка. В течение 14 дней было произведено 3 смены абдоминальной части системы. Через 14 дней после наложения вторичных швов на рану пациентка была выписана из стационара. За время применения вакуум-терапии не наблюдалось никаких осложнений, связанных с соответствующей методикой. Она сочетает в себе закрытие дефектов и эффективное дренирование, а также позволяет проводить периодический осмотр полости раны. NPWT — успешный, безопасный и эффективный способ лечения несостоятельности после лапароскопической продольной резекции желудка.

Ключевые слова: несостоятельность культи желудка, вакуумная терапия, продольная резекция желудка, ожирение

Анисимова К. А., Василевский Д. И., Корольков А. Ю., Баландов С. Г., Лапшин А. С., Киселева Е. В., Давлетбаева Л. И. Опыт успешного применения вакуумной терапии в лечении несостоятельности культи желудка после лапароскопической продольной резекции: клиническое наблюдение. Ученые записки СПбГМУ им. акад. И. П. Павлова. 2018;25(2):69–74. DOI: 10.24884/1607-4181-2018-25-2-69-74.

* **Автор для связи:** Кристина Александровна Анисимова, ФГБОУ ВО «ПСПбГМУ им. И. П. Павлова» МЗ РФ, 197022, Россия, Санкт-Петербург, ул. Льва Толстого, д. 6-8. E-mail: anisimova-k-a@mail.ru.

© Composite authors, 2018
UDC [616.33-089.168.1-06:616-005]-08:533.5

К. А. Anisimova*, **D. I. Vasilevskii**, **A. Ju. Korolkov**, **S. G. Balandov**,
A. S. Lapshin, **E. V. Kiseleva**, **L. I. Davletbaeva**

Pavlov University, Russia, Saint-Petersburg

EXPERIENCE OF THE SUCCESSFUL USING OF VACUUM THERAPY IN THE TREATMENT OF GASTRIC LEAK AFTER LAPAROSCOPIC SLEEVE GASTRECTOMY: case report

Summary

Gastric leak is the most dangerous postoperative complication of laparoscopic sleeve gastrectomy. Traditional surgical treatment options and endoscopic stent placement are not always successful. Negative Pressure Wound Therapy (NPWT) has shown itself like a new successful and feasible treatment option for leaks of different etiology after gastro-esophageal surgery.

The initial body mass index (BMI) of the patient was 46 and co-morbidity was represented: arterial hypertension, type 2 diabetes and dyslipidemia. NPWT was initiated in 14 days after laparoscopic sleeve gastrectomy. The abdominal part of the system was changed 3 times for 14 days. The patient was discharged from the hospital in 14 days after the secondary sutures to the wound. No relevant complications related to the procedure were observed during the course of the vacuum therapy. It combines defect closure, effective drainage and allows doing a periodic inspection of the wound cavity. NPWT is a successful, safety and effective treatment option for the leaks after laparoscopic sleeve gastrectomy

Keywords: gastric leak, vacuum therapy, sleeve gastrectomy, oobesity

Anisimova K. A., Vasilevskiy D. I., Korol'kov A. Yu., Balandov S. G., Lapshin A. S., Kiseleva E. V., Davletbaeva L. I. Experience of the successful using of vacuum therapy in the treatment of gastric leak after laparoscopic sleeve gastrectomy: case report. The Scientific Notes of IPP-SPSMU. 2018;25(2):69–74. (In Russ.). DOI: 10.24884/1607-4181-2018-25-2-69-74.

*Corresponding author: Kristina A. Anisimova, Pavlov University, 6-8 L'va Tolstogo str., Saint-Petersburg, Russia, 197022. E-mail: anisimova-k-a@mail.ru.

ВВЕДЕНИЕ

Терапия отрицательным давлением (Negative Pressure Wound Therapy — NPWT) была разработана сотрудниками медицинского университета Wake Forest (США) в 90-х гг. XX в. как альтернативный метод лечения пациентов с хроническими ранами и сопутствующей патологией. В течение последнего десятилетия данная технология получила широкое распространение в различных областях практической медицины, и в хирургии в частности [1].

В настоящее время NPWT с успехом применяется в лечении абдоминальной инфекции, ран, ожогов. В определенных клинических ситуациях терапия отрицательным давлением является единственным возможным вариантом достижения благоприятного исхода заболевания [1, 2].

Известно, что при длительном сахарном диабете (СД) процесс заживления раневых дефектов замедлен. Как за счет снижения уровня местных факторов роста, так и в связи с наличием поздних микро- и макрососудистых осложнений. Ключевую роль в замедлении процессов заживления

играют гипергликемия и гликирование белков. Имеются данные о нарушении синтеза факторов роста, изменении процессов ангиогенеза и аккумуляции коллагена, снижении барьерной функции эпидермиса и качества грануляционной ткани у лиц с сахарным диабетом [2–4].

Терапия отрицательным давлением (вакуум-терапия, NPWT) — достаточно успешно применяемый метод лечения ран различного генеза. Считается, что отрицательное давление ускоряет процессы заживления. Выдвинуты различные теории, объясняющие его эффективность: сокращение раны, стабилизация раневой среды (посредством удаления медиаторов воспаления и цитокинов), снижение бактериальной обсемененности, уменьшение отека за счет удаления экссудата и стимуляция заживления посредством микродеформации клеток [5].

КЛИНИЧЕСКОЕ НАБЛЮДЕНИЕ

В сентябре 2017 г. в центр хирургического лечения ожирения и метаболических нарушений ПСПбГМУ им. И. П. Павлова была госпитализирована пациентка 59 лет, страдавшая морбидным ожирением (индекс массы тела — 46 кг/м², распределение жировой клетчатки по абдоминальному типу, окружность талии — 126 см, избыточная масса тела — 56 кг) и ассоциированным с ним метаболическим синдромом (артериальной гипертензией, сахарным диабетом 2-го типа, дислипидемией).

После коррекции соматической патологии 16.10.2017 г. была выполнена лапароскопическая продольная резекция желудка. Пациентка была активизирована через 2 ч после оперативного вмешательства и на следующие сутки переведена из отделения реанимации и интенсивной терапии (ОРИТ) в отделение в стабильном состоянии. На 2-е сутки было отмечено увеличение оттока экссудата по дренажу брюшной полости, тахикардия, усиление болей в верхних отделах живота, слабость. В клиническом анализе крови отмечались признаки умеренной воспалительной реакции с незначительным повышением уровня маркеров дисфункции печени и почек.

Для выявления причин неблагополучия пациентке было выполнено рентгенологическое исследование верхних отделов пищеварительного тракта с водорастворимым контрастным веществом, при котором была диагностирована негерметичность сформированной желудочной трубки на границе средней и нижней трети по задней стенке (рис. 1).

Для устранения возникшего осложнения 18.10.2017 г. была выполнена лапароскопическая операция — ушивание перфоративного отверстия задней

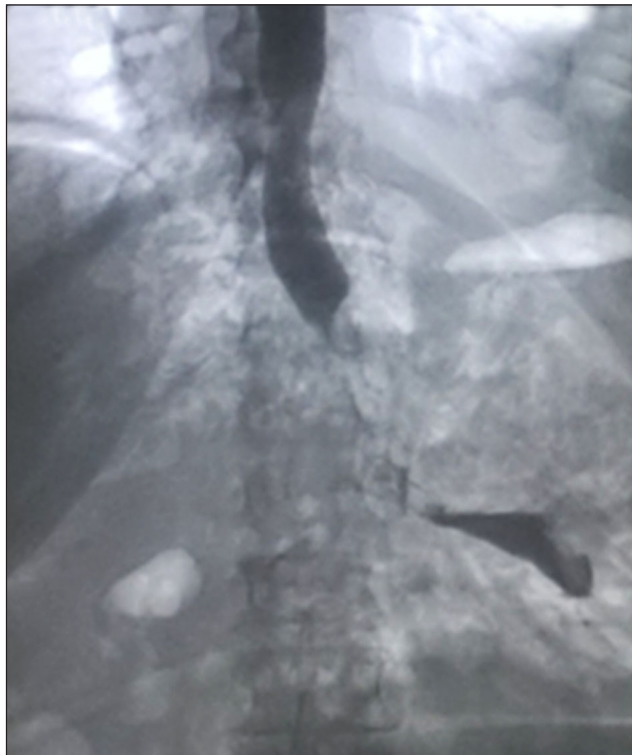


Рис. 1. Рентгенологическое исследование с водорастворимым контрастным веществом. Истечение контрастного вещества за пределы культи желудка
Fig. 1. X-ray examination with the water-soluble contrast agent. The expiration of the contrast agent outside the stomach stump

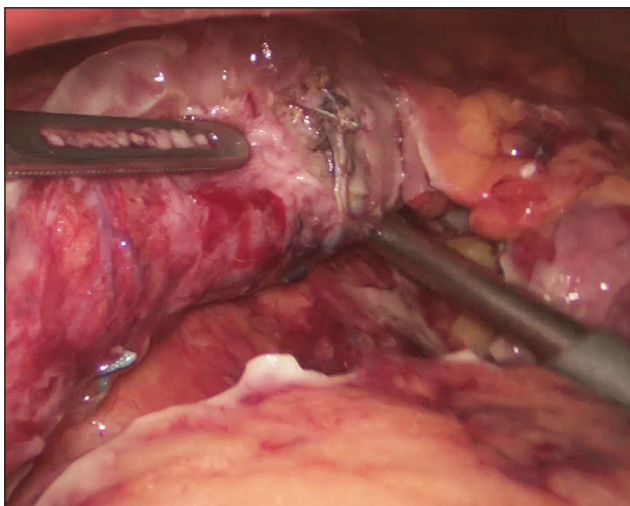


Рис. 2. Культи желудка с наложениями фибрина и зоной перфорации стенки. Интраоперационное фото
Fig. 2. The stomach stump with fibrin overlays and the wall perforation area. Intraoperative photo

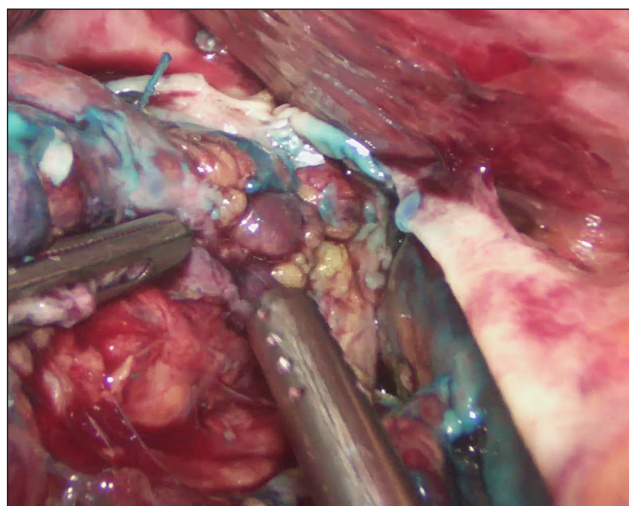


Рис. 3. Культи желудка с наложениями фибрина и выбуханием слизистой оболочки наружу. Интраоперационное фото
Fig. 3. The stomach stump with fibrin overlays and bulging of the mucous membrane outwards. Intraoperative photo

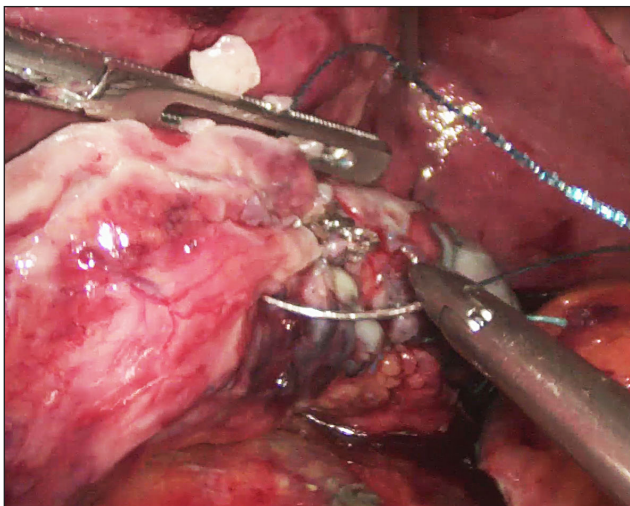


Рис. 4. Ушивание перфоративного отверстия культи желудка. Интраоперационное фото
Fig. 4. The closure of perforation of the stomach stump. Intraoperative photo

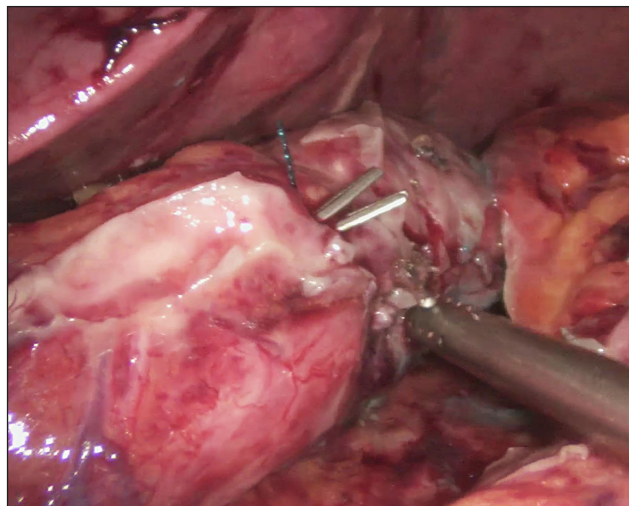


Рис. 5. Гидравлическая проверка герметичности культи желудка. Интраоперационное фото
Fig. 5. Hydraulic test for the impermeability of the stomach stump. Intraoperative photo

стенки культи желудка (с проверкой герметичности), санация и дренирование брюшной полости (рис. 2 – 5).

В течение двух суток терапия в ОРИТ: антибактериальная – Эртрапенем 1 г в сутки, инфузионная – 30 – 60 мл/кг в сутки, антисекреторные препараты, нестероидные противовоспалительные препараты, ингибиторы протеаз, антиферментные препараты, антикоагулянты, инсулин. Состояние пациентки стабилизировалось, показатели воспалительной реакции регрессировали. Больная была переведена в хирургическое отделение, начата в ОРИТ терапия была продолжена. При контрольном рентгенологическом исследовании пищевода и желудка 23.10.2017 г. затеков контрастного вещества выявлено не было (рис. 6).

Через 10 дней после повторной операции (28.10.2017 г.) состояние пациентки вновь ухудшилось: появились клинические и лабораторные признаки системной воспалительной реакции. При компьютерной томографии (КТ) было констатировано наличие свободной жидкости и воздуха в верхних отделах брюшной полости (рис. 7).

По жизненным показаниям 28.10.2017 г. была выполнена третья операция – диагностическая лапароскопия, лапаротомия, ушивание дефекта (вероятно, острой язвы) культи желудка, санация и дренирование брюшной полости. Пациентка была переведена на полное парентеральное питание. Произведена смена антибактериальной терапии на Ванкомицин 2 г в сутки, продолжено

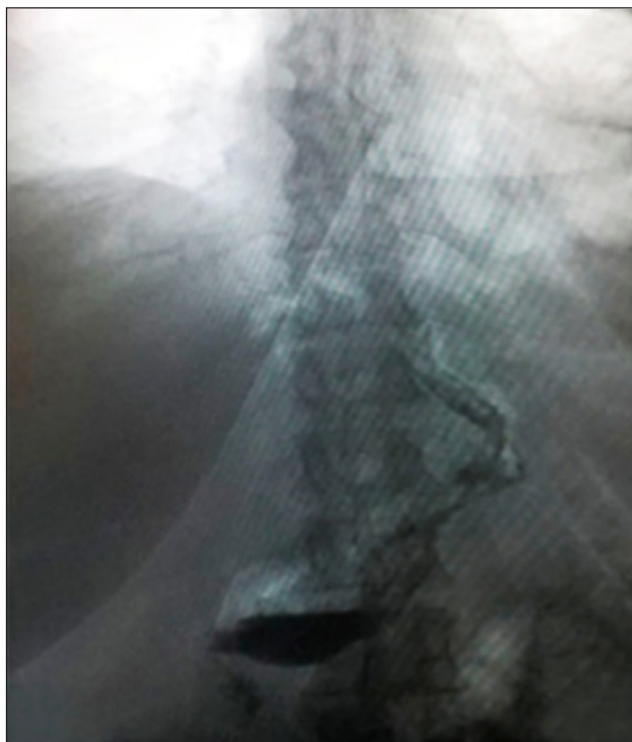


Рис. 6. Герметичная культя желудка. Рентгенологическое исследование с водорастворимым контрастным веществом
Fig. 6. The impermeable stomach stump. X-ray examination with the water-soluble contrast agent

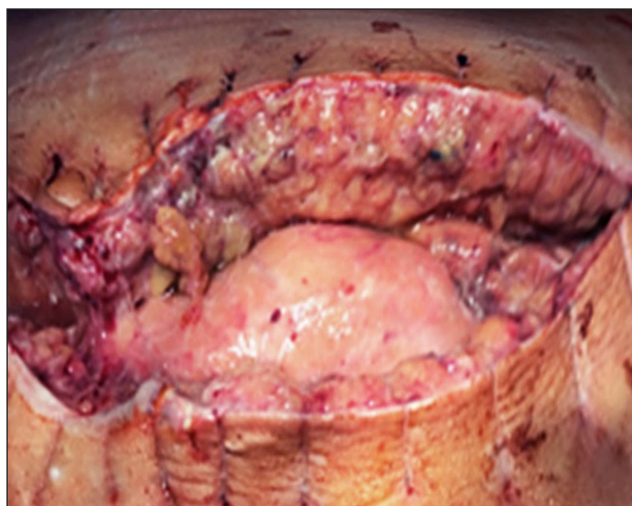


Рис. 8. Гнойный воспалительный процесс операционной раны. Интраоперационное фото
Fig. 8. Purulent inflammatory process of the surgical wound. Intraoperative photo

лечение: инфузионная терапия — 30–60 мл/кг в сутки, антисекреторные препараты, нестероидные противовоспалительные препараты, ингибиторы протеаз, антиферментные препараты, антикоагулянты, инсулин, альбумин.

Через 3 суток (01.11.2017 г.) у пациентки развился гнойный воспалительный процесс операционной раны (рис. 8).

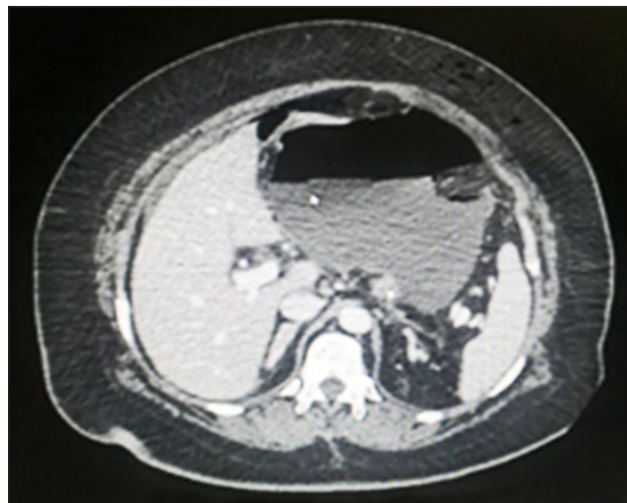


Рис. 7. Скопление жидкости газа в верхнем этаже брюшной полости. КТ-исследование
Fig. 7. Accumulation of the fluid of gas in the upper floor of the abdomen. Computed tomography

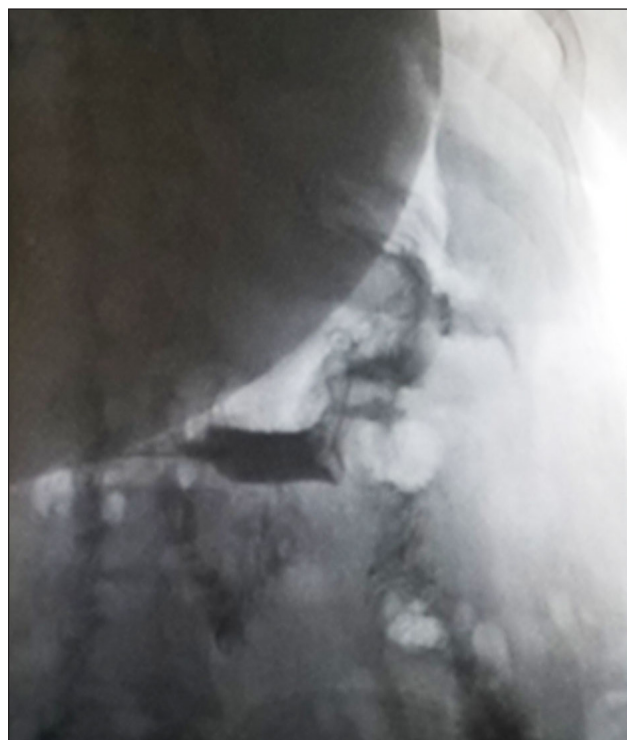


Рис. 9. Истечение контрастного вещества за пределы культи желудка. Рентгенологическое исследование с водорастворимым контрастным веществом
Fig. 9. The expiration of the contrast agent outside the stomach stump. X-ray examination with the water-soluble contrast agent

При рентгенологическом исследовании с контрастным веществом констатирована несостоятельность швов культи желудка (рис. 9).

Продолжение прежней тактики лечения было признано бесперспективным. По неотложным показаниям пациентке выполнена релапаротомия, имплантирована система для проведения NPWT (рис. 10).

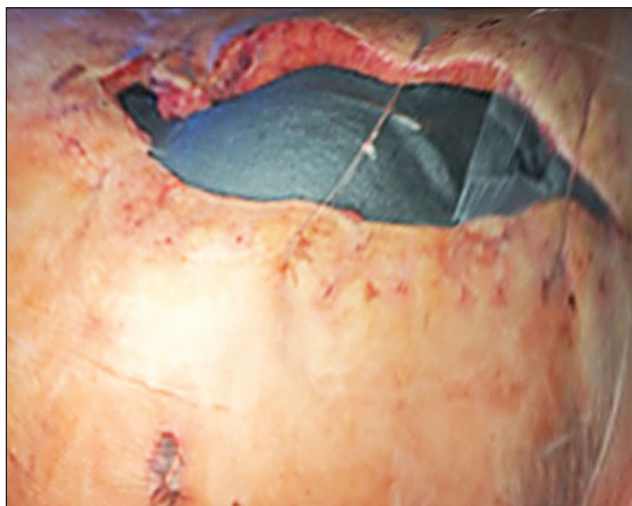


Рис. 10. Имплантированная система для NPWT.
Интраоперационное фото
Fig. 10. Implanted system for NPWT.
Intraoperative photo

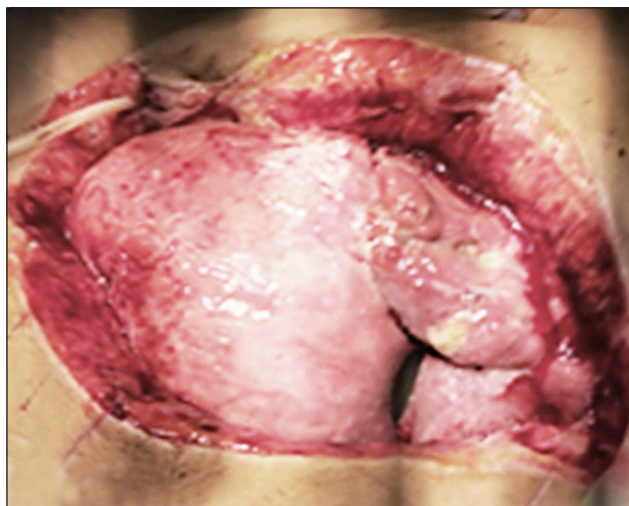


Рис. 11. Купирование экссудативного процесса, развитие грануляций. Интраоперационное фото
Fig. 11. The relief of the exudative process, the development of granulations. Intraoperative photo

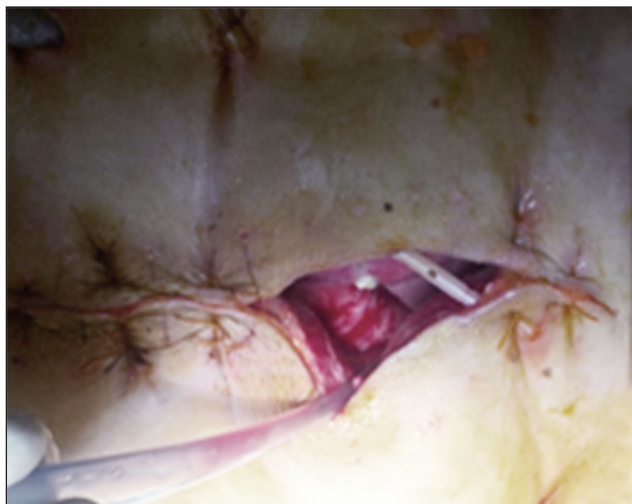


Рис. 12. Полный регресс гнойного воспалительного процесса. Интраоперационное фото
Fig. 12. Complete regression of the purulent inflammatory process. Intraoperative photo

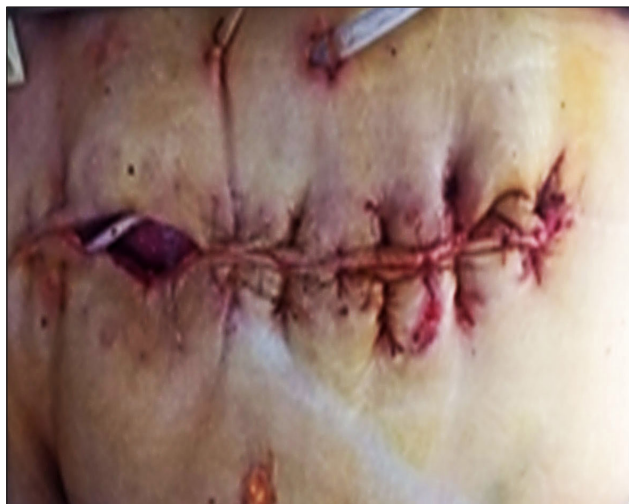

Рис. 13. Вторичные швы раны. Интраоперационное фото
Fig. 13. The secondary sutures of the wound. Intraoperative photo

Антибактериальная терапия — Ванкомицин 2 г в сутки — была дополнена препаратом Меропинем 3 г в сутки, остальная терапия была так же продолжена.

Первая плановая смена абдоминальных компонентов системы осуществлена через 6 суток (07.11.2017 г.). Констатировано значительное уменьшение экссудации, сокращение глубины и площади раневой поверхности за счет развития гранулирующей ткани, снижение показателей системной воспалительной реакции (рис. 11).

Далее замена компонентов системы для NPWT проводилась через каждые 4 дня (рис. 12).

Терапия отрицательным давлением завершена 14.11.2017 г., на рану наложены вторичные швы

(рис. 13). Антибактериальная терапия прекращена. Восстановлено энтеральное питание.

Через 14 суток, после наложения вторичных швов на рану, пациентка выписана из стационара.

ОБСУЖДЕНИЕ

В существующей литературе описаны такие положительные эффекты вакуум-терапии, как клеточные (формирование грануляционной ткани), внеклеточные (усиление кровотока, уменьшение отека и снижение протеолитической активности раневой среды) и комплексные (очистка раны, контроль инфекции, возможность анализа полученного экссудата) [6].

Представленное клиническое наблюдение демонстрирует высокую эффективность терапии

отрицательным давлением при развитии тяжелых абдоминальных хирургических осложнений у полиморбидных пациентов со сниженными регенераторными способностями тканей и значительным риском неблагоприятного исхода.

ЛИТЕРАТУРА

1. Зайцева Е., Токмакова А. Вакуум-терапия в лечении хронических ран // Сахарный диабет. – 2012. – № 3. – С. 45–49. Doi: 0.14341/2072-0351-6085.
2. Зайцева Е., Доронина Л., Молчков Р. и др. Особенности репарации тканей у пациентов с нейропатической и нейроишемической формами синдрома диабетической стопы на фоне терапии отрицательным давлением // Вестн. хир. им. И. И. Грекова. – 2014. – № 173 (5). – С. 64–72.
3. Galkowska H., Wojewodzka U., Olszewski W. Chemokines, cytokines, and growth factors in keratinocytes and dermal endothelial cells in margin of chronic diabetic foot ulcers // Wound repair and Regen. – 2006. – № 14 (5). – P. 558–565. Doi:10.1111/j.1743-6109.2006.00155.x
4. Falanga V. Wound healing and its impairment in the diabetic foot // Lancet. – 2005. – № 366 (9498). – P. 1736–1743. Doi:10.1016/S0140-6736(05)67700-8.
5. Morykwas M., Simpson J., Pungger K. et al. Vacuum-assisted closure: state of basic research and physiologic foundation // Plast. Reconstr. Surg. – 2006. – № 117 (7). – P. 121–126. Doi: 10.1097/01.prs.0000225450.12593.12.
6. Bassetto F., Lancerotto L., Salmaso R. et al. Histological evolution of chronic wounds under negative pressure

therapy // J. Plast. Reconstr. Aesthet. Surg. – 2012. – № 65 (1). – P. 91–99. Doi: 10.1016/j.bjps.2011.08.016.

REFERENCES

1. Zaytseva E., Tokmakova A. Vakuum-terapiya v lechenii khronicheskikh ran. [Vacuum therapy for chronic wounds] Sakharnyy diabet. 2012;(3):45-49. doi:0.14341/2072-0351-6085
2. Zaytseva E., Doronina L., Molchkov R. i dr. Osobennosti reparatsii tkaney u patsientov s neyropaticheskoy i neyroishemicheskoy formami sindroma diabeticheskoy stopy na fone terapii otritsatel'nym davleniem. Vestnik khirurgii im. I.I. Grekova. 2014.173(5):64-72.
3. Galkowska H., Wojewodzka U., Olszewski W. Chemokines, cytokines, and growth factors in keratinocytes and dermal endothelial cells in margin of chronic diabetic foot ulcers. Wound repair and Regen. 2006.14(5):558-65. doi:10.1111/j.1743-6109.2006.00155.x
4. Falanga V. Wound healing and its impairment in the diabetic foot. Lancet. 2005. 366(9498):1736-1743. doi:10.1016/S0140-6736(05)67700-8
5. Morykwas M., Simpson J., Pungger K., et al. Vacuum-assisted closure: state of basic research and physiologic foundation. Plast. Reconstr. Surg. – 2006. 117(7):121-126. doi:10.1097/01.prs.0000225450.12593.12
6. Bassetto F., Lancerotto L., Salmaso R., et al. Histological evolution of chronic wounds under negative pressure therapy. J. Plast. Reconstr. Aesthet. Surg. 2012.65(1): 91-9. doi:10.1016/j.bjps.2011.08.016.

Дата поступления статьи 05.03.2018 г.

Дата публикации статьи 25.06.2018 г.