

© В. В. Потемкин, Е. В. Агеева, 2016 г.  
УДК [617.77:617.71]:612.67

**В. В. Потемкин, Е. В. Агеева**

## СОСТОЯНИЕ ТКАНЕЙ ГЛАЗНОЙ ПОВЕРХНОСТИ У ПАЦИЕНТОВ С ИНВОЛЮЦИОННЫМИ НАРУШЕНИЯМИ ПОЛОЖЕНИЯ НИЖНЕГО ВЕКА

Кафедра офтальмологии Первого Санкт-Петербургского государственного медицинского университета имени академика И. П. Павлова

### ВВЕДЕНИЕ

Ткани глазной поверхности представляют собой единую анатомо-функциональную единицу, основу которой составляют эпителий конъюнктивы, лимба и роговицы [1]. Состояние тканей глазной поверхности зависит от взаимодействия структур вспомогательного аппарата глазного яблока — век, слезопроизводящего, слезоотводящего и т. д. Состояние прероговичной слезной пленки является своеобразным отражением этого взаимодействия [1–5].

В течение долгого времени считалось, что прероговичная слезная пленка имеет четкую структуру и состоит из трех слоев: муцинового, водянистого и липидного [1]. Согласно последним данным, слезная пленка состоит из двух слоев: водно-муцинового геля и липидного слоя. Толщина слезной пленки зависит от ширины глазной щели и в среднем составляет 10 мкм [1, 4].

Муциновый компонент водно-муцинового геля продуцируется преимущественно эпителиальными клетками конъюнктивы, основной функцией является придание гидрофильных свойств гидрофобному эпителию роговицы [1, 4, 18]. Водянистый компонент водно-муцинового геля продуцируют слезные железы, основная и добавочные. Этот слой ответственен за доставку питательных веществ и кислорода к роговице, а также утилизацию продуктов метаболизма, отмирающих и слущивающихся эпителиальных клеток [1, 4, 15, 19]. Мейбомиевые железы, а также железы Цейса и Молля являются источником липидного слоя слезной пленки. Основная функция липидного слоя — обеспечение

стабильности слезной пленки и предотвращение испарения водного слоя [1–5, 17].

Синдром сухого глаза (ССГ) является одним из наиболее часто встречающихся заболеваний, распространенность которого, по разным данным, колеблется от 5 до 35 % [10]. Согласно определению The Dry Eye Workshop (DEWS), под синдромом сухого глаза подразумевается нарушение стабильности слезной пленки вследствие недостаточной ее продукции или избыточного испарения, которое приводит к поражению глазной поверхности и дискомфорту [10]. Нарушения положения век нередко сопровождаются поражением тканей глазной поверхности, механизм которого ранее связывали исключительно с механической травмой при завороте нижнего века и ксерозом при вывороте нижнего века.

**Цель** исследования — оценить влияние инволюционных мальпозиций нижнего века на состояние тканей глазной поверхности и на течение синдрома сухого глаза.

### МАТЕРИАЛ И МЕТОДЫ ИССЛЕДОВАНИЯ

В рамках исследования обследованы 100 пациентов (200 глаз) на базе V микрохирургического отделения Городской многопрофильной больницы № 2 за период с ноября 2015 г. по май 2016 г. В состав основной группы вошли 60 пациентов (80 глаз) с нарушениями положения нижнего века атонического характера. Группу контроля составили 40 пациентов (80 глаз), поступившие для хирургического лечения катаракты, без псевдоэкзофтальмического синдрома (ПЭС). Последний факт связан с тем, что ПЭС способствует поражению глазной поверхности [3, 11, 12].

Группы были равноценны по полу и возрасту (табл. 1).

Критериями исключения были заболевания глазной поверхности, приводящие к развитию вторичного синдрома сухого глаза, применение гипотензивных капель и капель искусственной слезы.

Всем пациентам, помимо стандартного офтальмологического обследования, были выполнены дополнительные исследования: тест Ширмера II, проба Норна, оценка степени прокрашивания конъюнктивы и роговицы и выраженности конъюнктивохалазиса. Для оценки пациентами выраженности ССГ применялся индекс поражения тканей глазной поверхности (Ocular Surface Disease Index, OSDI) (R. Schiffman et al., 2000).

Тест Ширмера II применялся для исследования базальной секреции слезы. У пациентов с мальпозициями век имеет место избыточная рефлекторная продукция слезы. Для получения достоверных данных исследование проводилось с использованием местного анестетика — оксибупрокаина гидрохлорида (Inokain, Promed Exports, India). Стерильные полоски фильтровальной бумаги помещали

Таблица 1

#### Распределение пациентов по полу и возрасту

| Показатель     | Основная группа (n=80) | Группа контроля (n=80) |
|----------------|------------------------|------------------------|
| Возраст (M±SD) | 78±3,78                | 76,10±1,84             |
| Пол: мужчины   | 18 (22, 5 %)           | 14 (17,5)              |
| женщины        | 62 (77, 5 %)           | 66 (82,5 %)            |

Примечание: n = количество глаз.

в наружную треть нижнего конъюнктивального свода на 5 мин. Смачивание тест-полоски менее чем на 10 мм расценивалось как нарушение базальной слезопродукции.

Проба Норна применялась для оценки времени разрыва слезной пленки. Под последним подразумевается промежуток между морганием и появлением темных сухих пятен различной формы на роговице. Тест выполнялся при помощи диагностических полосок фильтровальной бумаги, импрегнированных флуоресцеином натрия (*Sentiss*, Швейцария). Оценку теста производили при биомикроскопии с использованием синего кобальтового фильтра.

Прокрашивание эпителия глазной поверхности является одним из клинических признаков повреждения глазной поверхности [10]. Тест также выполнялся при помощи диагностических полосок фильтровальной бумаги, импрегнированных флуоресцеином натрия (*Sentiss*, Швейцария). Оценку показателей производили по балльной системе от 0 до 5, используя The Oxford Grading System (рисунок) [10].

Оценка конъюнктивохлазиса выполнялась по количеству и размеру горизонтальных конъюнктивальных складок, расположенных вдоль нижнего края века (*Lid parallel conjunctival folds, LIPCOF*; табл. 2) [11, 12]. Для оценки конъюнктивохлазиса у пациентов с выворотами нижнего века исследователь возвращал веко в правильное положение.

Для оценки пациентами выраженности симптомов ССГ применяли индекс повреждения глазной поверхности. Подсчет индекса производили при помощи опросника OSDI, одобренного организацией FDA (Food and Drug Administration, USA) для применения в клинических испытаниях [20].

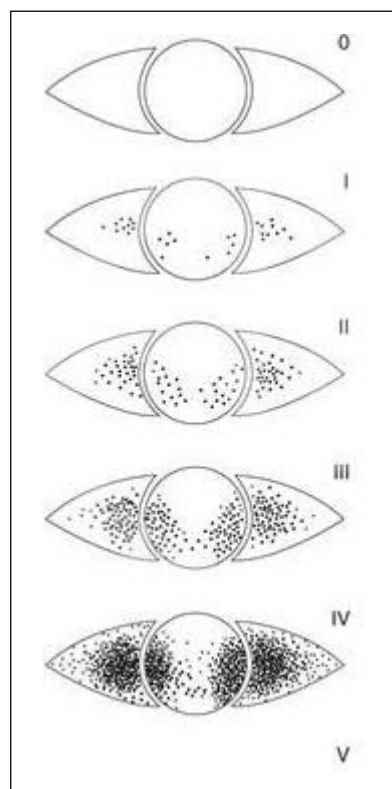
Опросник состоит из трех блоков. Первый блок посвящен общим симптомам синдрома сухого глаза (ССГ), второй – оценке зрения, третий – внешним факторам, усугубляющим течение ССГ. Второй блок опросника не применяли, учитывая наличие катаракты различной степени выраженности у большинства пациентов. Расчет индекса производился для каждого пациента отдельно по формуле:

$$\text{OSDI} = (\text{количество баллов за ответы}) \times 25 / \text{количество заданных вопросов.}$$

Полученный индекс отражает оценку пациентами выраженности ССГ [7, 18, 19]:

- 0 – 12 баллов – нет проявлений ССГ;
- 13 – 22 баллов – слабо выраженный ССГ;
- 23 – 32 баллов – ССГ умеренной степени;
- 33 – 100 баллов – ССГ тяжелой степени

Статистическая обработка данных выполнялась при помощи программы «SPSS Statistics v20.0». В качестве основных параметров статистической обработки количественных показателей применялись средние значения (M), среднеквадратические от-



Оценка прокрашивания конъюнктивы и роговицы, The Oxford Grading System

клонения (SD), медианы, минимальные и максимальные значения. Проверка нормальности выполнялась по критерию Колмогорова – Смирнова. Соотношение количественных переменных в двух независимых группах оценивали при помощи t-теста. При  $p < 0,05$  различия считались статистически значимыми. Статистическую значимость различий между группами по качественным показателям оценивали при помощи таблиц сопряженности и критерия  $\chi^2$  Пирсона.

## РЕЗУЛЬТАТЫ ИССЛЕДОВАНИЯ И ИХ ОБСУЖДЕНИЕ

С целью получения достоверных данных слезопродукции оценивалась базальная секреция слезы. У пациентов основной группы и группы контроля тест Ширмера II был в пределах нормальных значений. Достоверной разницы между группами обнаружено не было ( $t = 0,4$ ;  $p = 0,83$ ). Таким образом, снижение слезопродукции не задействовано в поражении глазной поверхности при данной патологии.

Время разрыва слезной пленки (ВРСП) резко снижено в основной группе, чего нельзя сказать о группе контроля. ВРСП в последней составило  $9,88 \pm 0,51$  с, тогда как у пациентов с мальпозициями –  $5,45 \pm 0,7$  с ( $t = 5,02$ ;  $p = 0,001$ ) (табл. 3).

Таблица 2  
Шкала оценки выраженности конъюнктивохалазиса (Hoh et al., 1995; Meller et al., 1998)

| Оценка | Выраженность  |
|--------|---|
| 0      | Нет складок конъюнктивы   |
| 1      | Единичная складка конъюнктивы менее высоты слезного мениска     |
| 2      | Множественные складки конъюнктивы менее высоты слезного мениска |
| 3      | Множественные складки конъюнктивы более высоты слезного мениска |
| 4      | Множественные складки конъюнктивы, ущемленные веками            |

Полученный результат говорит о повышенной испаряемости слезы и нестабильности слезной пленки.

У пациентов основной группы имеет место поражение эпителия глазной поверхности. Прокрашивание конъюнктивы различной степени выраженности наблюдалось у 100 % пациентов основной группы и лишь у 40 % пациентов группы контроля ( $p = 0,0001$ ) (табл. 3). Прокрашивание роговицы различной степени выраженности в основной группе также наблюдалось у 100 % пациентов, в группе контроля – у 8 % ( $p = 0,0001$ ) (табл. 3).

Выраженность конъюнктивохалазиса коррелирует со степенью тяжести ССГ [8, 14, 16]. Спорной

является взаимосвязь конъюнктивохалазиса с возрастом [15]. В обеих группах имел место конъюнктивохалазис, достоверно чаще в основной группе ( $p = 0,0001$ ) (табл. 3).

Индекс повреждения глазной поверхности рассчитывался для каждого пациента отдельно. Среднее значение индекса в основной группе практически в 2 раза превышает результаты контрольной, что говорит о более выраженном клиническом проявлении ССГ у пациентов с мальпозициями век ( $t = 14,4; p = 0,0001$ ). У пациентов основной группы превалирует ССГ умеренной степени выраженности, у пациентов группы контроля – ССГ легкой степени выраженности (табл. 3).

Мальпозиции век являются распространенной патологией вспомогательного аппарата глазного яблока, оказывающей целый ряд побочных влияний на состояние тканей глазной поверхности. Мальпозиции нижнего века инволюционного характера занимают главное место в структуре заболеваемости.

Состояние глазной поверхности при атонических мальпозициях заслуживает внимания ввиду того, что и мальпозиции, и ССГ являются состояниями, ассоциированными с возрастом. В рамках нашего исследования мы анализировали результаты теста Ширмера, ВРСП, прокрашивания эпителия глазной поверхности, выраженности конъюнктивохалазиса и субъективной оценки пациентами выраженности симптомов ССГ. Все показатели, за исключением теста Ширмера, были достоверно более выражены у пациентов с атоническими мальпозициями, что говорит о повреждении глазной поверхности. Более того, пациенты основной группы отмечали более выраженные симптомы ССГ, снижающие качество их жизни.

Механизмы поражения тканей глазной поверхности при мальпозициях разнообразны. Одним из основных является нарушение стабильности слезной пленки и повышение ее испаряемости вследствие нарушения функциональной конгруэнтности поверхностей глазного яблока и век.

Дисфункция мейбомиевых желез, имеющая место при мальпозициях век атонического характера, усугубляет испарение слезной пленки [6, 20].

К другому механизму можно отнести несостоятельное мигание, обусловленное неполным смыканием век. Помимо того, что мигательные движения регулируют отток влаги по слезоотводящим путям, разглаживают слезную пленку по глазной поверхности, они также способствуют поступлению секрета мейбомиевых желез на поверхность слезной пленки.

Основной функцией век является защита глазной поверхности. При мальпозициях век выполнение этой функции невозможно. Так, при выворотах нижнего века нередко наблюдается лагофтальм.

Таблица 3  
Сводная таблица полученных данных

| Показатель                                      | Основная группа (n=80) | Группа контроля (n=80) |
|---|------------------------|------------------------|
| Тест Ширмера II, мм (M±SD)                      | 11,25±2                | 11,76±0,62             |
| ВРСП, с (M±SD)                                  | 5,45±0,7               | 9,88±0,51              |
| <i>Степень прокрашивания конъюнктивы</i>        |                        |                        |
| 0   | 0                      | 48 (60 %)              |
| 1   | 8 (10 %)               | 19 (23,75 %)           |
| 2   | 20 (25 %)              | 13 (16,25 %)           |
| 3   | 40 (50 %)              | 0                      |
| 4   | 8 (10 %)               | 0                      |
| 5   | 4 (5 %)                | 0                      |
| <i>Степень прокрашивания роговицы</i>           |                        |                        |
| 0   | 0                      | 72 (90 %)              |
| 1   | 40 (50 %)              | 8 (10 %)               |
| 2   | 8 (10 %)               | 0                      |
| 3   | 8 (10 %)               | 0                      |
| 4   | 20 (50 %)              | 0                      |
| 5   | 4 (5 %)                | 0                      |
| <i>Степень выраженности конъюнктивохалазиса</i> |                        |                        |
| 0   | 0                      | 44 (55 %)              |
| 1   | 12 (15 %)              | 16 (20 %)              |
| 2   | 28 (35 %)              | 16 (20 %)              |
| 3   | 40 (50 %)              | 4 (5 %)                |
| OSDI  |                        |                        |
| Среднее значение (M±SD)                         | 55,8±3,3               | 28,31±1,57             |
| 13–22   | 17 (21, 25 %)          | 60 (75 %)              |
| 23–32   | 57 (71, 25 %)          | 20 (25 %)              |
| 33–100  | 6 (7, 5 %)             | 0                      |

Примечание: n = количество глаз.

Механическое повреждение глазной поверхности характерно для заворотов нижнего века.

Таким образом, нарушения положения век отрицательно влияют не только на состояние органа зрения, в том числе и на ткани глазной поверхности, но и на качество жизни пациентов. Последствия данных нарушений широко варьируют от дискомфорта до угрожающих глазу состояний и требуют своевременной коррекции и адекватного медикаментозного сопровождения.

## ЛИТЕРАТУРА

1. Бржеский В. В., Егорова Г. Б., Егоров Е. А. Синдром «сухого глаза» и заболевания глазной поверхности. — СПб., 2016.
2. Бржеский В. В., Астахов Ю. С., Кузнецова Н. Ю. Заболевания слезного аппарата. — СПб., 2009.
3. Брежнев А. Ю., Баранов В. И., Петров С. Ю. Псевдоэксфолиативный синдром как фактор риска развития синдрома «сухого глаза» // Клини. офтальмол. — 2016. — Т. 16. — № 1. — С. 30–34.
4. Николаенко В. П., Астахов Ю. С. Орбитальные переломы. — СПб., 2012. — С. 12–79.
5. Потемкин В. В., Агеева Е. В. Состояние глазной поверхности при псевдоэксфолиативном синдроме // Ученые записки СПбГМУ им. акад. И. П. Павлова. — 2016. — Т. XXIII. — № 1. — С. 47–50.
6. Потемкин В. В., Рахманов В. В., Агеева Е. В. и др. Дисфункция мейбомиевых желез у пациентов с инволюционными нарушениями положения век // Офтальмолог. ведомости. — 2016. — Т. IX. — № 1. — С. 5–12.
7. Bashour M., Harvey J. Causes of involutional ectropion and entropion-age-related tarsal changes are the key // Ophthalm. Plas Reconstr. Surg. — 2000. — № 16 (2). — P. 131–141.
8. Boldt J., Hoh H. Lidparallel conjunctival folds (LIPCOFs) are also a reliable indication of the dry eye condition in patients with diabetes, regardless of the regulation of the diabetes // Contactologia. — 2000. — Vol. 22. — P. 68–73.
9. Chao C. C., Vergnes J. P., Freeman I. L., Brown S. I. Biosynthesis and partial characterization of tear film glycoproteins. Incorporation of radioactive precursors by human lacrimal gland explants *in vitro* // Exp. Eye Res. — 1980. — № 30. — P. 411–425.
10. DEWS. Methodologies to diagnose and monitor dry eye disease. Report of the Diagnostic Methodology Subcommittee of the International Dry Eye Workshop // Ocul. Surf. — 2007. — Vol. 5. — P. 108–152.
11. Erdogan H., Arici D. S., Toker M. I. Conjunctival impression cytology in pseudoexfoliative glaucoma and pseudoexfoliation syndrome // Clin. Experim. Ophthalmol. — 2006. — Vol. 34. — P. 108–113.
12. Hoh H., Schirra F., Kienecker C. Ruprecht Lidparallel conjunctival folds (LIPCOF): a definite diagnostic sign of dry eye // Ophthalmologie. — 1995. — P. 802–808.
13. Meller D., Tseng S. C. G. Conjunctivochalasis: Literature review and possible pathophysiology // Surv. Ophthalmol. — 1998. — Vol. 43. — P. 225–232.
14. Murube J. Characteristics and etiology of conjunctivochalasis: historical perspective // Ocul. Surf. — 2005. — Vol. 3. — P. 7–12.

15. Nguyen D. H., Beuerman R. W., Meneray M. A., Maitchouk D. Sensory denervation leads to deregulated protein synthesis in the lacrimal gland // Adv. Exp. Med. Biol. — 1988. — № 438. — P. 55–62.

16. Piskiniene R. Eyelid malposition: lower lid entropion and ectropion // Medicina (Kaunas). — 2006. — № 42 (11). — P. 881–884.

17. Rolando M., Refojo M. F., Kenyon K. R. Tear water evaporation and eye surface diseases // Ophthalmologica. — 1985. — № 190. — P. 147–149.

18. Rolando M., Zierhut M. The Ocular Surface and Tear Film and Their Dysfunction in Dry Eye Disease // Survey of Ophthalmology. — 2001. — Vol. 45. — Suppl. 2.

19. Sullivan D. A., Krenzer K. L., Sullivan B. D. et al. Does androgen insufficiency cause lacrimal gland inflammation and aqueous tear deficiency // Invest. Ophthalmol. Vis. Sci. — 1999. — № 40. — P. 1261–1265.

20. Walt J. G., Rowe M. M., Stern K. L. Evaluating the functional impact of dry eye: the ocular surface disease index (abst-ract) // Drug. Inf. J. — 1997. — № 31. — P. 1436.

## РЕЗЮМЕ

*В. В. Потемкин, Е. В. Агеева*

**Состояние тканей глазной поверхности у пациентов с инволюционными нарушениями положения нижнего века**

Приведены результаты оценки состояния глазной поверхности у пациентов с нарушением положения нижнего века атонического характера. В группе с мальпозициями век отмечается статистически значимое снижение времени разрыва слезной пленки и выраженное повреждение поверхности конъюнктивы и роговицы. По данным опросника, отражающего индекс повреждения тканей глазной поверхности, у пациентов с мальпозициями век более выражены клинические проявления синдрома сухого глаза. Таким образом, инволюционные нарушения положения нижнего века приводят к поражению тканей глазной поверхности, преимущественно за счет нарушения стабильности слезной пленки и повышения ее испарения.

**Ключевые слова:** мальпозиции век, глазная поверхность, синдром сухого глаза.

## SUMMARY

*V. V. Potemkin, E. V. Ageeva*

**Ocular surface disease in patients with involutional lower eyelid malpositions**

The article presents the results of the evaluation of the state of the ocular surface in patients with involutional lower eyelid malpositions of atopic type. In the group with eyelid malposition was marked a statistically significant reduction in the time gap of the tear film and marked damage of the surface of the cornea and conjunctiva. According to the questionnaire, the index reflecting the damage to the ocular surface tissues in patients with malposition eyelids more pronounced clinical manifestations of dry eye syndrome. Therefore, involutional lower eyelid malpositions lead to the defeat of the ocular surface tissue, mainly due to the violation of the tear film stability and enhance its evaporation.

**Keywords:** eyelids malposition, ocular surface, dry eye syndrome.