

© Коллектив авторов, 2016 г.
УДК 616.6-006.6-073.756.8

**Н. В. Сосновский, Е. В. Розенгауз,
М. И. Школьник, Д. В. Нестеров,
А. А. Арзуманов**

ИСПОЛЬЗОВАНИЕ 320-СРЕЗОВОЙ ПЕРФУЗИОННОЙ КОМПЬЮТЕРНОЙ ТОМОГРАФИИ В ВИЗУАЛИЗАЦИИ РАКА ПРЕДСТАТЕЛЬНОЙ ЖЕЛЕЗЫ

Российский научный центр радиологии и хирургических технологий, Санкт-Петербург; Северо-Западный государственный медицинский университет имени И. И. Мечникова, Санкт-Петербург

ВВЕДЕНИЕ

Рак предстательной железы (РПЖ) является актуальной проблемой в урологии и онкологии. В России РПЖ занимает 2-е место в структуре онкологических заболеваний у мужчин и составляет 11,9% [1]. В США РПЖ находится на 1-м месте среди онкологических больных мужского пола [10]. Остается актуальной проблема раннего выявления локализованного РПЖ. К основным методам скрининга РПЖ относятся пальцевое ректальное исследование (ПРИ), определение концентрации в крови простатического специфического антигена (ПСА), трансректальное ультразвуковое исследование (ТРУЗИ). Окончательный диагноз РПЖ устанавливается после гистологического исследования ткани, полученной при биопсии предстательной железы и/или операционного материала [10].

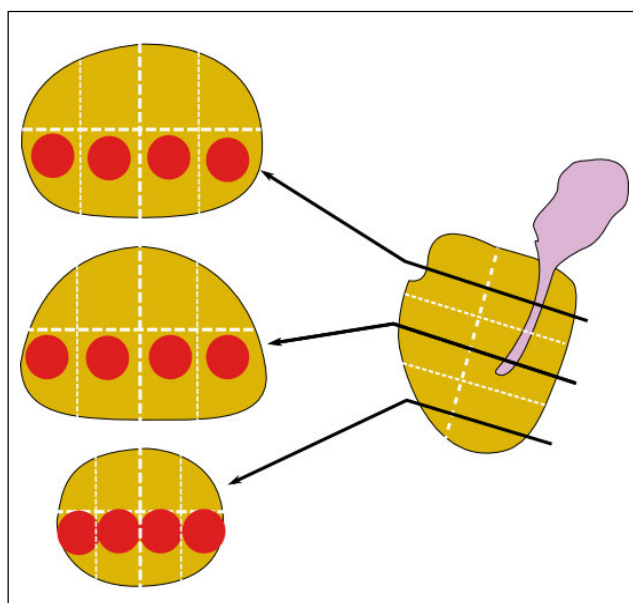


Рис. 1. Зоны интереса предстательной железы

В последнее время большое развитие приобрели методы лучевой диагностики заболеваний предстательной железы. Современные методы визуализации позволяют выявлять патологические изменения в предстательной железе, подозрительные на РПЖ. Согласно рекомендациям для визуализации РПЖ в пределах предстательной железы, используются ТРУЗИ и магнитно-резонансная томография (МРТ) [7]. Первые исследования о возможности использования компьютерной томографии (КТ) в выявлении локализованного РПЖ показали, что КТ уступает МРТ и не позволяет отчетливо дифференцировать опухоль, ограниченную в пределах предстательной железы [3, 4, 6, 8]. Лишь в 2000 г. A. Prando и S. Wallace указали на возможность визуализировать локализованный РПЖ с помощью компьютерной томографии (КТ) с внутривенным контрастированием [12]. Однако впоследствии данный метод не вошел в клиническую практику из-за широкого распространения МРТ, которая превосходит КТ в выявлении локализованного РПЖ. Исследования последних лет, проведенные на современных томографах с использованием болюсного контрастирования, подтверждают, что чувствительность КТ с контрастированием ниже, чем у МРТ (63 vs. 88%), однако специфичность КТ выше (98 vs. 86%) [5, 9, 13]. С 2005 г. в литературе стали появляться работы о возможности использования перфузионной компьютерной томографии (ПКТ) в диагностике локализованного РПЖ [2, 11]. Данные работы были выполнены с использованием 64-срезовых компьютерных томографов, что значительно ограничивало ширину поля сканирования и затрудняло оценку перфузии во всем объеме ткани предстательной железы. Также эти исследования были проведены на небольших выборках и носили экспериментальный характер, что указывает на необходимость проведения дальнейших исследований о роли ПКТ в диагностике РПЖ.

Цель работы — оценить возможности визуализации РПЖ с помощью 320-срезовой ПКТ.

МАТЕРИАЛ И МЕТОДЫ ИССЛЕДОВАНИЯ

Исследования были выполнены на 320-срезовом спиральном компьютерном томографе Aquilion One (Toshiba, Япония). Учитывая отсутствие в настоящее время стандартизированного протокола исследования ПКТ предстательной железы, нами был использован самостоятельно разработанный, оригинальный алгоритм исследования. Пациенту выполнялось внутривенное введение 50 мл водорастворимого йодсодержащего неионного контрастного вещества, со скоростью его введения 5–7 мл/с. Концентрация контрастного агента составляла 320–380 мг/мл. Скорость введения варьировала в зависимости от диаметра установленного периферического внутривенного катетера. Исследование выполняли в объемном режиме

с 11 сериями на 15-й, 18-й, 21-й, 24-й, 27-й, 30-й, 40-й, 45-й, 50-й, 55-й, 60-й секундах с момента введения контрастного вещества, с толщиной срезов 0,5 мм. Ширина поля сканирования составляла 16 см. Далее производилось создание перфузионных карт предстательной железы путем построения кривых изменения денситометрической плотности во времени для каждого вокселя предстательной железы и наружной подвздошной артерии.

Производилось выявление участка максимального отношения изменения плотности к длительности участка и определение отношения найденной величины к значению максимальной плотности наружной подвздошной артерии (1). Перфузионные карты рассчитывались в автоматическом режиме с помощью программного обеспечения «Body Perfusion» (Toshiba, Япония).

$$\text{Скорость крови} = \text{grad}C_{\text{max}} / C_{\text{max}} \quad (1)$$

где $\text{grad}C_{\text{max}}$ – максимальный градиент восходящей части кривой изменения плотности в каждом участке ткани предстательной железы; C_{max} – максимальное значение плотности в наружной подвздошной артерии.

На следующем этапе на каждой перфузионной карте размещали зоны интереса. Для этого на томограммах в сагиттальной проекции отмечали длинник предстательной железы и делили его на 3 равные части. В косой проекции, перпендикулярной длиннику, переходили в центр каждой из частей и делили изображения на 4 одинаковые части. Не дальше, чем 2 см от задней стенки предстательной железы, отмечали 4 зоны интереса округлой формы, содержащие 45 пикселей. Каждая из 12 полученных таким образом зон интереса соответствовала вкolu при мультифокальной биопсии из 12 точек (рис. 1) [14].

Для каждой из зон интереса рассчитывали следующие показатели:

1) средняя скорость кровотока =

$$= \sum_{i=1}^n I_i \div n,$$

где I – значение скорости кровотока в пикселе; i – индекс пикселя в зоне интереса; n – число пикселей в зоне интереса;

2) нормализованная скорость кровотока = *средняя скорость кровотока в зоне интереса / средняя скорость кровотока во всех зонах интереса*;

3) разница скорости кровотока в контрлатеральных зонах интереса;

Таблица 1
Результаты гистологического анализа биоптатов

Диагноз	Количество биоптатов
РПЖ Σ Глисона 6	19
РПЖ Σ Глисона 7	17
РПЖ Σ Глисона 8	5
Воспаление	7
Отсутствие патологических изменений	121
Простатическая интраэпителиальная неоплазия (PIN)	11

4) разница нормализованной скорости кровотока в контрлатеральных зонах интереса.

Для каждого из показателей была построена ROC-кривая. Диагностическую эффективность показателей оценивали путем сравнения площади под ROC-кривыми.

Различия между показателями в зависимости от результатов гистологического анализа каждой из

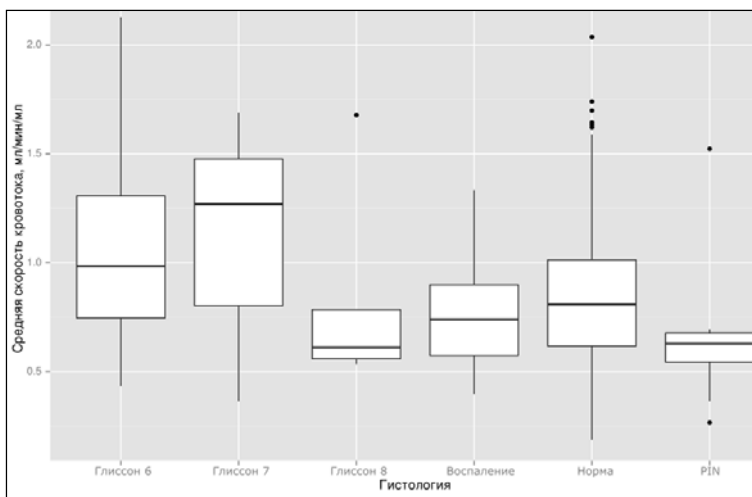


Рис. 2. Диаграмма зависимости средней скорости кровотока от природы изменений

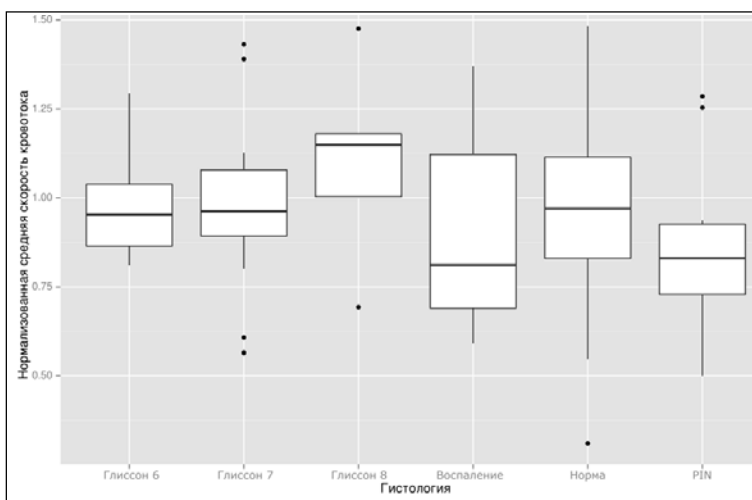


Рис. 3. Диаграмма зависимости нормализованной средней скорости кровотока от природы изменений

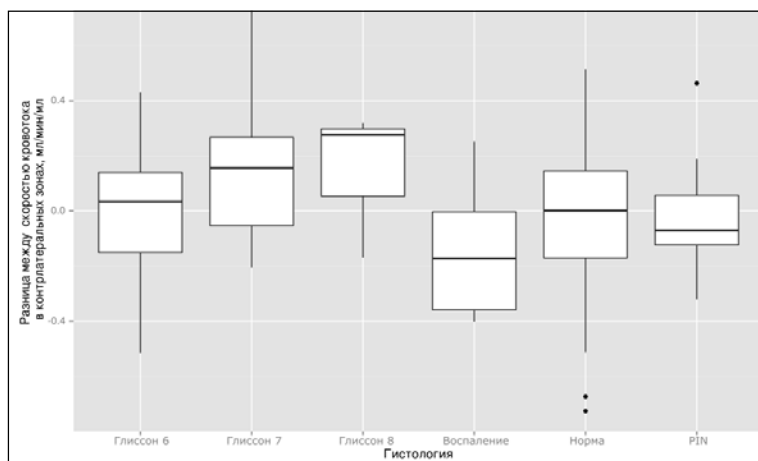


Рис. 4. Диаграмма зависимости разницы средней скорости кровотока в контрлатеральных зонах от природы изменений

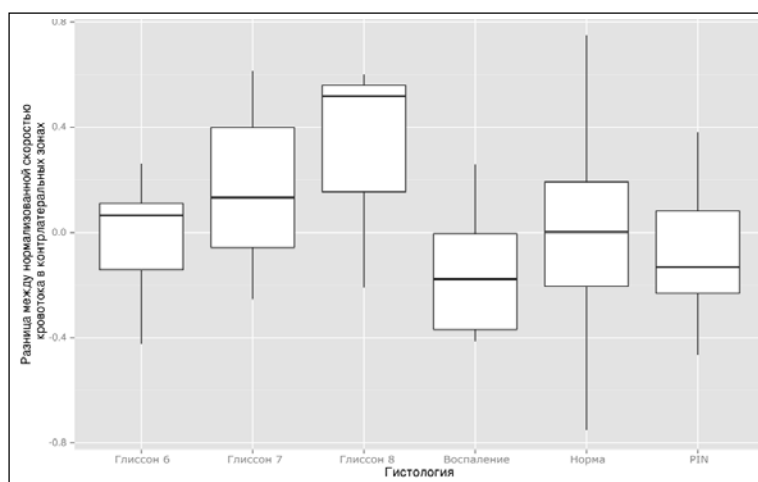


Рис. 5. Диаграмма зависимости разницы нормализованной средней скорости кровотока в контрлатеральных зонах от природы изменений

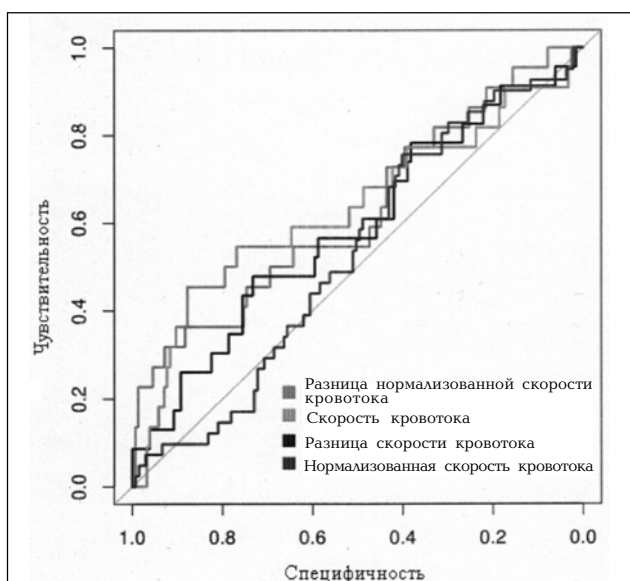


Рис. 6. ROC-кривые изучаемых перфузионных показателей

зон интереса оценивали дисперсионным анализом с последующим попарным сравнением с критерием Тьюки.

Статистическую значимость различий оценивали в специализированном языке программирования, предназначенном для статистического анализа R v 3.2, с применением пакетов «pROC».

Клинический материал. В исследование вошли пациенты с подозрением на РПЖ. Были включены 15 пациентов с показаниями для выполнения трансректальной мультифокальной биопсии предстательной железы под ультразвуковым контролем. Все участники исследования подписывали информированное согласие. Возраст пациентов находился в интервале от 54 до 76 лет. Уровень ПСА варьировал от 4,5 до 16,7 нг/мл. Объем предстательной железы по данным ТРУЗИ составлял от 34 до 133 см³. Критериями отбора пациентов являлись повышенный уровень ПСА, выявленный в двух последовательных исследованиях с интервалом от 4 до 8 недель. Повторный анализ уровня ПСА у каждого пациента выполнялся с использованием тех же методов и в той же лаборатории, где и предыдущий. Анализ проводился в стандартных условиях (без предшествующих манипуляций, таких как катетеризация, цистоскопия или трансуретральная резекция, и при отсутствии инфекций мочевых путей). По результатам пальцевого ректального исследования и трансректального ультразвукового исследования патологических изменений выявлено не было. Также у пациентов, отобранных в группу, в анамнезе отсутствовали первичные биопсии предстательной железы. Пациентам накануне биопсии выполнялась ПКТ предстательной железы по вышеуказанной методике.

Подготовка пациентов. При подготовке к ПКТ предстательной железы пациентам за день до исследования назначалась диета с запретом на продукты, содержащие большое количество белка и клетчатки, газообразующие продукты. За 2 ч до исследования пациент выпивал 1 л негазированной воды с целью прегидратации и наполнения мочевого пузыря.

РЕЗУЛЬТАТЫ ИССЛЕДОВАНИЯ И ИХ ОБСУЖДЕНИЕ

Было получено 180 биоптатов (табл. 1).

Статистически значимые различия для средней скорости кровотока были выявлены между нормальной паренхимой и РПЖ Σ Глиссона 7 ($p =$

0,0348970), PIN и РПЖ Σ Глисона 7 ($p = 0,0083449$), PIN и РПЖ Σ Глисона 6 ($p = 0,0345580$) (рис. 2).

Все различия для нормализованной средней скорости кровотока были статистически незначимы (рис. 3).

Все различия для разницы между скоростью кровотока в контрлатеральных зонах были статистически незначимы (рис. 4).

Статистически значимые различия для разницы между нормализованной скоростью кровотока в контрлатеральных зонах были выявлены между участками воспаления и РПЖ Σ Глисона 8 ($p = 0,0496554$), PIN и РПЖ Σ Глисона 8 ($p = 0,0363539$) (рис. 5).

Площади под ROC-кривыми изучаемых перфузионных показателей (рис. 6) приведены в табл. 2. Различия между площадями под кривыми были статистически незначимы, что свидетельствует о том, что нам не удалось найти различий в диагностической эффективности разных подходов, так как площадь под ROC-кривыми отличалась статистически не значимо.

Результаты нашего исследования показали, что среди всех показателей наиболее высокой вариабельностью обладает скорость кровотока. Однако наибольшие различия между неизменной тканью и РПЖ были выявлены именно для этого показателя. Поэтому для выявления РПЖ нет необходимости в измерении нормализованной скорости кровотока и разницы скорости кровотока в контрлатеральных участках. Более того, оценка разницы скорости кровотока в контрлатеральных участках не позволяет обнаружить РПЖ в случае его мультифокального распространения в ткани предстательной железы. Исследований, посвященных диагностической эффективности ПКТ в выявлении РПЖ, в доступной нам литературе найдено не было. Результаты нашего исследования демонстрируют малую чувствительность метода в выявлении РПЖ низкой степени злокачественности. Похожие результаты были получены в исследовании N. Schieda et al. о роли компьютерной томографии в первичной диагностике РПЖ. Чувствительность КТ для РПЖ Σ Глисона 6 составила 41 %, а для РПЖ Σ Глисона 9 — 84 % [13]. Также одним из ограничений исследования было сопоставление данных ПКТ с результатами биопсии, а не операционным материалом. Роль ПКТ в первичной диагностике локализованного РПЖ требует дальнейшего изучения.

Клинический пример. У пациента Р., 60 лет, в ноябре 2014 г. в ходе двух последовательных анализов с интервалом в 6 недель выявлено повышение уровня ПСА до 5,79 нг/мл. При пальцевом ректальном и ульт-

Т а б л и ц а 2
Площади под ROC-кривыми изучаемых перфузионных показателей

Показатель	Площадь под ROC-кривой
Средняя скорость кровотока	0,6343
Нормализованная скорость кровотока	0,5300
Разница скорости кровотока в контрлатеральных зонах интереса	0,5875
Разница нормализованной скорости кровотока в контрлатеральных зонах интереса	0,6263

развуковым исследованием патологических изменений не выявлено. 25 ноября 2014 г. пациенту выполнена ПКТ предстательной железы. На полученных стандартных изображениях с контрастным усилением повышенного накопления контрастного агента в ткани предстательной железы не определяется. На перфузионных картах предстательной железы в основании правой доли визуализируется участок ткани с повышенным кровотоком (рис. 7).

26 ноября 2014 г. пациенту выполняется трансректальная мультифокальная биопсия предстательной железы под ультразвуковым контролем. При гистологическом исследовании в 3 точках из 12 выявлена аденокарцинома предстательной железы (сумма Глисона 3 + 4 = 7), соответствующих основанию и средней части правой доли. При остеосцинтиграфии и рентгенографии органов грудной клетки данных за вторичные изменения не получено. Увеличенных тазовых лимфатических узлов во время ПКТ также не выявлено. Больному установлен диагноз «Рак предстательной железы T2bN0M0». От радикального хирургического лечения больной отказался. В марте — апреле 2015 г. пациенту выполнена радикальная дистанционная лучевая терапия. В настоящее время признаков прогрессирования заболевания у больного не выявлено.

ВЫВОДЫ

ПКТ обладает низкой диагностической эффективностью в выявлении рака предстательной железы низкой степени злокачественности.

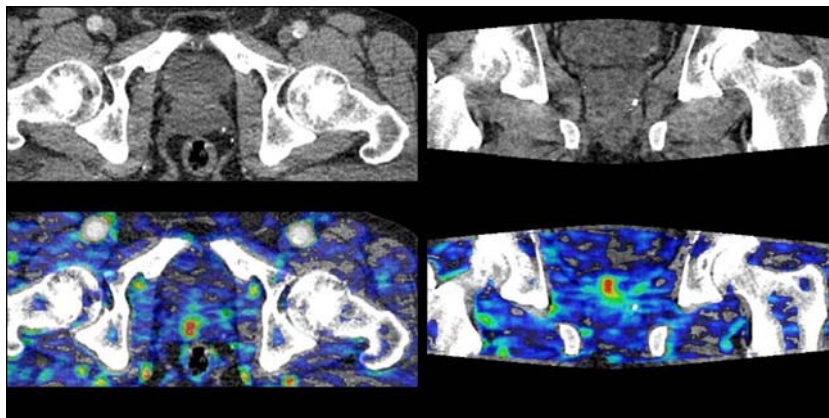


Рис. 7. Компьютерная томография предстательной железы с внутривенным контрастированием и перфузионная карта предстательной железы

Измерение нормализованной скорости кровотока и разницы скорости кровотока в контрлатеральных зонах не повышает диагностическую эффективность метода.

ЛИТЕРАТУРА

1. Злокачественные новообразования в России в 2013 году (заболеваемость и смертность) / под ред. А. Д. Каприна, В. В. Старинского, Г. В. Петровой. — М., 2015.
2. *Elizabeth P. Ives, Melissa A. Burke, Pamela R. Edmonds et al.* Perfusion of Prostate Cancer: Correlation with Whole-Mount Pathology // *Clinical Prostate Cancer*. — 2005. — Vol. 4. — №2. — P. 17 — 21.
3. *Emory T. H. et al.* Use of CT to reduce understaging in prostatic cancer: comparison with conventional staging techniques // *Am. J. Roentgenol.* — 1983. — Vol. 141. — №2. — P. 351 — 354.
4. *Engeler C. E., Wasserman N. F., Zhang G.* Preoperative assessment of prostatic carcinoma by computerized tomography. Weaknesses and new perspectives // *Urology*. — 1992. — Vol. 40. — № 4. — P. 346 — 350.
5. *Glazer D. I., Davenport M. S., Khalatbari S. et al.* Mass-like peripheral zone enhancement on CT is predictive of higher-grade (Gleason 4 + 3 and higher) prostate cancer // *Abdom Imaging*. — 2014.
6. *Golimbu M. et al.* CAT scanning in staging of prostatic cancer // *Urology*. — 1981. — Vol. 18. — № 3. — P. 305 — 308.
7. Guidelines on Prostate Cancer. In: EAU Guidelines, edition presented at the 31st EAU Annual Congress, Munich 2016. URL: <http://uroweb.org/guideline/prostate-cancer/#5> (дата обращения 16.06.2016).
8. *Hricak H. et al.* Prostatic carcinoma: staging by clinical assessment, CT, and MR imaging // *Radiology*. — 1987. — Vol. 162. — № 2. — P. 331 — 336.
9. *Jia J. B. et al.* Prostate cancer on computed tomography: A direct comparison with multi-parametric magnetic resonance imaging and tissue pathology // *Eur. J. of Radiology*. — 2016. — Vol. 85. — № 1. — P. 261 — 267.
10. National Comprehensive Cancer Network. NCCN Clinical Practice Guidelines in Oncology: Prostate Cancer. Version 1.1. 2016. URL: http://www.nccn.org/professionals/physician_gls/pdf/prostate.pdf (дата обращения 15.03.2016).
11. *Osimani M., Bellini D., Di Cristofano Cl. et al.* Perfusion MDCT of Prostate Cancer: Correlation of Perfusion CT Parameters and Immunohistochemical Markers of Angiogenesis // *AJR*. — 2012. — № 199. — P. 1042 — 1048.
12. *Prando A., Wallace S.* Helical CT of prostate cancer: early clinical experience // *Am. J. Roentgenol.* — 2000. — № 175. — P. 343 — 346.
13. *Schieda N., Al-Dandan O., Shabana W. et al.* Is primary tumor detectable in prostatic carcinoma at routine contrast-enhanced CT? // *Clinical Imaging*. — 2015. — № 39. — P. 623 — 626.
14. *Weinreb, Jeffrey C., Jelle O. Barentsz et al.* Prostate Imaging — Reporting and Data System: 2015, Version 2 // *Eur. Urology*. — 2016. — № 69(1). — P. 16 — 40.

РЕЗЮМЕ

Н. В. Сосновский, Е. В. Розенгауз, М. И. Школьник, Д. В. Нестеров, А. А. Арзуманов

Использование 320-срезовой перфузионной компьютерной томографии в визуализации рака предстательной железы

Визуализация рака предстательной железы (РПЖ) остается актуальной проблемой в урологии и онкологии. Цель исследования — оценка возможности визуализации РПЖ с помощью 320-срезовой перфузионной компьютерной томографии (ПКТ). Были оценены результаты обследования

15 пациентов с подозрением на РПЖ. Исследования были выполнены на 320-срезовом спиральном компьютерном томографе Aquilion One (*Toshiba*, Япония). Перфузию предстательной железы вычисляли методом максимального градиента. Далее на каждой перфузионной карте размещали зоны интереса. Для каждой из зон интереса рассчитывали следующие показатели: средняя скорость кровотока, нормализованная скорость кровотока, разница скорости кровотока в контрлатеральных зонах интереса, разница нормализованной скорости кровотока в контрлатеральных зонах интереса. Различия между показателями в зависимости от результатов гистологического исследования каждой из зон интереса оценивали дисперсионным анализом с последующим парным сравнением с критерием Тьюки. Статистическую значимость различий оценивали в специализированном языке программирования R v3.2, с применением пакетов «pROC». Всего было получено 180 биоптатов. Из них 19 — РПЖ Σ Глисона 6, 17 — РПЖ Σ Глисона 7, 5 — РПЖ Σ Глисона 8, 7 — воспаление, 121 — отсутствие патологических изменений, 11 — простатическая интраэпителиальная неоплазия. Площади под ROC-кривыми изучаемых показателей: средняя скорость кровотока — 0,6343, нормализованная скорость кровотока — 0,5300, разница скорости кровотока в контрлатеральных зонах интереса — 0,5875, разница нормализованной скорости кровотока в контрлатеральных зонах интереса — 0,6263. Результаты нашего исследования демонстрируют малую чувствительность метода в выявлении РПЖ низкой степени злокачественности.

Ключевые слова: рак предстательной железы, перфузионная компьютерная томография, индекс Глисона, скорость кровотока.

SUMMARY

N. V. Sosnowski, E. V. Rozengauz, M. I. Shkolnik, D. V. Nesterov, A. A. Arzumanov

Using 320-slice perfusion computed tomography in visualization of prostate cancer

Visualization of prostate cancer remains an actual problem in urology and oncology. Purpose of the study — evaluation of prostate cancer visualization using 320-slice perfusion computed tomography (PCT). PCT results of 15 patients with suspected prostate cancer were evaluated. Studies were performed with the 320-slice spiral computed tomography Aquilion One (Toshiba, Japan). Perfusion of the prostate was calculated by the maximum gradient. Next, the areas of interest were placed on each perfusion map. For each of the areas of interest, the following indicators were calculated: the average blood flow velocity, normalized blood flow velocity, the difference of blood flow velocity in the contralateral areas of interest, the difference of the normalized blood flow velocity in the contralateral areas of interest. Differences between indexes depending on the results of histological examination for each area of interest were evaluated by the variance analysis and by pairwise comparison with the Tukey's criterion. Statistical significance of differences was assessed by the specialized computer language R v 3.2, using pROC packets. Totally, 180 biopsies were obtained. 19 — prostate cancer Σ Gleason 6, 17 — prostate cancer Σ Gleason 7, 5 — prostate cancer Σ Gleason 8, 7 — inflammation, 121 — not pathological, 11 — prostatic intraepithelial neoplasia (PIN). The areas under the ROC curves for the studied parameters were: average blood flow velocity 0.6343, normalized blood flow velocity 0.5300, difference of blood flow velocity in contralateral areas of interest 0.5875, difference of normalized blood flow velocity in the contralateral areas of interest 0.6263. The results of our study shows low sensitivity of the method in detection of low-grade prostate cancer.

Keywords: prostate cancer, perfusion computed tomography, Gleason score, blood flow velocity.