

## サリチル酸中毒に関する研究(第Ⅱ報)

—サリチル酸長期投与ラットの病理学的研究—

高木勇\*・山田敬喜\*・桑野安子・高木瞳・水野真弓

昭和48年11月15日受理

Studies on Salicylic Acid Intoxication (Part Ⅱ)

Pathological Study of Rats administered  
with Salicylic Acid for a long-term

Isamu Takagi, Keiki Yamada, Yasuko Kuwano  
Hitomi Takagi, Mayumi Mizuno

Intoxication of salicylic acid was experimented on Wister rats. The salicylic acid that dissolved in drinking water was administered to rats for 98 weeks. The experimental groups were administered each of salicylic acid solution in 0.025% (1st group), 0.1% (2nd group), 0.2% (3rd group).

Part I (Takagi et al, 1973) reported on hematological, serological and biochemical approaches to this problem. The present paper is concerned with the gross anatomical and histopathological examination.

Gross anatomically in lungs of half of the rats lesion by neoplasma was observed but no remarkable changes in other organs.

Histopathological examinations were as follows. In most livers of the rats increased kuppfer's cells, enlarged sinusoid, affected nucleus in liver cells were seen. Half of the rats showed slight lipid metamorphosis in spongiocytes of adrenal glands and some changes in other organs.

### 緒 言

サリチル酸は微生物の発育防止作用や防腐作用があることから明治14年頃より、清酒、合成酒、果実酒に1L中に0.25g以下、酢には1L中に0.06g以下の添加が許され、昭和23年に食品添加物として指定された。次いで昭和46年2月に厚生省令で次のように改められた。「サリチル酸およびこれを含む製剤は清酒以外の食品に使用してはならない。サリチル酸およびこれを含む製剤の使用量は、サリチル酸として、清酒の1Lにつき0.25g以下でなければならない。」

このように防腐剤として食品添加物に使用されてきたサリチル酸の毒性に疑問をもち、著者等はラ

\* 名古屋保健衛生大学衛生学部

ットにサリチル酸を98週間経口投与した、長期間の毒性試験を行った。第Ⅰ報ではそのラットの臨床的観察を行ない、体重、吸水量を測定し、尿、血液、血清等の検査結果を報告した。この第Ⅱ報ではそのラットの解剖した剖検所見と、臓器の重量変化及び組織標本を作製して病理組織学的変化を検討し、若干の知見を得たので報告する。

### 実験材料および実験方法

**実験動物：**生後2ヶ月で体重約100gのウイスター系雄性ラット（雌性ラットが一匹だけ混入していた。Ⅲ群のラット番号Ⅲ-5である）を用いた。実験に入る前の一定期間飼育した後実験に供した。

**実験薬物：**日本薬局方のサリチル酸を用い、飲料水に混和して水溶液として使用した。但しⅢ群については稀に結晶が析出して若干の濃度の違いがあった。（サリチル酸は1gが0°Cで約1,500ml、10°Cで約700ml、15°Cで約500mlに溶ける）このサリチル酸溶液をラットが給水瓶から適宜自然に飲むような経口投与方法を行なった。

**実験方法：**ウイスター系ラット20匹を用意し、4群に分け、各5匹ずつをC群、Ⅰ群、Ⅱ群、Ⅲ群とした。各群の5匹には番号をつけ区別した。例えばC-1、C-2、C-3、C-4、C-5のようにした。C群はサリチル酸を混和しない対照群とし、Ⅰ群は厚生省令第4号（昭和46年2月26日）による改正で許可された、0.25g/Lを与え、Ⅱ群には1.00g/L、Ⅲ群には2.00g/Lを与えた。

以上のような実験方法で98週間飼育し、エーテル麻酔死させ解剖的に観察した後、胃、小腸、肝臓、膵臓、肺臓、腎臓、膀胱、精巣、心臓、甲状腺、胸腺、副腎、顎下腺、大脳、延髄、脊髄の各組織を10倍ホルマリン液で固定した。固定後、定法によりパラフィンで包埋し、薄切し、ヘマトキシリン、エオジンで染色を行ない、各組織標本を作製し、各組織の病理組織像を観察した。

尚実験期間中に死亡したり体力の減退がめだち、明らかに死ぬと認められたものは、エーテルにより麻酔死させ、解剖した後所見を観察し、主要臓器について病理組織像を観察した。

### 実験成績

98週間生存したラットはC-2、C-4、Ⅰ-1、Ⅰ-2、Ⅰ-3、Ⅰ-4、Ⅰ-5、Ⅱ-2、Ⅱ-5、Ⅲ-3、Ⅲ-4、Ⅲ-5の計12匹であった。途中死亡したラットはC-1、C-3、C-5、Ⅱ-1、Ⅱ-3、Ⅱ-4、Ⅲ-1、Ⅲ-2の計8匹であった。Ⅰ群（0.25g/Lサリチル酸投与群）が5匹全てが98週間生存し続けた。但しC-5（対照）、Ⅲ-1は途中経過の毒性の程度を検査するために麻酔死させた。

全例について、その経過中特記すべき所見は、Ⅰ-3が40週目に、右耳介内側に丸い腫瘍ができ、51週目には肥大し出血、68週目にやや萎縮した。このように肥大したり萎縮したりしながらも98週間生存した。Ⅱ-1では94週目に左後肢下腿部外側が腫れ、出血も多少あった。その後4日目には生存不可能と判定し麻酔死させた。又Ⅱ-4でも同じような腫瘍が頸部にできた。86週目には頸部下側が異状に腫れ、89週目には更に大きくなり胸部にまでひろがり、その後1週間の90週目に死亡した。上記の腫瘍は投与群のみならず、対照群でも1例に観察された。C-4では64週目に右眼、74週目には左の上眼瞼が腫れた。



## 剖検所見

上記腫瘍以外の肉眼的所見では、7例で肺臓において、肺炎の治癒跡や慢性気管支炎、肺膿瘍などが観察された。その他精巣、副腎、甲状腺、顎下腺等が肥大、或いは萎縮を観察した。その98週間生存ラットの解剖所見を第1表に示した。

## 臓器重量

剖検後、臓器重量を測定した結果を第2表に示した。最も顕著なものは精巣で、対照群にくらべて投与群では全例が軽くなっていた。腎臓では投与群のⅡ群、Ⅲ群が平均的に重くなっており、副腎ではⅡ群、Ⅲ群のうち1例を除いて重かった。その他肺でⅠ-5は悪性リンパ腫瘍のために重くなっており、肝臓ではⅢ-4が寄生虫のために重かった。

第2表 臓器重量 実測値はg。( )内は臓器重量比%

	ラット	最終 体重	顎下腺	胸腺	心臓	肺臓	胃	肝臓	脾臓	腎臓	膀胱	副腎	精巣
対 照	C-2	501	0.28 (0.06)	— (—)	1.50 (0.30)	1.10 (0.22)	3.13 (0.62)	15.60 (3.11)	0.65 (0.13)	1.85 (0.37)	— (—)	0.41 (0.08)	2.00 (0.40)
	C-4	444	0.36 (0.08)	0.26 (0.06)	1.90 (0.43)	1.18 (0.27)	3.40 (0.77)	15.20 (3.42)	2.80 (0.63)	1.90 (0.43)	1.00 (0.23)	0.31 (0.07)	1.80 (0.41)
投 与 群 0.25g/ /L	I-1	582	0.40 (0.07)	0.38 (0.07)	1.70 (0.29)	1.19 (0.20)	3.30 (0.57)	16.90 (2.90)	0.97 (0.17)	2.65 (0.46)	0.90 (0.15)	0.33 (0.06)	1.73 (0.30)
	I-2	535	0.20 (0.04)	0.17 (0.03)	1.50 (0.28)	1.12 (0.21)	3.00 (0.56)	13.20 (2.47)	0.75 (0.14)	1.99 (0.37)	0.78 (0.15)	0.33 (0.06)	1.55 (0.29)
	I-3	536	0.45 (0.08)	0.40 (0.07)	1.35 (0.25)	1.05 (0.20)	3.30 (0.62)	16.50 (3.08)	0.87 (0.16)	2.00 (0.37)	0.98 (0.18)	0.39 (0.07)	1.63 (0.30)
	I-4	464	0.43 (0.09)	0.18 (0.04)	1.60 (0.34)	1.13 (0.24)	2.95 (0.64)	14.20 (3.06)	1.30 (0.28)	2.19 (0.47)	0.40 (0.09)	0.36 (0.08)	1.35 (0.29)
	I-5	533	0.35 (0.07)	0.20 (0.04)	1.30 (0.24)	2.95 (0.55)	3.00 (0.56)	12.80 (2.40)	0.97 (0.18)	1.95 (0.37)	0.90 (0.17)	0.61 (0.11)	1.68 (0.32)
投 与 群 1.00g/ /L	Ⅱ-2	508	0.49 (0.10)	0.21 (0.04)	1.35 (0.27)	1.31 (0.26)	3.10 (0.61)	17.85 (3.51)	0.99 (0.19)	2.73 (0.54)	1.00 (0.20)	0.48 (0.09)	1.70 (0.33)
	Ⅱ-5	472	0.41 (0.09)	0.15 (0.03)	1.40 (0.30)	1.50 (0.32)	2.60 (0.55)	14.60 (3.09)	1.30 (0.28)	2.10 (0.44)	0.85 (0.18)	0.37 (0.08)	1.65 (0.35)
投 与 群 2.00g/ /L	Ⅲ-3	502	0.26 (0.05)	0.13 (0.03)	1.45 (0.29)	1.25 (0.25)	3.00 (0.60)	13.00 (2.59)	0.95 (0.19)	2.00 (0.40)	1.10 (0.22)	0.36 (0.07)	1.80 (0.36)
	Ⅲ-4	427	0.40 (0.09)	0.18 (0.04)	1.78 (0.42)	1.40 (0.33)	4.50 (1.05)	21.90 (5.13)	0.92 (0.22)	2.50 (0.59)	1.10 (0.26)	0.41 (0.10)	0.95 (0.22)
	Ⅲ-5	337	0.28 (0.08)	0.19 (0.06)	1.00 (0.30)	1.10 (0.33)	2.75 (0.82)	12.50 (3.71)	1.00 (0.30)	1.50 (0.45)	0.19 (0.06)	0.41 (0.12)	卵巣 2.30 (0.68)

## 病理組織学的所見

## 〔1〕98週間生存したラットの病理学的所見

C群 (対照群でサリチル酸を投与しない)

C-2

胃 : 著変を認めない。

小腸 : 著変を認めない。

- 肝 臓：著変を認めない。  
脾 臓：著変を認めない。  
肺 臓：右肺の細気管支付近に炎症の跡が見られ、左肺で慢性気管支炎の像も観察した。  
腎 臓：著変を認めない。  
膀 胱：著変を認めない。  
精 巢：著変を認めない。  
心 臓：著変を認めない。  
甲状腺：著変を認めない。  
胸 腺：著変を認めない。  
副 腎：著変を認めない。  
顎下腺：著変を認めない。  
大 脳：著変を認めない。  
小 脳：著変を認めない。  
延 髄：著変を認めない。  
脊 髄：著変を認めない。

## C-4

- 胃 臓：著変を認めない。  
小 腸：著変を認めない。  
肝 臓：肝細胞核の大小不同が軽度に観察された。  
脾 臓：著変を認めない。  
肺 臓：左右共に細気管支付近に炎症の治癒した所見を観察した。  
腎 臓：糸球体壁の肥厚，尿細管の細胞は萎縮して濃染していた。又崩壊し，境界が不鮮明な箇所も認めた。  
膀 胱：著変を認めない。  
精 巢：著変を認めない。  
心 臓：著変を認めない。  
甲状腺：著変を認めない。  
胸 腺：著変を認めない。  
副 腎：束状帯に軽度のリポイド化を認めた。  
顎下腺：著変を認めない。  
大 脳：著変を認めない。  
小 脳：著変を認めない。  
延 髄：著変を認めない。

## I 群 (サリチル酸0.25g/L 投与群)

肝臓はC群と比較して，その変化が観察された。又肺臓は，C群とよく似た気管支炎が認められる

例が多かったが、1-5においては右肺に明らかな悪性リンパ腫瘍が認められた。

### 1-1

- 胃 : 著変を認めない。
- 小腸 : 著変を認めない。
- 肝臓 : クッペル細胞の腫大, 増生が観察された。肝細胞自身には著変がなかった。
- 脾臓 : 著変を認めない。
- 肺臓 : 左右共に細気管支に炎症を認めた。
- 腎臓 : 著変は認めない。
- 膀胱 : 著変を認めない。
- 精巣 : 著変を認めない。
- 心臓 : 著変を認めない。
- 甲状腺 : 著変を認めない。
- 胸腺 : 著変を認めない。
- 副腎 : 著変を認めない。
- 顎下腺 : 著変を認めない。
- 大脳 : 著変を認めない。
- 小脳 : 著変を認めない。
- 延髄 : 著変を認めない。
- 脊髄 : 著変を認めない。

### 1-2

- 胃 : 著変を認めない。
- 小腸 : 絨毛の間質にリンパ球, 好酸球などが多数見られ, 浸潤を認めた。又絨毛が多層性になっていた。(附図10)
- 肝臓 : クッペル細胞の膨化を認めた。
- 脾臓 : 著変を認めない。
- 肺臓 : 左右共に細気管支に炎症を認めた。又肺炎の跡を認めた。
- 腎臓 : 著変を認めない。
- 膀胱 : 著変を認めない。
- 精巣 : 著変を認めない。
- 甲状腺 : 小胞の大小不同を認めた。
- 胸腺 : 著変を認めない。
- 副腎 : 束状帯に軽度のリポイド化を認めた。
- 顎下腺 : 著変を認めない。
- 大脳 : 著変を認めない。
- 小脳 : 著変を認めない。

延 髄：著変を認めない。

脊 髄：著変を認めない。

### 1-3

胃：腺腔拡張を中程度に認めた。

小 腸：著変を認めない。

肝 臓：クッペル細胞の増生，肥大，類洞の軽度拡張を認めた。

脾 臓：著変を認めない。

肺 臓：左右共に，細気管支に炎症の治癒の跡を認めた。又肺炎の跡も認めた。

腎 臓：著変を認めない。

膀 胱：著変を認めない。

精 巢：著変を認めない。

心 臓：著変を認めない。

甲状腺：著変を認めない。

胸 腺：著変を認めない。

副 腎：東状帯に軽度のリポイド化を認めた。

顎下腺：著変を認めない。

大 脳：著変を認めない。

小 脳：著変を認めない。

延 髄：著変を認めない。

脊 髄：著変を認めない。

### 1-4

胃：軽度の腺腔拡張を認めた。

小 腸：著変を認めない。

肝 臓：類洞拡張，クッペル細胞の増加を認めた。

脾 臓：著変を認めない。

肺 臓：左右共に細気管支付近に炎症を認めた。

腎 臓：尿細管に蛋白円柱を軽度に認めた。

膀 胱：著変を認めない。

精 巢：著変を認めない。

心 臓：著変を認めない。

甲状腺：小胞の大小不同を軽度に認めた。

胸 腺：著変を認めない。

副 腎：著変を認めない。

顎下腺：著変を認めない。

大 脳：著変を認めない。

小 脳：著変を認めない。  
延 髄：著変を認めない。  
脊 髄：著変を認めない。

## I-5

胃 : 著変を認めない。  
小 腸：著変を認めない。  
肝 臓：クッペル細胞の肥大増生，肝細胞核の軽度の大小不同を認めた。  
脾 臓：著変を認めない。  
肺 臓：気管支リンパ節から波及する悪性リンパ腫瘍を認めた。（附図6）  
腎 臓：近位曲尿細管に軽度の細胞膨化像を認めた。  
膀 胱：著変を認めない。  
精 巢：著変を認めない。  
心 臓：著変を認めない。  
甲状腺：著変を認めない。  
胸 腺：著変を認めない。  
副 腎：髓質では血管拡張し血栓が出来ていた。その為に皮質は圧縮されて狭くなっており，又中程度にリポイド化を認めた。（附図8）  
顎下腺：著変を認めない。  
大 脳：著変を認めない。  
小 脳：著変を認めない。  
延 髄：著変を認めない。  
脊 髄：著変を認めない。

## II 群（サリチル酸 1.00g/L 投与群）

胃，肝臓，腎臓は I 群よりは変化像を認めた。又 II-2 の副腎では髓質の血管拡張し，その為に皮質の一部が狭小化していた。

## II-2

胃 : 腺腔に中程度の拡張が認められた。但し腺細胞の萎縮は認めなかった。（附図9）  
小 腸：著変を認めない。  
肝 臓：肝細胞核付近に空胞が観察された。これは脂肪と想定した。標本の 1/3 の範囲に観察できた。類洞は拡張し，うっ血が軽度にあった。（附図1）  
脾 臓：著変を認めない。  
肺 臓：左右共に細気管支付近に炎症を認めた。  
腎 臓：左腎臓は尿細管に蛋白円柱の像を認めた。又尿細管にコロイド円柱が存在するものもあり，ヒトにおける腎盤腎炎像と類似した所見を認めた。右腎臓ではヘンレの係蹄付近に尿細管の変性があり細胞境界が不鮮明な像を認めた。これはサリチル酸の投与による毒性の結果



と考えられる。(附図3)

膀胱：著変を認めない。

精巣：著変を認めない。

心臓：著変を認めない。

甲状腺：小胞上皮に軽度の肥厚を認めたが著変は観察せず。

胸腺：著変を認めない。

副腎：髓質の血管が拡張し、血管内には血球が充満していた。その為、皮質の一部は圧縮され狭小化していた。球状帯の細胞配列に乱れが認められ、束状帯では明確に中程度のリポイド化を認めた。(附図8)

顎下腺：著変を認めない。

大脳：著変を認めない。

小脳：著変を認めない。

延髄：著変を認めない。

脊髄：著変を認めない。

#### Ⅱ-5

胃：中程度の腺腔拡張像を認めた。

小腸：著変を認めない。

肝臓：クッペル細胞の軽度増生，類洞にリンパ球を認めた。肝細胞自身には著変を認めなかった。

脾臓：著変を認めない。

肺臓：細気管支に炎症の跡を認めた。

腎臓：著変を認めない。

膀胱：著変を認めない。

精巣：著変を認めない。

心臓：著変を認めない。

甲状腺：小胞の大小不同を認めた。又小胞内に大小の黒斑様の顆粒を認めた。(原因は不明)

胸腺：著変を認めない。

副腎：束状帯に軽度のリポイド化を観察した。

顎下腺：著変を認めない。

大脳：著変を認めない。

小脳：著変を認めない。

延髄：著変を認めない。

脊髄：著変を認めない。

#### Ⅲ群(サリチル酸2.00g/L投与群)

Ⅲ群でも肝臓，腎臓に著明な変化を認めた。又副腎もⅢ-3，Ⅲ-4，Ⅲ-5の全てのラットにリポイド化を認めた。Ⅲ-5は雌性であったので，雄性ラットと比較検鏡したが，有意の差は認めら

れなかった。

### Ⅲ-3

胃 : 腺腔拡張を中程度に認めた。

小腸 : 絨毛の間質に好酸球, リンパ球が多く, 浸潤を認めた。又絨毛が多層性になっていた。更に絨毛の上皮が崩壊して観察できない部位もあった。

肝臓 : 肝細胞核の染色性低下, 肝細胞質に脂肪顆粒の存在を認めた。

脾臓 : 著変を認めない。

肺臓 : 左右共に気管支炎を認めた。

腎臓 : 尿細管の細胞変性が観察され, 軽度の腫脹も認められた。又尿細管内腔が蛋白円柱で満たされており, 狭くなっていた。集合管で中程度の細胞変性があり, 細胞境界不鮮明で蛋白円柱も認められた。(附図4)

膀胱 : 著変を認めない。

精巣 : 著変を認めない。

心臓 : 著変を認めない。

甲状腺 : 小胞の大小不同を認めた。

胸腺 : 著変を認めない。

副腎 : 束状帯に軽度のリポイド化を認めた。

顎下腺 : 著変を認めない。

大脳 : 著変を認めない。

小脳 : 著変を認めない。

延髄 : 著変を認めない。

脊髄 : 著変を認めない。

### Ⅲ-4

胃 : 腺腔拡張を中程度に認めた。

小腸 : 著変を認めない。

肝臓 : 肝細胞には著変はなかったが, グリソン鞘で静脈が拡張しており, 又類洞にリンパ球の浸潤を認めた。

脾臓 : 著変を認めない。

肺臓 : 左右共に気管支炎を認めた。

腎臓 : 尿細管にコロイド円柱を認めたが, 全般的に著変はなかった。

膀胱 : 著変を認めなかった。剖検では結晶様物質が充満していたが組織学的には殆んど変化はなかった。

精巣 : 精細管の中の精細胞が減少し, 精子形成は不十分と認められた。(附図11)

心臓 : 著変を認めない。

甲状腺 : 小胞の大小不同を軽度に認めた。

- 胸 腺：著変を認めない。
- 副 腎：束状帯に軽度のリポイド化を認めた。
- 顎下腺：著変を認めない。
- 大 脳：著変を認めない。
- 小 脳：著変を認めない。
- 延 髄：著変を認めない。
- 脊 髄：著変を認めない。

## Ⅲ—5

- 胃 : 著変を認めない。
- 小 腸：著変を認めない。
- 肝 臓：被膜付近，中心静脈付近の類洞拡張およびその付近の細胞萎縮像を認めた。(附図2)
- 脾 臓：著変を認めない。
- 肺 臓：左右共に気管支炎の像を認めた。慢性気管支炎の部位では好酸球，リンパ球，形質細胞が見られた。(附図5)
- 腎 臓：著変を認めない。
- 膀 胱：著変を認めない。
- 精 巣：著変を認めない。
- 心 臓：著変を認めない。
- 甲状腺：小胞の大小不同を認めた。
- 胸 腺：著変を認めない。
- 副 腎：束状帯に中程度のリポイド化を認めた。
- 顎下腺：著変を認めない。
- 大 脳：著変を認めない。
- 小 脳：著変を認めない。
- 延 髄：著変を認めない。
- 脊 髄：著変を認めない。

## 〔2〕実験途中にて，死亡又は麻酔死させたラットの主要臓器の病理組織学的所見

## C—1 (対照群でサルチル酸を授与しない)

69週目に左右後肢の足タコ及び鼠径部の化膿がひどく，貧血状態のため麻酔死させた。

- 胃 : 著変を認めない。
- 小 腸：著変を認めない。
- 肝 臓：著変を認めない。
- 脾 臓：著変を認めない。
- 肺 臓：肺炎の治癒した像を認めた。
- 腎 臓：著変を認めない。

- 膀 胱：著変を認めない。
- 精 巢：著変を認めない。
- 心 臓：著変を認めない。
- 甲状腺：著変を認めない。
- 胸 腺：著変を認めない。
- 副 腎：束状帯に軽度の細胞配列の乱れを認めた。
- 顎下腺：著変を認めない。
- 大 脳：著変を認めない。
- 小 脳：著変を認めない。
- 延 髄：著変を認めない。
- 脊 髄：著変を認めない。

## C-3

42週目に死亡。膀胱に大きな膿瘍ができ、鼠径部，頸部のリンパ節が軽度に腫脹していた。

- 胃 : 著変は認めない。
- 小 腸：著変は認めない。
- 肝 臓：小葉中心性のうっ血があり，脂肪変性も軽度に認められた。
- 脾 臓：著変は認めない。
- 肺 臓：気管支に炎症を認め，肺胞に軽度の出血が認められた。
- 腎 臓：組織全体にうっ血があり，集合管では円柱が軽度に認められた。
- 膀 胱：原型を留めない程の膿瘍で，組織像でもその像が認められた。死亡の原因と考えられる。

## C-5

脱毛がひどく食欲もなく，体重も減少したため麻酔死させ解剖した。17週目であった。

- 胃 : 著変を認めない。
- 小 腸：著変を認めない。
- 肝 臓：軽度の脂肪変性が認められた。
- 脾 臓：著変を認めない。
- 肺 臓：細気管支に炎症を認めた。
- 腎 臓：集合管に軽度の円柱を認めた。
- 膀 胱：著変を認めない。
- 心 臓：著変を認めない。
- 甲状腺：著変を認めない。
- 胸 腺：著変を認めない。
- 副 腎：著変を認めない。
- 顎下腺：著変を認めない。
- 大 脳：著変を認めない。

小 脳：著変を認めない。

延 髄：著変を認めない。

脊 髄：著変を認めない。

#### Ⅱ—1 (サリチル酸 1.00g/L 投与群)

94週目に麻酔死させた。脱毛が多く94週目には左後肢下腿部が腫れ出血もあった。この腫瘍は剖検及び組織標本の観察結果、細胞は良性の粘液腫であった。解剖結果では肝臓が軽度に肥大、脾臓もやや肥大していた。肺臓は左下葉に肺膿瘍が認められた。

胃 腸：著変を認めない。

小 腸：著変を認めない。

肝 臓：中程度のうっ血が認められた。

脾 臓：著変を認めない。

肺 臓：左下葉は広範囲に膿瘍を認められた。

腎 臓：著変を認めない。

膀 胱：著変を認めない。

精 巢：精子の減少を認めた。精母細胞の数は余り変らない。

甲状腺：著変を認めない。

胸 腺：著変を認めない。

副 腎：著変を認めない。

顎下腺：著変を認めない。

大 脳：著変を認めない。

小 脳：著変を認めない。

延 髄：著変を認めない。

脊 髄：著変を認めない。

#### Ⅱ—3 (サリチル酸 1.00g/L 投与群)

脱毛が多く、体重減少、食欲減退のため、73週目に死亡した。死後長時間経過の為多くの臓器の標本作製が不可能であった。肉眼所見では左肺下葉に腫瘍が観察された。

肝 臓：肝細胞核の大小不同が軽度に認められた。

腎 臓：遠位尿管の細胞が不鮮明で染色性低下の像を認めた。

心 臓：著変を認めない。

#### Ⅱ—4 (サリチル酸 1.00g/L 投与群)

脱毛が多く、左後肢の足底にタコができ、出血が続いた。86週目頃から頸部から胸部にかけて腫瘍ができ次第に大きくなり90週目に死亡。この腫瘍は組織標本所見ではリンパ管腫であり、管腔には赤色の粘液様物が貯っていた。(附図12)臓器所見は死後長時間経過のために標本作製不可能であった。

#### Ⅲ—1 (サリチル酸 2.00g/L 投与群)

17週目に薬物の影響があるかどうかを調べるために麻酔死させ剖検した。その結果、右顎下部に小

指頭大の腫隆が1個あった。周囲との癒着はなく、剖面では腫瘍が確認され、周囲は結合組織で囲まれていた。

胃：著変は認めない。

小腸：著変は認めない。

肝臓：クッペル細胞肥大，類洞拡張を認めた。

腎臓：集合管に軽度の蛋白円柱を認めた。

膵臓：著変は認めない。

肺臓：軽度のうっ血があった。肺胞のふくらみが悪く無気肺を認めた。細気管支の炎症が認められ、胸膜付近にはリンパ浸潤を認めた。

心臓：著変を認めない。

精巣：著変を認めない。

### Ⅲ-2 (サリチル酸 2.00g/L 投与群)

40週目頃から体重減少，食欲減退で，41週目に死亡。剖検所見は右肺は横隔膜で癒着などがあり，肺炎と考えられる。死後長時間経過していたので，殆んど臓器は標本作製不可能であった。

肝臓：著変を認めない。

腎臓：集合管付近に軽い細胞変性，核が消失し境界は不鮮明であった。

## 小 括

### 1. 剖検所見

最も顕著な変化を示したのは肺臓であった。98週間生存後の剖検では肺炎及び肺膿瘍などを4例認め，更に肺に何等かの変化を認めたのも3例あった。又実験途中で死亡したラットでⅢ-2の1例に肺炎をおこしていたのが観察され，Ⅱ-1では肺膿瘍であった。副腎では投与例に肥大2例，萎縮（一側のみ）2例があった。胃は投与群2例に肥大，腫張があり，精巣には投与群の2例に萎縮があった。膀胱はⅢ-4に結晶様物質が充満しているのを観察した。この結晶様物質は磷酸塩を含んだ物質であった。又肝臓に寄生虫が認められた。他の臓器には著変を認めなかった。実験途中で死亡した例では膿瘍が多く認められた。C-3は膀胱膿瘍，Ⅱ-1は左後肢大腿部の粘液腫，C-3は左肺腫瘍，Ⅱ-4は頸胸部のリンパ管腫を観察した。

### 2. 臓器重量

最も変化を示したのは精巣であった。即ち対照群にくらべて，投与群では全例に軽くなっているのを認めた。腎臓では投与群のⅡ群，Ⅲ群では殆んど例で重くなる傾向を示し，副腎ではⅡ群，Ⅲ群のうちで1例を除いて重くなっていた。脾臓も投与群で重い傾向を示した。その他，肺でⅠ-5が悪性リンパ腫瘍のために重くなっており，肝臓ではⅢ-4が寄生虫のために重くなっていた。

### 3. 病理組織学的所見

最も変化を示したのは肝臓であった。投与群の2例を除く殆んど全例にクッペル細胞の肥大，増生，類洞の拡張，肝細胞核の不同，空胞変性などの像を示した。但し対照に1例，肝細胞核の大小不同が

軽度に観察された。腎臓では投与群の約半数の例に尿細管や集合管に細胞変性、細胞腫張、核の消失、細胞境界の不鮮明、コロイド円柱、蛋白円柱など、いずれかの変化像を認めた。但し対照の1例にも尿細管の細胞が崩壊して境界も不鮮明な変化を示したり、糸球体の壁が肥厚しているのを認めた。副腎では投与群の約半数の例に束状帯に軽度のリポイド化を認めた。対照の1例にも同じ像を観察した。Ⅰ—5では髓質の血管が拡張し血栓が出来ていた。その為に皮質は圧縮されて層が狭くなっており、又リポイド化が中程度に認められた。又Ⅱ—2でも髓質の血管が拡張していた。胃では腺腔拡張が6例認められたが腺細胞の萎縮などは観察できなかった。小腸ではⅢ—3に粘膜の一部崩壊、絨毛の間質に好酸球リンパ球が多く、浸潤像を認めた。Ⅰ—2も絨毛の間質にリンパ球、好酸球が多くなって異常を認めた。肺臓は対照を含めて殆んど全例に肺炎、気管支炎などの症状を示した。

### 総括および考察

防腐剤は本来添加されないのが理想であるが、食品の腐敗、変敗などを防ぎ、食品の鮮度を保持するために使用されて来ているのが現状である。

しかし防腐剤の毒性は全くないとはいえないので、我が国では食品衛生法などによって許容量などを定めている。

サリチル酸の毒性などについては Kalbe<sup>1)</sup>が報告している。これによるとヒト(幼児)の疥癬の治療に Salizyl teertinktur を塗布し、死亡した症例の病理所見として、肝臓が脂肪化し、肝細胞が侵されており、腎臓上皮の脂肪化が高度であった。日本では迎<sup>2)</sup>がラットを使ってサリチル酸を注射により投与して、その血液所見、妊娠に及ぼす影響、病理組織の変化を詳しく報告している。近年では小島<sup>3)</sup>がサリチル酸やサリチル酸ソーダをラットに経口投与し、成長阻害、死亡例が多いなどの発表をしているが詳しい報告ではない。

サリチル酸の吸収排泄などの実験例では、守<sup>4)</sup>が清酒中のサリチル酸の行方をヒトにより実験している。即ちサリチル酸を含有する清酒を飲用して2~4時間でその70~90%が排出される。又ヒトがアスピリンを飲んだとき体内で分解して、サリチル酸となり約12時間で、その53%が尿中に排出されることを報告している。Stolman<sup>5)</sup>はサリチル酸をヒトが飲んだとき、未変化体が約20%、主代謝物として、グリシン抱合体が約50%、グルクロン酸抱合体の約25%を尿に排出すると述べている。Hill<sup>6)</sup>は動物を使いオートラジオグラフィによってサリチル酸の臓器分布を実験している。サリチル酸の代謝については著書(赤木)<sup>7)</sup>や多くの研究<sup>8)</sup>がある。サリチル酸の妊娠に及ぼす影響については Eriksson<sup>9)</sup>が放射性物質をラベルしたサリチル酸を使い実験を行なっている。

なおサリチル酸塩の毒性については Proudfoot<sup>10)</sup>や Segar<sup>11)</sup>など多くの報告がある。サリチル酸塩の妊娠に与える影響について Brown<sup>12)</sup>、Nezadalova<sup>13)</sup>、Baba<sup>14)</sup>など多くの研究が報告されている。

しかしサリチル酸の長期経口投与による研究報告は殆んどない。そこで著者等はサリチル酸を飲料水にとかして自然に吸水する方法で98週間投与した実験を行ない、第Ⅰ報では臨床的観察として吸水量、体重変化、尿検査、血液および血清検査等を検討して報告した。この第Ⅱ報では第Ⅰ報の継続実験として剖検所見、臓器重量変化、病理組織学的な観察を行ない、その結果は次のようであった。

- (1) 肉眼的所見で顕著なものは腫瘍や膿瘍であった。これを組織学的に検査した結果、皮膚の粘液腫、リンパ管腫、肺の悪性リンパ管腫など6例であった。対照に膀胱膿瘍があったが、他は投与群であることから、サリチル酸の影響ではないかと考えられる。
- (2) 肺は肉眼的に肺炎又は肺膿瘍など4例を認め、又肺に何等かの変化を認めたのも3例あった。更に組織学的検査では対照を含めて、殆んど例に気管支炎を認めた。迎<sup>2)</sup>の報告ではサリチル酸により抵抗力が減退し、肺炎などをおこしこれが直接の死因となったと認めている。著者等の実験で肺炎や気管支炎は対照にも認められたことから、サリチル酸投与によるものではなく、恐らく動物舎の管理上の問題が直接の原因であると考えられる。
- (3) 肝臓は投与群の2例を除いた殆んど例にクッペル細胞の腫大、増生、類洞拡張、肝細胞の脂肪変性、肝細胞核の大小不平等いずれかの変化像を示した。迎<sup>2)</sup>の実験でも主として肝臓に変化を認め、空胞変性、類洞拡張、肝細胞の混濁腫脹、クッペル細胞の肥厚、増殖を認めている。Hrvban<sup>15)</sup>は飼料にサリチル酸を含ませてラットに経口投与し、一定期間後に肝臓の微細構造を、電子顕微鏡で観察している。これによると肝細胞の腫大、数の増加が認められたと報告している。このようにサリチル酸は肝臓に相当大きな影響を与えている。
- (4) 腎臓は臓器重量変化では投与群の0.1%および0.2%サリチル酸投与群が重くなる傾向を示した。組織像では投与群の約半数近くの例に尿細管や集合管の細胞変性、細胞腫脹、核の消失、細胞境界の不鮮明、蛋白円柱などの、いずれかの変化像を示した。第Ⅰ報で尿検査の結果蛋白が認められたのもこの組織像から推測されることである。原<sup>16)</sup>はサリチル酸により肝臓や腎臓に障害を来し、プロトロンビン減少による出血をおこすと述べており、迎<sup>2)</sup>は尿細管の細胞空胞変性、混濁腫脹、円柱等を認めている。これらは著者等の実験結果と殆んど同様な傾向を示すものである。
- (5) 副腎では臓器重量として0.1%および0.2%がサリチル酸投与群で(約1例を除いて)重くなっていた。組織像では約半数に近い例に変化を認めた。即ち2例では髓質の血管が拡大し、その為に皮質は圧迫萎縮していた。その中の1例は束状帯に中程度のリポイド化を認めた。その他は皮質の束状帯に軽度のリポイド化を示した。高橋<sup>17)</sup>は脳下垂体と副腎皮質系との関係についてサリチル酸をラットに投与して実験し、重要な関係があると報告している。
- (6) 精巣は臓器重量変化で0.1%および0.2%サリチル酸投与群が軽くなっていた。組織像では、0.2%投与群の1例に精祖細胞、精母細胞、精子細胞などの精細胞が減少し、精子形成不十分を認めたが、他の精巣には著変はなかった。迎<sup>2)</sup>は精巣で精子の減少を認め、卵巣では殆んど全例に原始卵胞の減少を認めている。
- (7) 胃は臓器重量で重くなっており、組織像では腺腔拡張も多く認められた。小腸では絨毛の間質にリンパ球、好酸球などが認められた例があり、サリチル酸の刺激によるものと考えられる。Pfeiffer<sup>18)</sup>はアセチルサリチル酸をイタチに経口投与し、胃の粘膜および胃腺の腺細胞の微細構造を電子顕微鏡で観察し、腺細胞が拡大したり、空胞化したりしているのを認めている。

## 結 論

サリチル酸の中毒実験をラットを用いて行なった。ラットは対照群と投与群(Ⅰ, Ⅱ, Ⅲ群)の4



群に分け各5匹とした。対照群は水道水を自由に与え、投与群には水道水にサリチル酸をとかし0.025%をⅠ群に0.1%をⅡ群に0.2%をⅢ群に実験飲料水として自由に飲ませた。投与は98週間行なった。第1報で発表した成績と併せて報告する。

- (1) 投与群には運動量の減少、反応減弱、憂うつなどの中毒症状がみられたが、各群とも長期の投与に耐えた。
- (2) 実験途中で死亡したラットは対照群2例、0.1%投与群3例、0.2%投与群2例であり、0.025%投与群では全例98週間生存した。投与群の死亡原因は肺膿瘍、肺腫瘍、リンパ管腫、肺炎等であった。
- (3) 飲料水および水摂取量は対照群に比べ0.1%および0.2%投与群が少なく、体重の増加が抑制される傾向が認められた。
- (4) 血液検査では赤血球数、白血球数、血色素量については、サリチル酸投与の影響は認められなかったが、白血球百分率では0.1%および0.2%投与群に、好中球の減少とリンパ球の増加の傾向が認められた。
- (5) 血清蛋白分画、A/G比、血漿のGOT、GPT値は著明な変化が認められなかった。
- (6) 尿検査では投与群に蛋白尿が多く認められた。
- (7) 臓器重量は精巣で投与群に軽くなる傾向が認められ、腎臓および副腎は0.1%および0.2%の投与群で重くなる傾向が認められ、脾臓も投与群で重くなる傾向が認められた。
- (8) 病理組織学的所見は投与群の殆どどの例に肝臓のクーパー細胞の肥大、増生、類洞拡張、肝細胞核の不同、空胞変性などの各れかの変化を軽度に認めた。腎臓では投与群の約半数の例に尿細管や集合管の細胞変性、細胞境界不鮮明、核の消失等の何れかの変化を認めた。副腎では投与群の約半数近くの例に束状帯の軽度のリポイド化を認めた。胃では投与群の6例に腺腔拡張、小腸では投与群の2例に絨毛間質にリンパ球等を多く認めた。

以上の結果によるとサリチル酸の刺激による障害はあるものと認められた。さてサリチル酸はアルコールを溶媒とする時、その毒性が増加したり<sup>2)</sup>、又サリチル酸の毒性に個体差があることなどを考慮すると、サリチル酸を添加した清酒を大量かつ長期間連用すれば、サリチル酸の慢性中毒をひきおこすことが考えられるので、清酒にはサリチル酸を添加しないのが望ましい。

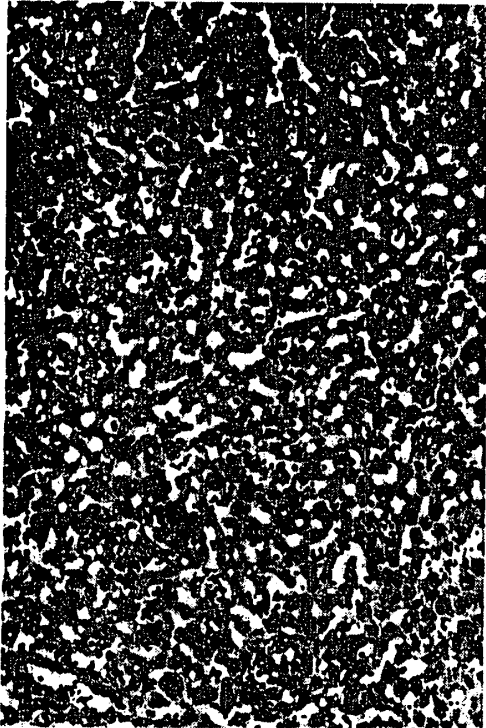
終わりに病理組織検査などに御指導頂きました岐阜県立病院、研究検査科の青木敦部長に深謝し、又この実験に協力して頂いた名古屋保健衛生大学衛生学部の学生諸君に感謝いたします。

## 文 献

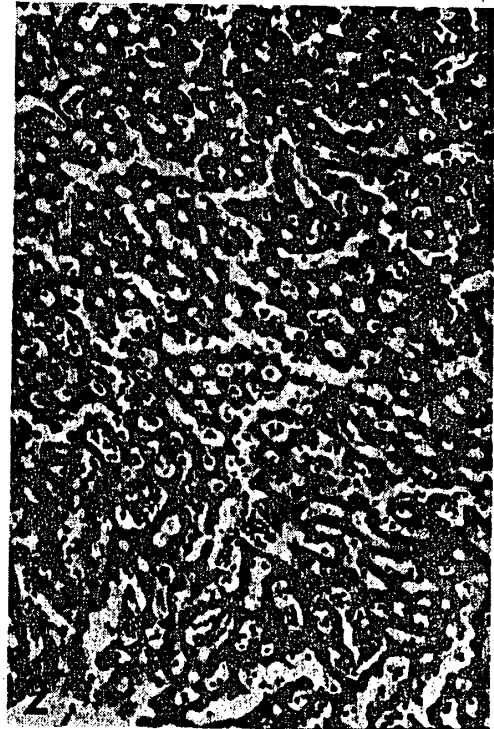- 1) Hans Kalbe : Frankf. Ztschr. f. path. 29, 446 (1923).
- 2) 迎 菊郎 : 福岡医誌. 50, 319 (1959).
- 3) 小島 靖, 蟹沢成好, 相磯和嘉 : 日本公衛誌., 16(13), 174 (1969).
- 4) 守 智雄, 村井恒雄, 山田正一 : J. Soc. Brew. Japan., 65(8), 703 (1970).
- 5) Stolman. S. T. : Toxicology., 1, 100 (1960).
- 6) John B. Hill : The New England J. of Med., 288 (21), (1973).
- 7) 赤木満洲雄 : 薬物代謝の生化学., 124, 南山堂 (1970).
- 8) Suk Han Wan, and Sidney Riegeilman : J. pharmacol. Scie., 61(8) (1972).

- 9) Margareta Eriksson and K. Sune Larsson : Act pharmacol. et toxicol., 29, 256 (1970).
- 10) A. T. Proudfoot and S. S. Brown : Brit. Med. J., 31, 547 (1969).
- 11) William E. Segar : Pediauhrcs., 44 (3), 440 (1969).
- 12) Brown, R. A. and west, G. B., : J. pharm. pharmacol : 16, 563 (1964).
- 13) E. Nežadalova : J. pham. pharmacol., 25, 81 (1973).
- 14) Baba. T., Nagahama. M., Akiyama. N., and Miki, T., : Osaka City Med J., 12(1), 23 (1969).
- 15) Z. Hruban., H. Swift, and A. Slesero : Lab. Invest, 15(12), 1884(1966).
- 16) 原 三郎 : 薬理学入門., 81 (1957).
- 17) 高橋 宏, 猪木令三 : 薬学研究., 38(8), 259 (1967).
- 18) C. J. Pfeiffer, J. Weibel, and J. L. A. Roth : Proc. Electron Microsc. Soc. Amer , 27, 216 (1969).


[筆者 桑野・本学講師 高木・本学助手 水野・元本学助手]



附図1 肝臓, X130, 投与群(Ⅱ群-2で0.1%サリチル酸投与) 肝細胞に空胞が観察された。恐らく脂肪化のためであろう。クッペル細胞は腫張し増生もしていた。



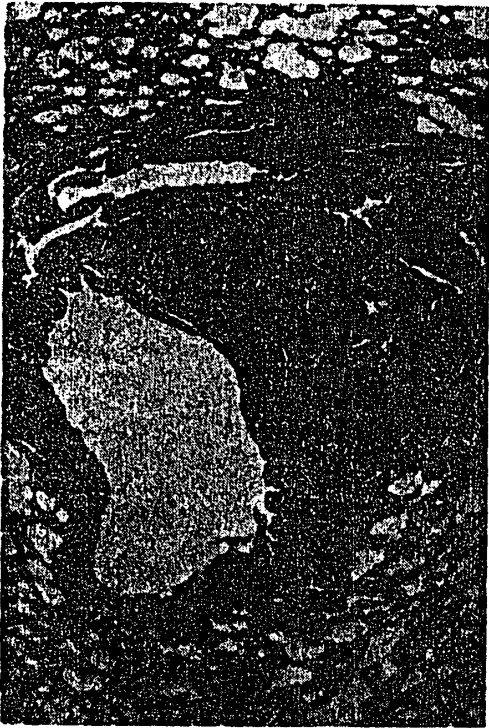附図2 肝臓, X130, 投与群(Ⅲ群-5で0.2%サリチル酸投与) 被膜附近にある中心静脈の近くで類洞が拡張し肝細胞は萎縮していた。類洞にはリンパ球が多数観察された。



附図3 腎臓, X130, 投与群(Ⅱ群-2で0.1%サリチル酸投与) 集合管等に蛋白円柱がある。蛋白円柱のために尿細管が太くなっている。この写真には見られないが遠位曲尿細管の細胞が不鮮明で染色性低下等の像も観察した。



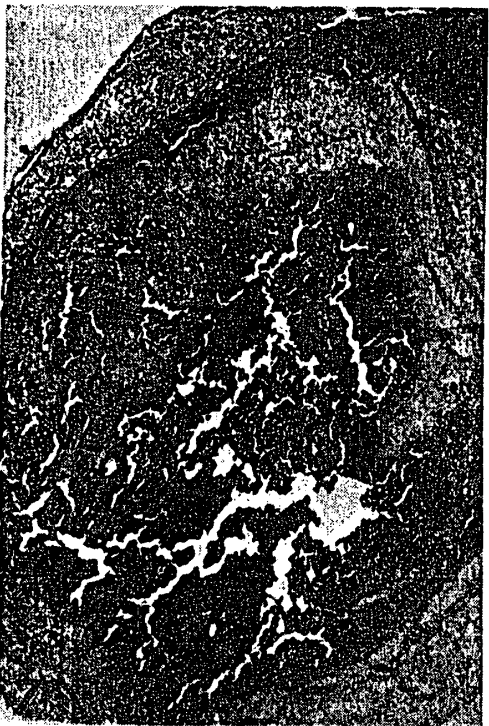附図4 腎臓, X130, 投与群(Ⅲ群-3・0.2%サリチル酸投与) 集合管で中程度の細胞変性があり, 細胞境界が不鮮明で崩壊等が観察された。又蛋白円柱も見られた。



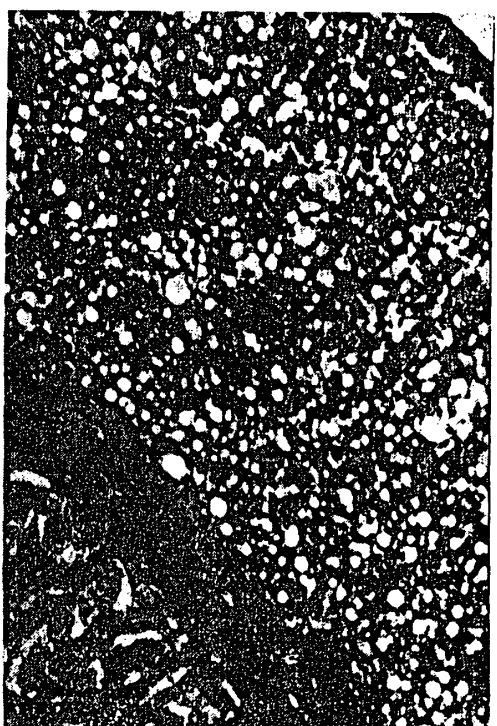附図5 肺, X32, 投与群(Ⅲ群-5で0.2%サリチル酸投与) 慢性気管支炎で気管支のリンパ細胞に好酸球, リンパ球, 形質細胞が見られ, 浸潤をおこしていた。



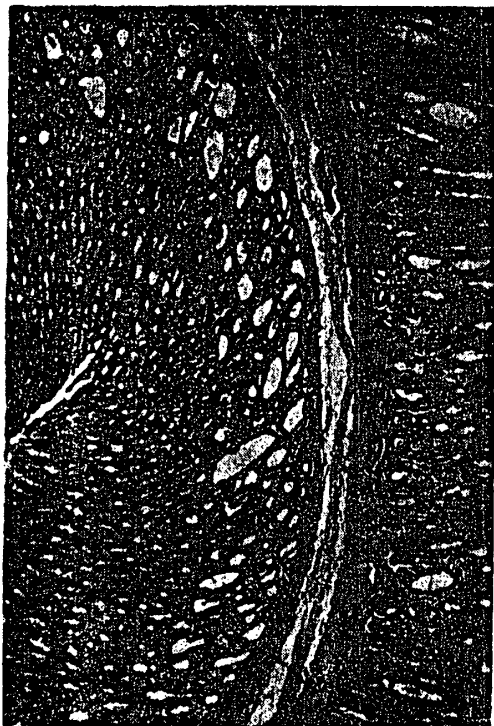附図6 肺, X52, 投与群(Ⅰ群-5で0.025%でサリチル酸投与) 気管リンパ節から波及する悪性リンパ腫瘍で, 両肺共に肺の原型をとどめないぐらいの悪性リンパ腫瘍であった。



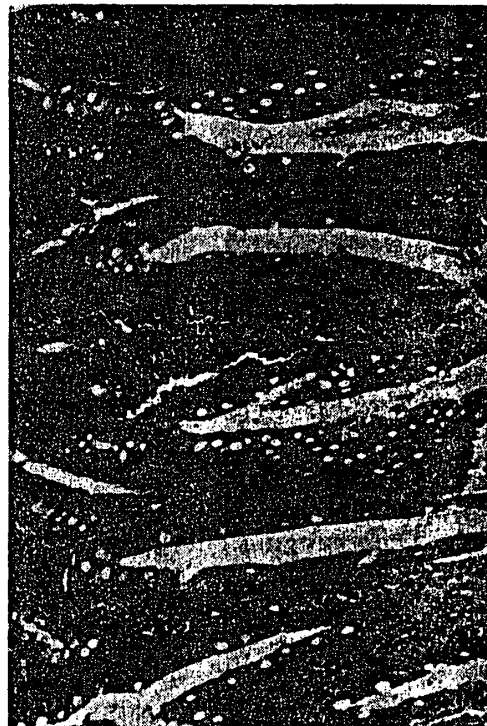附図7 副腎, X32, 投与群(Ⅱ群-2で0.1%サリチル酸投与) 髓質の血管は拡張して血液が充満していた。その為に皮質は圧縮されて狭くなり, 又束状帯は軽度のリポイド化を認めた。



附図8 副腎, X130, 投与群(Ⅰ群-5で0.025%サリチル酸投与) 髓質の血管は拡張し血栓が観察された。その為に皮質は圧縮されて萎縮し, 写真に見られるような中程度のリポイド化が観察された。



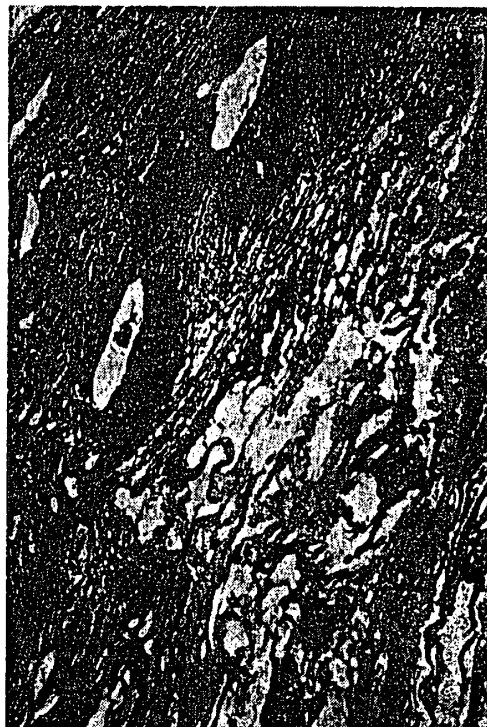附図9 胃, X52, 投与群(Ⅱ群-2で0.1%サリチル酸投与) 胃腺の腺腔が拡大していた。しかし胃腺細胞の萎縮像は観察されなかった。



附図10 小腸, X130, 投与群(Ⅰ群-2で0.025%サリチル酸投与) 小腸絨毛の間質にリンパ球, 好酸球が多数見られ, 間質は多層性を示していた。



附図11 精巣, X52, 投与群(Ⅲ群-4で0.2%サリチル酸投与) 精細管の中で精祖細胞, 精母細胞, 精子細胞等の精細胞が減少し, 精子形成不十分が観察された。



附図12 胸部腫瘍, X 32, 投与群(Ⅰ群-4で0.1%サリチル酸投与) 90週目に死亡。胸部から頸部にかけて腫瘍ができ, 90週目に死亡した。リンパ管腫で管腔には赤色の粘液様物が貯っていた。