

ARTICULO DE REVISION

Marcadores ecográficos de cromosomopatías en el I trimestre de la gestación: ductus venoso**Ultrasound markers of chromosomal defects in the first trimester of pregnancy: ductus venosus**

***Ruoti Cosp M^I, González de Agüero Laborda R^{II}, Espinosa A^{III}, Beltrán Peñaloza P^{IV}, Gallo Vallejo M^V, Fabre González E^{VI}**

^ICátedra de Ginecología y Obstetricia, Facultad de Ciencias Médicas, UNA,

^{II}Sección de Ecografía y Diagnóstico Prenatal, Hospital Clínico Universitario "Lozano Blesa", Zaragoza, España, ^{III}Instituto de Diagnóstico Ecográfico "Matersur", Bahía Blanca,

Argentina, ^{IV}Enseñanza Hospital de Ginecología y Obstetricia de Monterrey, México,

^VUnidad de Medicina Fetal Hospital Universitario "Carlos Haya" y Hospital Internacional Xanit, Málaga, España, ^{VI}Departamento de Ginecología y Obstetricia, Hospital Clínico Universitario "Lozano Blesa", Zaragoza, España

RESUMEN

La evaluación Doppler del flujo en el ductus venoso en el primer trimestre ha venido a contribuir con información clínica relevante en las orientaciones a los padres. No sólo se mostró eficaz en el rastreo de anomalías cromosómicas, como la trisomía 21, disminuyendo la tasa de procedimientos invasivos, sino también en el rastreo de cardiopatías congénitas, redefiniendo el grupo de alto riesgo a ser sometido a ecocardiografía precoz. Por su parte, un flujo anormal en el ductus venoso asociado a la translucencia nuchal aumentada en uno o en ambos fetos de un embarazo monocoriónico parece una combinación sensible para rastrear precozmente el síndrome de transfusión feto fetal. En todas estas situaciones, el ductus venoso se muestra un marcador eficaz de insuficiencia/disfunción cardíaca.

Palabras claves: Marcadores ecográficos, I trimestre, aneuploidia, ductus venoso.

ABSTRACT

Doppler evaluation of the flow in the ductus venosus in the first trimester of pregnancy has contributed with clinical information relevant for parents counselling. Not only was effective in tracking chromosomal abnormalities such as trisomy 21, decreasing the rate of invasive procedures, but also in tracking congenital heart disease, redefining the high risk group to be subjected to early echocardiography. Also, an abnormal flow in the ductus venous linked to the nuchal translucency increased in one or both fetuses of a monochorionic pregnancy seem a sensitive combination to early trace the feto-fetal transfusion syndrome. In all these situations, the ductus venous shows to be an effective marker of cardiac dysfunction or insufficiency.

Keywords: ultrasound markers, first trimester, aneuploidy, ductus venosus.

*Autor Correspondiente: **Dr. Miguel Ruoti Cosp**

Tel-fax: 595(21)214191

Email: mruoticosp@hotmail.com

INTRODUCCIÓN

El examen ecográfico detallado de la anatomía fetal permite detectar por un lado las malformaciones, "anomalías morfológicas o estructurales de un órgano o sistema resultante de un desarrollo intrínsecamente anormal" (1) y por otro, los **marcadores ecográficos de cromosomopatías**, "alteraciones que no pueden ser catalogadas como malformaciones, pero que constituyen signos de alerta que sugieren descartar la presencia de una alteración cromosómica fetal" (2).

La estrecha asociación entre las anomalías cromosómicas y las malformaciones, justifica que un alto porcentaje de fetos con cariotipo anormal puedan ser identificados en el curso de un estudio ecográfico detallado (3).

Considerada la ecografía como técnica de cribado, uno de sus objetivos es la selección de un subgrupo de la población sobre quienes aplicar técnicas de estudio citogenético fetal. Por lo tanto tras el estudio ecográfico, podremos asignar un riesgo teórico individual de albergar un feto cromosómicamente anormal e indicar la necesidad de un procedimiento invasivo, a partir de un valor arbitrario decidido previamente.

ONDA DE VELOCIDAD DE FLUJO (OVF) DEL DUCTUS VENOSO (DV)

La introducción del Doppler ha demostrado cambios hemodinámicos asociados a aneuploidias fetales, por lo que varios grupos han sugerido su utilización como parámetro adicional en la detección de las anomalías cromosómicas en el primer trimestre de la gestación.

Ubicación anatómica

El DV es un pequeño vaso que se origina en el seno portal, describe un trayecto hacia arriba, atrás y a la izquierda y desemboca junto con las venas hepáticas y vena cava inferior en el vestíbulo venoso subdiafragmático, el que a su vez vuelca su contenido en la aurícula derecha (4). Con una forma ístmica o en trompeta con su extremo proximal más angosto se oblitera después del nacimiento.

Con esta disposición la sangre que transporta evita el corazón derecho y la circulación pulmonar, pasando directamente a la aurícula izquierda a través del agujero oval. Desde ahí se dirige a las cavidades izquierdas y a los troncos supraórticos, permitiendo llevar sangre muy oxigenada al territorio cerebral y a las coronarias.

La identificación anatómica del DV en etapas tempranas de la gestación puede objetivarse en numerosos casos mediante la ecografía bidimensional en modo B con equipos de alta resolución. El Doppler color facilita su ubicación ya que su elevada velocidad de flujo codificada por el color, realza su visualización aun cuando sea difícil identificarlo mediante el modo B.

Características de la OVF

Mediante el Doppler pulsado el DV muestra una OVF típica que traduce el ciclo cardiaco (Figuras 1 y 2). Se caracteriza por presentar siempre flujo anterógrado en el que se identifican:

- Un primer pico de máxima velocidad, sístole ventricular (onda S).
- Un segundo pico durante la diástole precoz, llenado pasivo ventricular (onda D).
- Un valle, llenado activo de los ventrículos o contracción auricular (onda a).

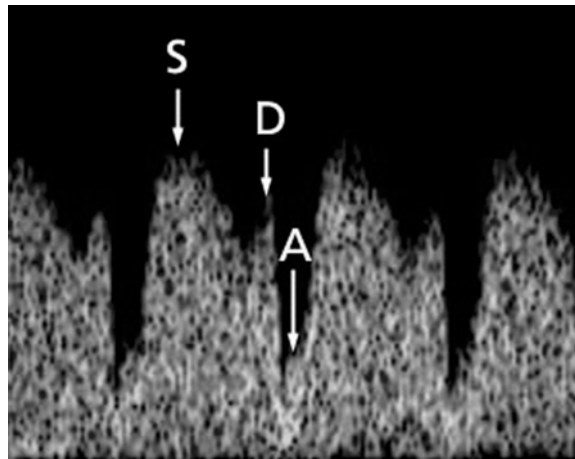


Figura 1. Componentes normales de la Onda de Velocidad de Flujo del Ductus Venoso

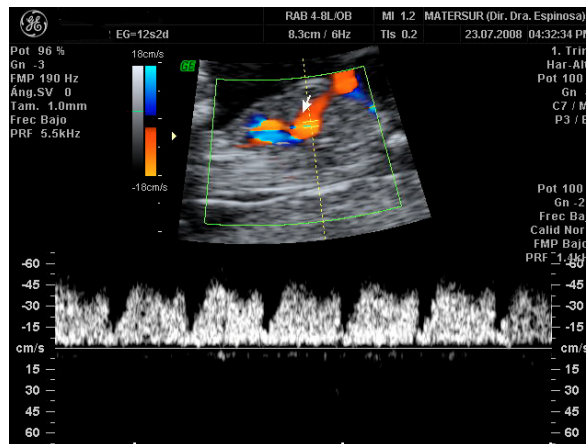


Figura 2. Flujo normal del ductus venoso en un feto de 12,2 semanas de gestación

Técnica del registro

El registro de la OVF del DV puede obtenerse según dos técnicas clásicamente descritas (5). Si el feto se encuentra situado con el dorso anterior o posterior se utiliza la técnica sagital, donde el DV puede ser apreciado en toda su extensión partiendo del seno portal. Cuando el feto se encuentra con el dorso a la derecha o a la izquierda, se utiliza la técnica transversal situado el volumen de la muestra en el borde del seno portal.

Con el fin de obtener una onda adecuada, es fundamental un ángulo de insonación siempre menor a 30°, como en cualquier vaso que se evalúa mediante esta técnica.

Recientemente la Fetal Medicine Foundation (FMF) propone una nueva técnica de "estandarización" a fin de unificar los criterios y es la siguiente (6):

- Feto en reposo.
- Aumento de la imagen suficiente para que involucre solamente el tórax y el abdomen del feto en la totalidad de la pantalla.
- Vista medio-sagital derecho ventral del tronco fetal. Aplicar el Doppler color para demostrar la vena umbilical, el ductus venoso, y el corazón fetal.
- Muestra del Doppler pulsado pequeña (0,5-1 mm) para evitar contaminación de las venas adyacentes, y se la ubica en la zona del aliasing de color amarillo en la porción por encima del seno umbilical.
- Ángulo de insonación inferior a 30 grados.

- Filtro de baja frecuencia (50-70 Hz) para permitir visualización de toda la forma de onda.
- Velocidad alta (2-3 cm/s), de modo que las formas de onda se vean muy extendidas, lo que permite una mejor evaluación de la onda "a".

Las formas de onda se evalúan cualitativamente y se considera anormal si la onda "a" se invierte (Figuras 3 y 4). El tiempo de examen promedio tiene que ser alrededor de 2 minutos.

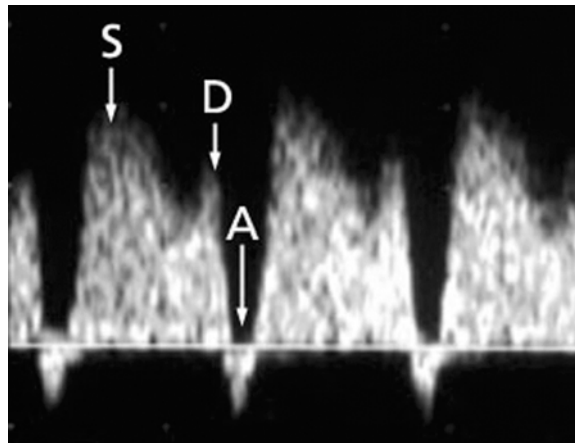


Figura 3. Componentes de la Onda de Velocidad de Flujo del Ductus Venoso, con onda a invertida (flujo reverso).

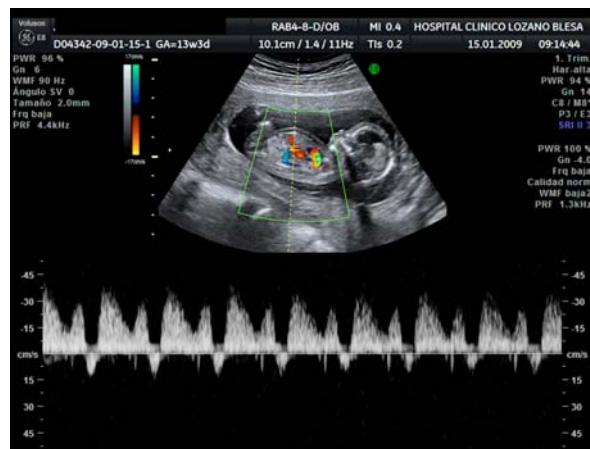


Figura 4. Onda a reversa del ductus venoso en un feto de 13,3 semanas

Valores de referencia

Entre los diversos parámetros cuantitativos o cualitativos que se pueden obtener con la OVF del DV, aun no está claro cual de ellos es el de mayor utilidad.

Para Borrell y col. (7) en un estudio que incluyó a 436 mujeres y entre ellas 22 cromosomopatías, determinaron un incremento en el IP igual o superior al 95 percentil con una tasa de detección para la trisomía 21 del 73%, muy superior a la obtenida mediante el estudio cualitativo, ausencia o flujo reverso en la onda a del 27%, hallazgos independientes de la medida de la translucencia nucal (TN).

Sin embargo, otros (8,9) consideran que el mejor parámetro es precisamente la ausencia o inversión del flujo en la onda "a", propuesta realizada también por la FMF (6).

Cribado de cromosomopatías

La evaluación del flujo ductal ha venido para imponerse como un método válido y útil para reducir la tasa de falsos positivos en el rastreo de cromosomopatías, derivada de la combinación de la edad materna y de la TN y, de este modo, disminuir el número de procedimientos invasivos de diagnóstico (10).

Para el cribado de cromosomopatías, Matías y col. (11) propusieron una estrategia en dos escalones: inicialmente se analiza la TN, y en caso de que ésta sea superior o igual al percentil 95 para la edad gestacional, se estudia la OVF del DV.

En este sentido apreciaron que en el grupo de fetos con TN aumentada, el 93% (54/58) de las anomalías cromosómicas tuvieron DV alterado, mientras que si ésta era normal, sólo 3% (4/134) fueron aneuploides.

Otros autores como Zoppi y col. (12), siguieron estas mismas recomendaciones y analizaron 330 fetos (34 cromosomopatías) concluyendo que la probabilidad de encontrar fetos aneuploides cuando la TN está aumentada, es mayor cuando la OVF del DV está ausente o es reversa.

Pero Nicolaides y col. (13) son quienes aportan el mayor número estudiado de cribado en dos niveles, en 75.821 pacientes, encontrando el 94,2 % de tasa de detección para el ductus venoso en trisomía 21 (306/325).

En la Tabla 1 resumimos los principales estudios publicados, resaltando que todos los autores coinciden en que la OVF del DV constituye una segunda línea en el cribado de cromosomopatías.

Tabla 1. Sensibilidades, especificidades y tasa de falsos positivos de la OVF del DV para todas las cromosomopatías según diversos autores

Autor (año)	n	Aneuploidías	EG	Medida	S %	TF + %
Matías (1998) (11)	486	63	10-14	a	91	3
Borrell (1998) (7)	534	11	10-17	IP y a	63	5
Bilardo (2001) (24)	186	46	10-17	IP o a	65	21
Antolín (2001) (25)	1.371	20	10-16	IP	65	4
Murta (2002) (26)	372	29	10-14	a	93	2
Mavrides (2002) (27)	260	46	11-14	a	59	7
Zoppi (2002) (12)	330	33	11-14	a	70	19
Toyama (2004) (28)	1.097	22	11-14	a	68	6,4
Nicolaides (2005) (13)	75.821	321(21)	11-14	a	94	2,7
Maiz (2008) (6)	10.490	95	11-14	a	62,1	3,53

EG: edad gestacional en semanas

a: ausencia o flujo reverso de la OVF del DV

IP: índice de pulsatilidad de la OVF del DV

S: sensibilidad

E: especificidad

TF +: tasa de falsos positivos

(21) solo trisomías 21

DV en las gestaciones euploides

Los datos de los estudios de Matías y col. (14) sugieren que el aparición del flujo del ductus anormal en fetos con cariotipo normal y TN aumentada, tiende a identificar el grupo con mayor riesgo de presentar cardiopatías; datos confirmados también por otros autores (15). Este flujo anormal del ductus venoso fue observado independientemente de la malformación cardíaca y puede afectar el corazón derecho o izquierdo (16). En una publicación más reciente, Maiz y col. (6) demostraron de forma concordante que, en fetos con TN aumentada y cariotipo normal, el hallazgo de un flujo anormal en el DV aumentaba en tres veces el riesgo de un feto estar afectado por una cardiopatía congénita, mientras que un flujo normal en el DV disminuía a la mitad ese riesgo.

Sin embargo, para Matías y col. (17) sus resultados parecen ser más una contribución válida para el rastreo de cardiopatías, ya que la mayoría de los fetos con defecto cardíaco, independientemente del valor de la translucencia nucal, presentan flujo ductal anormal. Además, este hecho tiene mayor importancia en la tetralogía de Fallot, en que

muchos de estos casos están asociados con TN debajo del percentil 95 pero que pueden presentar flujo ductal anormal entre las 10 y 14 semanas. Siendo así, la evaluación complementaria del estándar de flujo en el ductus venoso, especialmente en los fetos con TN aumentada, podrá justificar un examen de rastreo de cardiopatías de segundo nivel, comprensiblemente menos sensible pero más específico, que permita preseleccionar más eficazmente a las embarazadas a ser beneficiadas con ecocardiografía detallada en el inicio del segundo trimestre.

Esta medida podrá contribuir para mejorar la programación terapéutica, mejorar la salud neonatal y minimizar el trauma emocional de los padres al posibilitar el ofrecimiento de orientaciones más precoces (6,16).

Un flujo anormal del ductus venoso en el primer trimestre de embarazo puede además ser encontrado en otras malformaciones fetales, tal como osteocondrodisplasias, artrogriposis, hernia diafragmática, onfalocele, entre otras, por compresión torácica con compromiso de retorno venoso (17).

DV en las gestaciones múltiples

En el primer trimestre de embarazo fue demostrada una evidencia indirecta de sobrecarga cardíaca en fetos con TN aumentada (18-20) además una mayor prevalencia de flujo anormal en el ductus venoso durante la contracción auricular entre las 10 y 14 semanas en fetos con cromosomopatías y/o defectos cardíacos, y también en gemelos monocoriónicos que desarrollaron síndrome de transfusión feto fetal (STFF) sobre todo graves (21,22), como manifestación de una disfunción cardíaca transitoria (11,20).

El STFF es una complicación grave de los embarazos gemelares monocoriónicos, afectando cerca del 7%. Es responsable por el 17% de la mortalidad perinatal, por aproximadamente del 12% de las muertes neonatales y por el 8,4% de las muertes infantiles en gemelos. La predominancia significativa de este síndrome explica la mortalidad 3-5 veces mayor en los embarazos monocoriónicos que en la dicoriónicos, principalmente antes de las 24 semanas, etapa en que la pérdida perinatal en los embarazos monocoriónicos es del 12,2% versus 1,8% en los dicoriónicos (23).

Este tipo de embarazo gemelar se caracteriza por la presencia de conexiones vasculares entre las dos circulaciones fetoplacentarias, con mayor o menor número de anastomosis arterio-arteriales bidireccionales que compensarían el flujo unidireccional de las anastomosis arterio-venosas profundas, que por sí sólo pueden condicionar un desequilibrio transfuncional. Sin embargo, se cree que el desequilibrio hemodinámico, que cada vez más parece estar subyacente al STFF, sólo deberá ocurrir en cerca de un tercio de los casos de monocorionicidad (17).

El grupo de trabajo de la Dra. Matias propone que cuando se encuentra la combinación TN aumentada y DV patológico en estas gestaciones, estamos ante la presencia de un diagnóstico precoz de la aparición del STFF permitiendo así programar una intervención temprana y así evitar las consecuencias graves e irreversibles que ocurren en estos fetos cuando se instala esta patología.

CONCLUSIÓN

Los diversos estudios demuestran la posibilidad de evaluar el flujo en el ductus venoso por medio de Doppler entre las 11 y 14 semanas de gestación, ya sea por vía transabdominal o por vía transvaginal. La evaluación del flujo ductal ha venido para imponerse como un método válido y útil para reducir la tasa de falsos positivos en el rastreo de cromosomopatías, derivada de la combinación de la edad materna y de la translucencia nuchal y, de este modo, disminuir el número de procedimientos invasivos de diagnóstico.

BIBLIOGRAFÍA

1. Díaz Recaséns J, Plaza Arranz J, Fernández Moya JM. Malformaciones congénitas: clasificación y formas comunes. En: Cabero Roura L. Tratado de Ginecología, Obstetricia y Medicina de la Reproducción. Madrid: Editorial Médica Panamericana; 2003.p. 977-94.
2. Carreras Moratonas E, Higuera Sanz T. Marcadores ecográficos de cromosomopatías En: Cabero Roura L. Tratado de Ginecología, Obstetricia y Medicina de la Reproducción. Madrid: Editorial Médica Panamericana; 2003.p. 1016-23.
3. Saltvedt S, Almstrom H, Kublickas M, Valentin L, Grunewald C. Detection of malformations in chromosomally normal fetuses by routine ultrasound at 12 or 18 weeks of gestation-a randomised controlled trial in 39,572 pregnancies. *BJOG* 2006;113:664-74.
4. Mavrides E, Moscoso G, Carvalho JS, Campbell S, Thilaganathan B. The anatomy of the umbilical, portal and hepatic venous systems in the human fetus at 14-19 weeks of gestation. *Ultrasound Obstet Gynecol* 2001;18:598-604.
5. Kiserud T, Eik-Nes SH, Hellevik LR, Blaas HG. Ductus venosus – a longitudinal Doppler velocimetric study of the human fetuses. *J Matern Fetal Invest* 1992;2:5-11.
6. Maiz N, Plasencia W, Dagklis T, Faros E, Nicolaidis K. Ductus venosus Doppler in fetuses with cardiac defects and increased nuchal translucency thickness. *Ultrasound Obstet* 2008; 31:256-60.7.
7. Borrell A, Antolin E, Costa D, Farre MT, Martinez, JM, Fortuny A. Abnormal ductus venosus blood flow in trisomy 21 fetusus during early pregnancy. *Am J Obstet Gynecol* 1998;179:1612-7.
8. Montenegro N, Matias A, Areias JC, Castedo S, Barros H. Increased fetal nuchal translucency: possible involvement of early cardiac failure. *Ultrasound Obstet Gynecol* 1997;10:265-8.. Increased fetal nuchal translucency: possible involvement of early cardiac failure. *Ultrasound Obstet Gynecol* 1997;10:265-8.
9. Matias A, Montenegro N, Areias JC, Leite LP. Haemodynamic evaluation of the first trimester fetus with special emphasis on venous return. *Hum Reprod Update* 2000;6:177-89.
10. Prefumo F, Sethna F, Sairam S, Amarnath B, Baskaran T. First-trimester ductus venosus, nasal bones, and Down syndrome in a high-risk population. *Obstet Gynecol* 2005;105:1348-54.
11. Matias A, Gomes C, Flack N, Montenegro N, Nicolaidis KH. Screening for chromosomal abnormalities at 10-14 weeks: The role of ductus venosus blood flow. *Ultrasound Obstet Gynecol* 1998;12:380-4.
12. Zoppi MA, Putzolu M, Ibba RM, Floris M, Monni G. First-trimester ductus venosus velocimetry in relation to nuchal translucency thickness and fetal karyotype. *Fetal Diagn Ther* 2002;17:52-7.
13. Nicolaidis KH, Spencer K, Avgidou K, Faiola S, Falcon O. Multicenter study of first-trimester screening for trisomy 21 in 75 821 pregnancies: results and estimation of the potential impact of individual risk-orientated two-stage first-trimester screening. *Ultrasound Obstet Gynecol* 2005;25:221-6.
14. Matias A, Huggon I, Areias JC, Montenegro N, Nicolaidis KH. Cardiac defects in chromosomally normal fetuses with abnormal ductus venosus blood flow at 10-14 weeks. *Ultrasound Obstet Gynecol* 1999;14:307-10.
15. Haak M, Twisk J, Bartelings M, Gittenberger-de Groot AC, van Vugt JM. Ductus venosus flow velocities in relation to the cardiac defects in first-trimester fetuses with enlarged nuchal translucency. *Am J Obstet Gynecol* 2003;188:727-33.
16. Favre R, Cherif Y, Kohler M, Hunsinger M, Tangle M. The role of nuchal translucency and ductus venosus Doppler at 11-14 weeks of gestation in the detection of major congenital heart defects. *Ultrasound Obstet Gynecol* 2003; 21:239-43.
17. Matías A, Montenegro N. Ductus venoso En: *Ecografía Fetal, Colección de Medicina Materna Fetal y Perinatal. Semana 11 – 14 de embarazo. Volumen 2. Editorial Revinter, Rio de Janeiro. 2009, p.129-50.*
18. Hyett JA, Moscoso G, Papapanagiotou G, Perdu M, Nicolaidis K. Abnormalities of the heart and great vessels in chromosomally normal fetuses with increased nuchal translucency thickness at 10-13 weeks of gestation. *Ultrasound Obstet Gynecol* 1996;7:245-50.
19. Montenegro N, Matias A, Areias JC, Castedo S, Barros H. Increased nuchal translucency: possible involvement of early cardiac failure. *Ultrasound Obstet Gynecol* 1997;10:265-8.
20. Matias A, Montenegro N, Areias JC, Brandão O. Anomalous venous return associated with major chromosomopathies in the late first trimester of pregnancy. *Ultrasound Obstet Gynecol* 1998;11:209-13.
21. Matias A, Montenegro N, Areias JC. Anticipating twin-twin transfusion syndrome in monochorionic twin pregnancy. Is there a role for nuchal translucency and ductus venosus blood flow evaluation at 11-14 weeks? *Twin Res* 2000;3:65-70.

22. Matias A, Montenegro N. Search for hemodynamic compromise at 11-14 weeks in monochorionic twin pregnancy: is abnormal flow in the ductus venosus predictive of twin-twin syndrome? *J. Matern Fetal Neonat Med* 2005;18:79-86.
23. Sebire NJ, D'Ercole C, Hughes K, Carvalho M, Nicolaides KH. Increased nuchal translucency thickness at 10-14 weeks of gestation as a predictor of severe twin-to-twin transfusion syndrome. *Ultrasound Obstet Gynecol* 1997;10:86-9.
24. Bilardo CM, Muller MA, Ziklign L, Schipper M, Hecher K. Ductus venosus studies in fetuses at high risk for chromosomal or heart abnormalities: relationship with nuchal translucency measurement and fetal outcome. *Ultrasound Obstet Gynecol* 2001; 17:288-94.
25. Antolín E, Comas C, Torrents M, Muñoz A, Figueras F, Echevarría M, et al. The role of ductus venosus blood flow assessment in screening for chromosomal abnormalities at 10-16 weeks of gestation. *Ultrasound Obstet Gynecol* 2001;17:295-300.
26. Murta CG, Moron AF, Avila MA, Weiner CP. Application of ductus venosus Doppler velocimetry for the detection of fetal aneuploidy in the first trimester of pregnancy. *Fetal Diagn Ther* 2002;17:308-14.
27. Mavrides E, Sairam S, Hollis B, Baskaran T. Screening for aneuploidy in the first trimester by assessment of blood flow in the ductus venosus. *BJOG* 2002;109:1015-9.
28. Toyama JM, Brizot ML, Liao AW, Lopes LM, Nomura RM, Saldanha FA, et al. Ductus venosus blood flow assessment at 11 to 14 weeks of gestation and fetal outcome. *Ultrasound Obstet Gynecol* 2004; 23:341-5.