

ARTICULO ORIGINAL / ORIGINAL ARTICLE

Tamaño del nervio óptico detectado por tomografía de coherencia óptica en pacientes sanos atendidos en un centro oftalmológico del Paraguay

Amanda Cristina Guerrero Hernández ^I, Margarita Samudio ^{II}, Miguel Scalamogna ^I, Fatima Correa ^I

I Servicio de Oftalmología, Departamento de Glaucoma y estudios Especiales Fundación Visión. Paraguay

II Instituto de investigaciones en ciencias de la salud, Universidad Nacional de Asunción. Paraguay

**Cómo referenciar este artículo/
How to reference this article:**

Guerrero AC, Samudio M, Scalamogna M, Correa F et al. Tamaño del nervio óptico detectado por tomografía de coherencia óptica en pacientes sanos atendidos en un centro oftalmológico del Paraguay. *Mem. Inst. Investig. Cienc. Salud.* 2016;14(3):52-61

RESUMEN

El objetivo de este trabajo fue determinar el tamaño del disco óptico por tomografía de coherencia óptica (TCO), en una población mayor de 40 años, que asistió a control rutinario oftalmológico desde noviembre del 2015 a febrero del 2016 y que no tenían antecedentes conocidos de glaucoma ni de enfermedades sistémicas. Fueron incluidos en el estudio 52 pacientes que asistieron a la consulta externa de oftalmología de la Fundación Visión, por un examen de rutina. Se le diligenció una historia clínica completa, donde se indagaron los antecedentes patológicos tanto sistémicos como oculares. Se realizó la toma de la agudeza visual utilizando la cartilla de Snellen en cada ojo por separado a 6 metros del paciente, refracción automatizada, prueba refractiva, biomicroscopía en lámpara de hendidura con énfasis en la profundidad de la cámara anterior. Se excluyeron pacientes con cámaras anteriores pandas o estrechas (utilización de gonioscopio mirrow 4 mini) y presión intraocular elevada. Luego de la instilación de Tropicamida 0,5%/Fenilefrina HCL 5% en cada ojo y evaluación del polo posterior en lámpara de hendidura con lente de 90D Superfield, se realizó la Tomografía de coherencia óptica con el equipo The ZEISS Cirrus™ HD-TCO Model 4000 (Cirrus HD-TCO).

Palabras claves: TCO, cabeza de disco óptico; tamaño del disco

Size of the optic nerve detected by optic coherence tomography in healthy patients in an ophthalmological center of Paraguay

ABSTRACT

The objective of this study was to determine the size of the optic nerve by optical coherence tomography (TCO) in a population older than 40 years old who attended routine ophthalmological control from November 2015 to February 2016 and did not have known records of glaucoma or systemic. Fifty two patients were included in the study who attended the external consulting room of ophthalmology of the Foundation Vision for a routine control. A full medical history was completed, where the systemic and ocular pathologic records were investigated. Visual acuity test was performed using Snellen chart in each patient separately at 6 meters from the patient. Automatic refraction, retraction test, slit lamp biomicroscopy with emphasis in the anterior chamber depth were also performed. Patients with narrow or panda anterior chambers (using the mini 4 mirror gonioscope and high intraocular pressure) were excluded. After instillation of tropicamide 0.5%/phenylephrine HCL 5% in each eye and evaluation of the posterior pole in slit lamp with 90D Superfield lens, the optic coherence tomography was made using a ZEISS Cirrus™ HD-TCO Model 4000 (Cirrus HD-TCO).

Keywords: TCO; optic nerve head; disc size

Fecha de recepción: setiembre 2016. Fecha de aceptación: noviembre 2016

Autor correspondiente: **Amanda Guerrero**. Servicio de Oftalmología, Departamento de Glaucoma y estudios Especiales Fundación Visión. Paraguay

Email: guerreroamanda@hotmail.com

INTRODUCCIÓN

La megalopapila se define como un nervio óptico con una superficie mayor a $2,5 \text{ mm}^2$, con una Capa de fibras nerviosas (CFN), área y volumen de RIM dentro de los límites normales o superior en comparación con pacientes con nervios óptico de tamaño estándar. Generalmente estos valores no presentan diferencias significativas entre unos y otros (1); y en la mayoría de los casos es una variante estadística normal que es el resultado de una migración axonal alterada en una etapa precoz de la embriogénesis (2), siendo muy probable que sea genéticamente determinada (3). Estos nervios a menudo se confunden con glaucomas avanzados y neuropatías, pero si se mira con más atención se puede observar que tienen un disco óptico mucho más grande que la fovea y un tejido retinal muy saludable. En el examen visual tienen una mancha ciega más grande y generalmente compromete ambos ojos.

La tomografía de coherencia óptica (Stratus TCO, Carl Zeiss Meditec, Dublin, California), también se ha utilizado para evaluar el tamaño del disco óptico en la práctica clínica. Este instrumento proporciona in vivo una sección de las estructuras de la retina por el uso de la interferometría de baja coherencia (4), encontrando que la media de la zona del disco en la población blanca normal oscila entre $2,10 \text{ mm}^2$ a $2,35 \text{ mm}^2$ (5), aunque esta cifra puede variar según el estudio revisado.

Las técnicas de medición pueden proporcionar diferentes estimaciones del tamaño del disco, lo que limita la comparación entre los estudios. Además, hay una gran variación en el tamaño del disco dentro de una población, y también entre las poblaciones (6).

En el ámbito oftalmológico existen varias formas de medir el nervio óptico y por ende tener un resultado más preciso y objetivo para la detección de una anomalía del disco óptico de manera temprana, determina su daño progresivo o simplemente comprobar que se trata de megalopapilas, las cuales no involucran ningún daño del mismo. Se han usado varias modalidades imagenológicas en la práctica clínica para obtener estimación objetiva y cuantitativa de la topografía del nervio óptico (7).

Se debe tener en cuenta que el resultado de un estudio del TOC que dice que puede variar según la raza (8). Un estudio transversal prospectivo multicéntrico que se realizó en 6 lugares encontró un área de disco de $2,17 \text{ mm}^2$ [95% rango de referencia: $1,56$ a $2,99 \text{ mm}^2$] para blancos, $2,33 \text{ mm}^2$ [95% rango de referencia: $1,67$ a $3,09 \text{ mm}^2$] para hispanos, y $2,49 \text{ mm}^2$ [95% rango de referencia: $1,80$ a $3,24 \text{ mm}^2$] para afrodescendientes.

Por otro lado, ciertas variantes como el estatus refractivo (en los ojos miopes se subestima el verdadero tamaño mientras que en hipermetropes se conduce a una sobreestimación (9) entre otras, las cuales pueden influir en la probabilidad o no de desarrollar glaucoma, se ha demostrado que el TOC es una forma tecnológica muy acertada para medir el tamaño del disco, razón por la cual se utilizara en este estudio.

La medición cuantitativa del nervio óptico obtenida por tomografía de coherencia óptica proporciona una base de datos normativa para una población determinada y da luz sobre el tamaño promedio del disco óptico, teniendo en cuenta que no todos los grupos étnicos manejan medidas iguales. Por tal motivo, el tamaño del disco debe ser considerado en la evaluación de disco óptico para neuropatías ópticas progresivas como el glaucoma. Un ejemplo de ello fue el estudio realizado en la India (10) donde tomaron 157 ojos de sujetos normales de diversos grupos de edad y los sometieron a imágenes por TOC y los parámetros obtenidos se correlacionaron con el tamaño del disco. También se estudió el efecto de la edad (11), el género, y el error de refracción en varios parámetros de la cabeza del nervio óptico y encontraron que la media del área óptica del disco fue $3,36 \pm 0,64 \text{ mm}^2$ (rango, $2,13$ - $5,08 \text{ mm}^2$). El área del disco mostró correlación significativa positiva con el área de borde, área de la excavación, la relación del disco copa horizontal, relación de disco copa vertical y ni el sexo ni el error de refracción mostraron ninguna diferencia significativa en varios parámetros de la cabeza del nervio óptico.

Los afroamericanos tienen discos más grandes que las personas de otras razas; sin embargo, utilizando una variedad de métodos, las estimaciones del área de disco media en afro-estadounidense van desde 2,14 mm² y 3,75 mm² (12). En comparación con 1,73mm² a 2,63 mm² en los caucásicos (13) y 2,46 mm² a 2,67 mm² en hispanos; 2,47 mm² a 3,22 mm² en asiáticos (14).

Con respecto al tamaño del disco óptico y el sexo, diversos estudios han arrojado que no hay diferencias en la morfología del fondo de ojos entre población pediátrica a partir de los 4 años (15-18). Sin embargo, Quigley *et al.* 1991 realizó un estudio histológico (19) encontrando que el nervio óptico de los hombres es un poco más grande que en mujeres, datos que se correlacionan con lo indicado por Varma *et al* (1994) aunque en este dato no se encontró ninguna importancia clínica significativa (20).

La variación del tamaño del disco óptico es de gran importancia morfogénica, ya que si se comparan ojos con grandes cabezas del nervio óptico con los que tienen pequeñas cabezas de nervio óptico, se encuentra que los primeros tienen el borde neurorretiniano más grande, mayor cantidad de fibras nerviosas y una mayor proporción de tejido conectivo, más fotorreceptores y mayor epitelio pigmentario retiniano.

Varias técnicas están disponibles para estimar el tamaño del disco óptico. Cada uno tiene fortalezas específicas y limitaciones cuando se aplican a ciertos tipos de objetivos clínicos y de investigación. La técnica con TOC es una de las más aplicadas para la práctica clínica de la Fundación Visión. Es importante entender que esta técnica proporciona una estimación del tamaño del disco, que se debe tomar en consideración al comparar las mediciones de tamaño de disco entre diferentes pacientes.

Los resultados de este estudio darían una visión más clara sobre el tamaño del nervio óptico en pacientes sanos en el Paraguay, además de otros datos poblacionales relacionados con esta entidad como: predilección por género, edades y sobre diagnósticos de glaucoma por presencia de megalopapilas etc. favoreciendo así, al desarrollo de investigación en esta área.

MATERIALES Y MÉTODOS

Lugar y tipo de estudio. Estudio observacional descriptivo y prospectivo, realizado en la clínica central de la Fundación Visión, en el área de consultorio externo y estudios especiales.

Población estudiada

Fueron estudiadas personas mayores de 40 años residentes de Paraguay, que asistieron a consulta externa de oftalmología para un control rutinario entre los meses de noviembre del 2015 a febrero del 2016, sin antecedentes personales o familiares de glaucoma ni que padezcan de Diabetes mellitus, con posibilidad de entender y firmar el consentimiento informado y que desearon participar voluntariamente.

Fueron criterios de exclusión presentar cámaras anteriores estrechas, pandas estimadas por la escala de Van Herick, con hipertensión ocular durante el examen visual (>21 mmHg), con hipersensibilidad al agente farmacológico Tropicamida/Fenilefrina, Diabetes mellitus, estatus refractivo $\pm 5,0$ dioptrías de equivalente esférico, historia familiar de glaucoma, patología del segmento anterior (que limite el examen oftalmológico) o cualquier patología del segmento posterior, antecedentes de láser o cirugía intraocular (excepto cirugía de catarata menor a 3 meses) y mala señal por TCO tomando como referencia menor a 6.

Se diligencio la ficha clínica que contenía las características demográficas como edad, sexo, además de características clínicas como patología sistémica de base, patología ocular, lesión en retina en el polo posterior en el fondo de ojo, y la agudeza visual.

Examen oftalmológico

La toma de la agudeza visual fue realizada en cada ojo utilizando la cartilla de Snellen; luego se realizó el examen de biomicroscopía en lámpara de hendidura, haciendo especial énfasis en la profundidad de la cámara anterior. De forma inmediata se descartaron pacientes con cámaras anteriores estrechas por la técnica de Van Herick (un método sencillo para estimar la "apertura" del ángulo). Esta trata de una sección óptica de la córnea, limbo, orientando el haz en un ángulo de 60 grados y comparando el ancho de la sección de la córnea y la anchura de la sombra junto a él; si el resultado es menor a 2 o sospecha de cierre de angular, se procedió a confirmado por gonioscopía (21); además de la toma de la presión intraocular por aplanación donde ésta fuera mayor de 21 mmHg (con tonómetro de Perkins).

Posteriormente, se instiló una gota de tropicamida 0,5%/fenilefrina HCL5% en cada ojo y con un tiempo de espera mínimo de 15 min, se efectuó evaluación del polo posterior en lámpara de hendidura (Zeiss) con lente de Volk Superfield. Se finalizó el estudio de cada paciente con el equipo ZEISS Cirrus™ HD-TCO Model 4000 (Cirrus HD-TCO).

La clasificación de megalopapila que fue considerada para este estudio fue:

1. Tipo 1: congénito, configuración normal, bilateral, relación copa disco aumentada, ausencia de nasalización de vasos.
2. Tipo 2: adquirido, asociado a Glaucoma Congénito, copa descentrada hacia arriba, unilateral, alta frecuencia de arteria cilioretiniana, anillo NR disminuido superior.

Análisis de datos

Los datos fueron ingresados en una hoja de cálculo de Microsoft Excel y posteriormente analizados por el paquete estadístico SPSS. Los resultados se expresan en forma de frecuencia absoluta y relativa.

Asuntos éticos

El protocolo de investigación fue aprobado por el departamento de Investigación de la Fundación Visión. Se obtuvo el consentimiento informado de los participantes una vez que recibieron toda la información necesaria sobre el estudio de investigación que se iba a realizar, la participación fue voluntaria y los datos manejados en forma confidencial.

RESULTADOS

De un total de 52 pacientes (104 ojos), 51 cumplieron los criterios de inclusión, uno de ellos se excluyó ya que se encontró lesión en el polo posterior que no había sido detectada durante el examen oftalmológico realizado por uno de los médicos del equipo de investigación.

Cada posible candidato debía tener el examen oftalmológico completo para poder ser presentado al equipo de investigación. Se aclara que hasta que el paciente no fuera totalmente evaluado, no se tenía en cuenta para la realización de la TCO y posterior participación en el estudio.

A dos participantes con examen oftalmológico normal, se les detectó en uno de los dos ojos una capa de fibras nerviosas disminuida (ojos derechos), sin embargo no fueron excluidos y se remitieron al departamento de glaucoma para su seguimiento.

Del total de pacientes que cumplieron con los criterios de inclusión se observó predominancia del sexo femenino (54,9%), las edades estaban comprendidas entre 40 y 71 años, con una media \pm DE de 52 ± 8 años. El 82,4% de los examinados manifestaron no tener antecedentes personales conocidos. Entre aquellos que lo reportaron, la hipertensión arterial fue la más frecuente con un 11,8% (Tabla 1).

Tabla 1. Características de la población estudiada. (n= 51)

Características	Frecuencia	Porcentaje
Sexo		
Femenino	28	54,9
Masculino	23	45,1
Edad media \pmDE (años)		
40-49 años	22	43,1
50-59 años	14	27,5
\geq 60 años	15	29,4
Antecedentes personales		
Sin antecedentes	41	80,4
HTA	6	11,8
Hipotiroidismo	1	2
Rosácea	1	2
Hipoacusia	1	2
Parálisis Facial	1	2

El 84,3% de los estudiados no presentaban hallazgos en el segmento anterior; el pterigion que no interfería en el eje visual, ni alteraba significativamente el estatus refractivo del paciente fue la patología del segmento anterior más frecuentemente encontrada en un 7,8% (Tabla 2).

Tabla 2. Hallazgos del segmento anterior. (n=51)

Patologías de segmento anterior	n	%
Pterigion	4	7,8
Catarata incipiente	2	3,9
Hemorragia subconjuntival	1	2,0
pseudofáquico	1	2,0
Sin hallazgos	43	84,3

El 100% de los pacientes estudiados presentaron tanto para el ojo derecho como el ojo izquierdo agudezas visuales iguales o mejores a LogMan 0,18.

Con respecto a las presiones intraoculares (PIO) se encontró que para el OD la PIO media fue de $11,6 \pm 1,9$ mmHg con una mínima de 10 mmHg y una máxima de 16 mmHg y para el OI $11,4 \pm 1,8$ mmHg con una mínima de 9mmHg y una máxima de 16 mmHg. La relación copa disco para el OD como para el OI fue de $0,2 \pm 0,08$, con una mínima de 0,1 y máxima de 0,5 (Tabla 3).

Tabla 3. Características clínicas en el examen oftalmológico. (n=51)

Características	OD	OI
PIO mmHg (media±DE, rango)	11,6 ± 1,9 (10-16)	11,4 ± 1,8 (9-16)
Relación copa disco (media±DE, rango)	0,2 ± 0,08 (0,1-0,5)	0,2 ± 0,08 (0,1-0,5)

DE=desviación estándar; PIO=presión intraocular

Sobre la potencia de señal de la imagen de la tomografía cuyos medios oculares en estos pacientes son claros, se encontró que la señal del TCO que más se repetía era 7 para ambos ojos con un porcentaje de 37% y 35%, respectivamente, con una mínima de 6 y una máxima de 9 para el OD y mínima de 6 y máxima de 10 para el OI (Tabla 4).

Tabla 4. Potencia de señal de TCO. (n= 51)

Lado de ojo	Señal de TCO				
	6	7	8	9	10
Derecho	9 (17,6%)	19 (37,2%)	16 (31,3%)	7 (13,7%)	0 (0%)
Izquierdo	11 (21,5%)	18 (35,2%)	12(23,5%)	9 (17,6%)	1 (1,9%)

La media de la capa de fibras nerviosas (CFN) en el OD fue de 94±5µm con una mínima de 56 µm y una máxima de 109 y para el OI la media fue de 95±3 µm, con una mínima de 80 µm y una máxima de 116 µm, sin diferencia significativa en el grosor de CFN entre un ojo y otro. La diferencia en el grosor de la capa de fibras nerviosas entre géneros no arrojó diferencia significativa y al analizar el espesor de la capa de fibras nerviosas según el grupo etario se pudo observar un descenso de la misma con el aumento de la edad, siendo mayor en personas más jóvenes y menor en personas por encima de los 60 años, aunque la diferencia no llegó a ser (Tabla 5).

Tabla 5. Espesor de la capa de fibras nerviosas según género y edad.

Características	CFN OD µm	CFN OI µm
Sexo*		
<i>Masculino</i>	94,1±11,7 (56-109)	94,7±8,9 (80-108)
<i>Femenino</i>	94,9±10,0 (67-121)	95,9±7,8 (84-116)
Edad (años)**		
40-49	96,50±13,623 (56-121)	97,77±9,875 (80-116)
50-59	94,29±4,084 (87-101)	95,21±5,147 (90-105)
≥60	92,0±10,191 (67-107)	91,87 ±7,070 (80-102)

*valor p = 0,532 (OD); p=0,299 (OI); ** valor p=0,462 (OD); p=0,100 (OI)

Con respecto al área del disco (mm²), se obtuvieron tamaños de discos ópticos para el ojo derecho entre 1,3 mm² a 3,0 mm² (Figura 1), y para el ojo izquierdo el más pequeño de 1,42 mm² y el mayor de 3,0 mm² (Figura 2), encontrando que el promedio del tamaño del disco para la población paraguaya en este estudio fue de 1,97 mm² y 2,08 mm² respectivamente (Tabla 6).

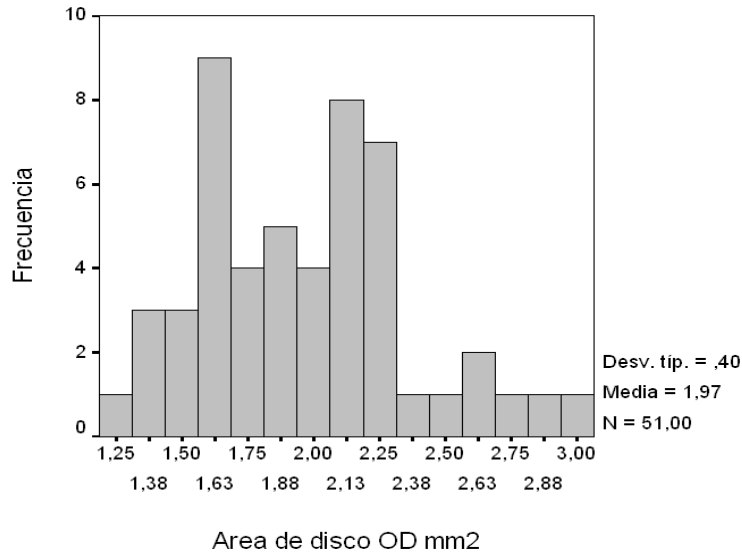


Figura 1. Frecuencia del área de disco OD

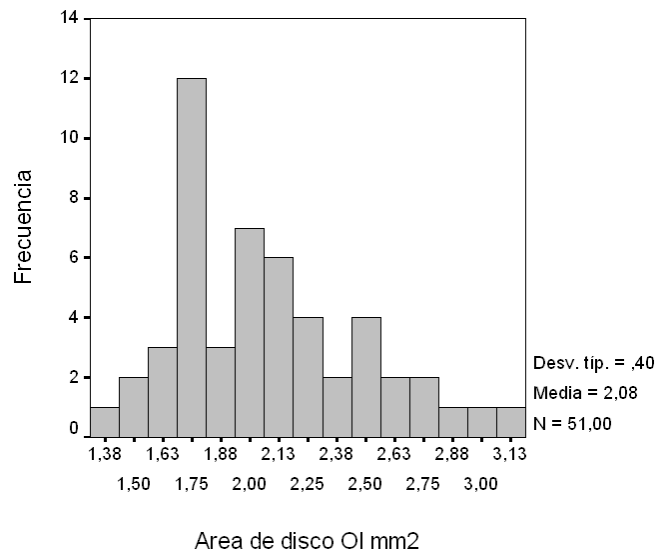


Figura 2. Frecuencia del área de disco OI

Tabla 6. Parámetros por TCO de la cabeza del nervio óptico

Parámetros por TCO	Ojo derecho			Ojo izquierdo		
	Media ±DS	Rango	IC95%	Media ±DS	Rango	IC95%
Área de disco (mm ²)	1,97±0,39	1,3-3,0	1,862	2,07±0,39	1,4-3,0	1,967
Área del Rim (mm ²)	1,35±0,25	0,87-1,96	1,286	1,36±0,24	0,86-1,87	1,296
Volumen de la copa (mm ³)	0,17±0,14	0-0,58	0,138	0,20±0,15	0-0,50	0,159
Radio Vertical	0,49±0,15	0,08-0,8	0,451	0,51±0,14	0,1-0,78	0,48

DE=desviación estándar

Del total de la población estudiada, se encontró que el porcentaje de megalopapila bilateral fue del 9,8%; el número de pacientes con megalopapila para el ojo derecho fue de 5 pacientes (9,8%), y para el ojo izquierdo fue de 8 pacientes (15,6%) (Tabla 7).

Tabla 7. Pacientes con megalopapila. n=51

	OD	OI
Porcentaje	9,8% (5)	15,6% (8)
CFN μm (media \pm DE)	102 $\mu\text{m}\pm$ 5,87	96,6 $\mu\text{m}\pm$ 8,99

DE=desviación estándar; CFN=capa de fibra Nerviosas

DISCUSIÓN

Se han desarrollado diferentes tecnologías para determinar por medios imagenológicos las características del nervio óptico. En nuestra institución, se opta por la utilización del TCO, con el objetivo principal de determinar el tamaño del disco en la población paraguaya sana y como consecuencia de ello, obtener otros datos relevantes, pudiendo también determinar otras características significativas como el porcentaje de megalopapila, promedio de capa de fibras nerviosas, diferencias entre géneros, lateralidad etc.

Aunque varios estudios han demostrado que el tamaño del disco óptico varía según la población estudiada (por diferentes características raciales (8)), no se ha realizado un estudio similar para concluir dicho dato en Paraguay.

Con respecto a ciertos parámetros como la PIO (tomadas a diferentes horas del día), se encontró que las presiones en pacientes normales están entre 10 a 21 mmHg, ninguno de nuestros pacientes sobrepasó de 16 mmHg, igualmente la relación copa disco de 0,2 fue la más repetida (rango 0,1-0,5 para ambos ojos) clínicamente en el examen con lámpara de hendidura y lupa de 90D.

No obstante en diferentes estudios toman como referencia de potencia de imagen de TCO ≥ 7 , en el nuestro ninguno de los pacientes fue excluido del estudio por esta causa y preferimos considerar imágenes con una potencia de señal ≥ 6 (cuyos pacientes tuvieran medios claros), de calidad aceptable, encontrando que la señal del TCO que más se repetía era 7 para ambos ojos con un porcentaje de 37% y 35% respectivamente, con una mínima de 6 y una máxima de 9 para el OD y mínima de 6 y máxima de 10 para el OI.

En relación a la CFN, no se encontraron diferencias significativas con respecto a la lateralidad del ojo (media para el OD $94\pm 5\mu\text{m}$ y $95\pm 3\mu\text{m}$ para el OI). Además no hubo diferencia en el grosor de CFN por sexo [$p = 0,532$ (OD); $p=0,299$ (OI)] ni el tamaño del disco óptico entre hombres y mujeres, dato similar a lo encontrado por Tarannum Mansoori *et al* en la India (10). Al analizar el espesor de la capa de fibras nerviosas teniendo en cuenta 3 grupos etarios (40-49 años; 50-59 años; ≥ 60) se encontraron pequeños efectos del envejecimiento sobre este tejido, pudiéndose observar un descenso de la misma a medida que aumenta la edad, siendo mayor esta cifra en personas más jóvenes y decreciendo en personas por encima de los 60 años, aunque esta cifra no es estadísticamente significativa [$p=0,462$ (OD); $p=0,100$ (OI)]; dato que se correlaciona con lo expuesto por Bowd *et al* (11) y colaboradores quienes encontraron pequeños efectos por la edad sobre la CFN consecuentemente por dicha razón la TCO se ajusta a la edad. En este estudio no se encontró diferencia significativa o asociación de acuerdo a la edad, probablemente se deba al pequeño tamaño de muestra.

Por otro lado en este estudio se encontró que el rango de la muestra del área del disco (mm^2) en pacientes sanos del Paraguay para el ojo derecho oscila entre $1,3\text{ mm}^2$ a $3,0\text{ mm}^2$ y para el ojo izquierdo entre $1,42\text{ mm}^2$ y el mayor de $3,0\text{ mm}^2$, encontrando que el promedio del tamaño del disco para el país fue de $1,97\text{ mm}^2$ y $2,08\text{ mm}^2$ respectivamente, datos que se puede considerar ligeramente menor comparados con los reportados por Medeiros (5) en pacientes blancos con glaucoma donde se pudo determinar que oscilaba entre $2,10\text{ mm}^2$ a $2,35\text{ mm}^2$. Sin embargo siendo más específicos con respecto a la raza y tomando específicamente población hispana, en el estudio transversal prospectivo multicéntrico (Optic Nerve Head (ONH) Topographic Analysis by Stratus TCO in Normal Subjects Correlation to Disc Size, Age, and Ethnicity) Marsh *et al.*, encontraron que el área de disco por TCO fue de $2,33\text{ mm}^2$ [95% rango de referencia: $1,67$ a $3,09\text{ mm}^2$] para hispanos, siendo el rango de referencia también ligeramente menor en nuestro estudio.

Por otro lado sabiendo que la megalopapila es una entidad predominantemente bilateral, como dato adicional se encontró que del total de la muestra el 9,8% era bilaterales y 5,9% eran unilateral, datos que se correlaciona con otros estudios (1) donde encontraron que el porcentaje de megalopapila bilateral era de un 4% aproximadamente.

En cuanto a los antecedentes personales sistémicos, la HTA fue reportada por los pacientes en un 11,8%, lo que coincide con reportes de la Organización Mundial de la Salud que dicen que las enfermedades cardíacas isquémicas (12%) y los eventos cerebrovasculares (12%) fueron las principales causas de muerte en Paraguay en el 2012, tanto para hombres como para mujeres.

No existen datos disponibles en la literatura paraguaya para determinar el tamaño normal de disco para esta población, pero en nuestro estudio se puede concluir que el tamaño del disco se encuentra $1,97 \pm 0,39$; que no existe diferencia significativa en el tamaño del disco según el género y que la CFN tanto para hombre como para mujeres es de similar grosor.

Se debe completar y ampliar el número de personas, como otros tipos de enfermedades del nervio óptico para ratificar que el tamaño del disco está relacionado con otras entidades o enfermedades de la cabeza del nervio óptico en Poblaciones del Paraguay.

REFERENCIAS BIBLIOGRÁFICAS

- Lee HS, Park SW, Heo H. Megalopapilla in children: a spectral domain optical coherence tomography analysis; *Acta Ophthalmol.* 2015 Jun;93(4):e301-5. doi: 10.1111/aos.12545.
- Sampaolesi R, Zarate JR. The Glaucomas Volume I Pediatric Glaucomas. 2009. Pau. 193-286.
- Bengtsson B. The inheritance and development of cup and disc diameters. *Acta Ophthalmol (Copenh).* 1980;58;733-9.
- Hoffmann E, Zangwill L, Crowston J, Weinreb R. Optic Disk Size and Glaucoma. *Surv Ophthalmol.* 2007; 52(1): 32-49. doi: 10.1016/j.survophthal.2006.10.002
- Medeiros FA, Zangwill LM, Bowd C, Vessani RM, Susanna R Jr, Weinreb RN. Evaluation of retinal nerve fiber layer, optic nerve head, and macular thickness measurements for glaucoma detection using optical coherence tomography. *Am J Ophthalmol.* 2005;139(1):44-55.
- Beck RW, Messner DK, Musch DC, Martonyi CL, Lichter PR. Is there a racial difference in physiologic cup size? *Ophthalmology.* 1985;92(7):873-6.
- Dacosta S, Bilal S, Rajendran B, Janakiraman P. Optic disc topography of normal Indian eyes: An assessment using optical coherence tomography. *Indian J Ophthalmol.* 2008;56:99-102.
- Marsh BC, Cantor LB, Wu Dunn D, Hoop J, Lipyanik J, Patella VM et al. Optic nerve head (ONH) topographic analysis by Stratus OCT in normal subjects: Correlation to disc size, age, and ethnicity. *J Glaucoma.* 2010;19:310-8.
- Ansari-Shahrezaei S, Stur M. Magnification characteristic of a +90-diopter double-aspheric fundus examination lens. *Invest Ophthalmol Vis Sci.* 2002;43:1817-9.
- Mansoori T, Viswanath K, Balakrishna N. Optic disc topography in normal Indian eyes using spectral domain optical coherence tomography. *Indian J Ophthalmol.* 2011;59(1):23-7. doi: 10.4103/0301-4738.73716
- Bowd C, Zangwill LM, Blumenthal EZ, Vasile C, Boehm AG, Gokhale PA et al. Imaging of the optic disc and retinal nerve fiber layer: the effects of age, optic disc area, refractive error, and gender. *J Opt Soc Am A Opt Image Sci Vis.* 2002;19(1):197-207.
- Varma R, Tielsch JM, Quigley HA, Hilton SC, Katz J, Spaeth GL et al. Race-, age-, gender-, and refractive error-related differences in the normal optic disc. *Arch Ophthalmol.* 1994;112(8):1068-76.
- Chi T, Ritch R, Stickler D, Pitman B, Tsai C, Hsieh FY. Racial differences in optic nerve head parameters. *Arch Ophthalmol.* 1989;107(6):836-9.
- Mansour AM. Racial variation of optic disc size. *Ophthalmic Res.* 1991;23:67-72.
- Hellström A, Svensson E. Optic disc size and retinal vessel characteristics in healthy children. *Acta Ophthalmol. Scand.* 1998;76:260-7
- Snydacker D. The normal optic disc. Ophthalmoscopic and photographic studies. *Am J Ophthalmol.* 1964;58:958-64.
- Jonas JB, Gusek GC, Naumann GOH. Optic disc, cup and neuroretinal rim size, configuration and correlations in normal eyes. *Invest Ophthalmol Vis Sci.* 1988;29:1151-8.
- Tsai CS, Ritch R, Shin DH, Wan JY, Chi T. Age-related decline of disc rim area in

- visually normal subjects. *Ophthalmology*. 1982;99:29-35.
18. Quigley HA, Brown AE, Morrison JD, Drance SM. The size and shape of the optic disc in normal human eyes. *Arch ophthalmol*. 1990;108:51-6.
 19. Varma R, Tielsch JM, Quigley HA, Hilton SC, Katz J, Spaeth GL et al. Race-, age-, gender-, and refractive error-related differences in the normal optic disc. *Arch Ophthalmol*. 1994;112:1068-76.
 20. Bonomi L. Usefulness of the Van Herick test. *Glaucoma. World Newsletter* 1997; No. 3.