

Artículo Original/ Original Article

Evaluación cualitativa pos instrumentación ex vivo comparando tres técnicas: Escalonada con Retroceso Programado-Oregón Modificada por la FOB-Técnica Rotatoria Protaper

Tania Bavera Cousirat^I, Ninfa Jacquett Toledo^{II}, Patricia Escobar Dávalos^{III}

I Cátedra de Endodoncia II. UAP- Facultad de Odontología "Pierre Fauchard". Paraguay

II Cátedra de Metodología de la Investigación III. UAP- Facultad de Odontología "Pierre Fauchard". Paraguay

III Especialización en Endodoncia. Instituto Educación Continua en Odontología. Paraguay

**Cómo referenciar este artículo/
How to reference this article:**

Bavera-Cousirat T, Jacquett-Toledo N, Escobar-Dávalos P. Evaluación cualitativa pos instrumentación ex vivo comparando tres técnicas: Escalonada con Retroceso Programado-Oregón Modificada por la FOB - Técnica Rotatoria Protaper. *Mem. Inst. Investig. Cienc. Salud.* 2017; 15(2):37-44

RESUMEN

El objetivo de este trabajo fue evaluar cualitativamente las regularidades de los conductos radiculares preparados con diferentes técnicas: técnica escalonada de retroceso programado, técnica Oregón modificada por la F.O.B. y técnica rotatoria Protaper. Fueron utilizados 30 conductos radiculares *ex vivo* de dientes unirradiculares de un único conducto. Los conductos fueron instrumentados de la siguiente manera: G1 (n=10) con la técnica escalonada de retroceso programado, G2 (n=10) con Oregon modificada por la F.O.B y G3 (n=10) con técnica rotatoria Protaper. Una vez acabada la instrumentación el material de impresión fue inyectado en el conducto radicular; después del fraguado del material de impresión los dientes fueron descalcificados para obtener los moldes de los conductos que fueron fotografiados con aumento 20x con microscopio digital Dino Lite plus para analizar la uniformidad de la instrumentación por tercios por las tres diferentes técnicas, clasificándolas en: CBI (conducto bien instrumentado), CRI (conducto regularmente instrumentado), CPI (conducto pobremente instrumentado). Los resultados mostraron predominancia de CBI para la técnica Protaper en los tercios medio y apical; en el tercio cervical para las tres técnicas y el tercio apical para la técnica Oregon modificada, siendo los peores resultados para la técnica escalonada de retroceso programado y Oregon modificada en el tercio medio, tercio apical en la Escalonada de Retroceso Programado. No hubo diferencias estadísticamente significativas en la efectividad de las técnicas escalonada de retroceso programado, Oregon modificada y Protaper cuando fueron analizados cualitativamente los moldes de los tercios. Concluimos que las técnicas coronapicales resultaron en una instrumentación más uniforme y de mejor calidad que la técnica escalonada.

Palabras clave: Preparación del conducto radicular, moldeado, instrumentación, Protaper, escalonada de retroceso programado, Oregon modificada.

Ex vivo post-instrumentation qualitative evaluation comparing three techniques: Step Back - Oregon modified by F.O.B – Protaper Rotary Technique

ABSTRACT

The aim of this study was to evaluate qualitatively the regularities of root canals prepared with different techniques: Step Back – Oregon modified by F.O.B and Protaper. Thirty *ex vivo* root canals of single-rooted teeth with a single root canal were used. The canals were instrumented as follows: G1 (n=10) Step Back, G2 (n=10) Oregon modified by FOB and G3 (n=10) Protaper techniques. Once instrumentation

Fecha de recepción: enero 2017. Fecha de aceptación: marzo 2017

Autor correspondiente: **Dra. Tania Militsa Bavera Cousirat.** Cátedra de Endodoncia II
UAP- Facultad de Odontología "Pierre Fauchard", Paraguay
Email: taniambavera@gmail.com

finished, impression material was injected into the root canal. After casting of the impression material, the teeth were decalcified to obtain molds of the root canals that were photographed with 20x magnification using a digital Dino Lite plus microscope to analyze the uniformity of the instrumentation on the thirds using the three techniques that were classified into: WIC (well instrumented canal), RIC (regularly instrumented canal) and PIC (poorly instrumented canal). The results shown predominance of WIC for the Protaper technique in the middle and apical thirds, in the apical third for the three techniques and the apical third for the modified Oregon technique, being the worst results for the Step Back and Oregon techniques in the middle third, and for the Step Back in the apical third. There were no statistically significant differences in the effectiveness of the Step Back, modified Oregon and Protaper techniques when the thirds molds were analyzed qualitatively. We conclude that the crown-apical techniques resulted in more uniform and better quality instrumentation than the Step Back technique.

Keywords: root canal preparation, molding, instrumentation, Protaper, Step Back, Oregon modified by FOB.

INTRODUCCIÓN

Uno de los objetivos más importantes de la terapia endodóntica es la preparación químico-mecánica satisfactoria del sistema de conductos radiculares. Esta fase es realizada con instrumentos endodónticos y soluciones irrigadoras que promueven la limpieza de las paredes del conducto removiendo materia orgánica e inorgánica. Los términos "cleaning and shaping" (limpieza y modelado), sinónimos de preparación químico-mecánica, resaltan que la fase de instrumentación no implica solamente remoción de tejido pulpar, material orgánico de la dentina infectada y de la capa residual (smear layer), sino también una adecuada preparación de las paredes internas, requisito necesario para las etapas del tratamiento posterior a la instrumentación (1-3).

Varios autores han demostrado que durante la instrumentación existe un alto índice de áreas no tocadas por los instrumentos endodónticos debido a la complejidad de la anatomía del sistema de conductos, y que cuando se trata de conductos atrésicos y/o curvos preparados con instrumentos de acero inoxidable que son considerablemente rígidos, aumenta el riesgo de fractura del instrumento, pudiendo causar transporte del foramen y perforación; muchas veces ocasionando el fracaso de la terapia endodóntica por una limpieza ineficiente (4,5).

En 1980, Marshall y Pappin (6) introdujeron un nuevo concepto en la preparación del conducto radicular, la ampliación reversa, empezando la preparación desde la zona cervical hacia la apical, en la cual se utilizaban limas manuales con fresas Gates Glidden. La idea de la preparación en sentido cervico-apical ha permitido cambios reflejados en la calidad final del tratamiento endodóntico. Con el surgimiento de instrumentos con mayor flexibilidad con limas manuales K-flexofiles y más recientemente con limas de níquel-titanio (Ni-Ti) con características significativas como la súper elasticidad y el efecto de memoria de forma. Estos instrumentos de Ni-Ti para tratamiento endodóntico rotatorio se han sumado al arsenal de endodoncia con la intención de facilitar y perfeccionar la preparación y limpieza del conducto radicular. La compleja anatomía pulpar puede llevarnos a resultados no deseados como el no mantenimiento del trayecto original del conducto radicular, pudiendo ocurrir accidentes como desvíos, escalones y fracturas. La forma cónica deseada de los conductos radiculares fue comprobada con instrumentos de Ni-Ti cuando comparamos con instrumentos de acero inoxidable.

Varios autores observaron que la forma original del conducto radicular se mantiene con la utilización de instrumentos rotatorios de Ni-Ti y que la fase de instrumentación se volvió más rápida comparada con la instrumentación manual, sin embargo, esto varía de acuerdo a la experiencia y mano del operador. Los instrumentos rotatorios de Ni-Ti exigen un periodo de entrenamiento preclínico para minimizar los riesgos (7-9).

Actualmente los sistemas rotatorios son muy utilizados, no solamente por especialistas en endodoncia, sino también ya están siendo incorporados en los programas de pregrado de algunas universidades del país. Encontramos varios estudios en la literatura (10-14) comparando técnicas manuales con rotatorias, con

varias metodologías entre ellas: bloques de acrílico, evaluación por fotografía antes y después, cortes histológicos, evaluación por radiografías, impresión de los conductos, tomografía computarizada entre otros pero encontramos pocos comparando diferentes técnicas de instrumentación realizadas por estudiantes de pregrado. Como actualmente se está incorporando al pregrado el entrenamiento en las técnicas de instrumentaciones mecanizadas, se desarrolló este estudio con el objetivo de analizar, a través de impresiones de los conductos radiculares preparados, la calidad de la instrumentación con limas manuales y rotatorias en los tercios cervical, medio y apical realizada por estudiantes de pregrado.

MATERIALES Y MÉTODOS

Treinta conductos unirradiculares con raíces totalmente formadas fueron seleccionados para este estudio. Los dientes fueron recolectados de distintos consultorios odontológicos y almacenados en timol 0,1% por un mes. Se seleccionaron dientes con ápice completo, ausencia de fracturas apicales, ausencia de tratamiento endodónticos y conductos accesibles hasta el foramen apical. La longitud de los dientes fue establecida a través de una lima tipo K n10 que fue introducida hasta ser visible la extremidad de la lima a través del foramen apical, el tope fue ajustado y la longitud real del diente registrada. La longitud de trabajo fue determinada restando un milímetro a la longitud real del diente. La plataforma radiográfica fue confeccionada según Sydney *et al.* (9) con cubetas plásticas de hielo, una tapa de caja de conos de gutapercha, una regla, acrílico auto curado y una abrazadera metálica. En primer lugar, se cortaron las cubetas de hielo, para este trabajo cada diente estaba sumergido en alginato Hydrogum (Zhermack, Italia) en cubetas separadas. La regla iba pegada a la abrazadera que debe ser del mismo diámetro del tubo de rayos X. La caja de conos se usó como base para la cubeta de hielo e iba cementada a la regla y a la abrazadera. Fueron tomadas 4 radiografías digitales con placas periapicales fosforadas del sistema VistaScan Dürr Dental: una inicial, radiografía de odontometría según el protocolo de instrumentación de cada grupo, otra radiografía superpuesta con el instrumento inicial e instrumento memoria y una radiografía final una vez acabada la instrumentación. Los dientes fueron divididos aleatoriamente en 3 grupos (n=8). **G1 (técnica escalonada)**. Primero fue seleccionado el instrumento inicial cuando el instrumento quedaba ajustado a la longitud de trabajo; los conductos fueron instrumentados siguiendo la técnica Escalonada en sus dos fases; Fase I: Instrumento inicial y cuatro instrumentos en orden ascendente a la misma longitud para formar un tope apical seguida de la Fase II: cuatro instrumentos en orden ascendente retrocediendo 1 mm por cada instrumento, seguida de GG número 1, 2, 3. Por cada instrumento fueron registrados los errores ocurridos (obstrucción, desvíos, deformación y separación de limas) y el tiempo de trabajo dentro del conducto. **G2 (Oregon modificada)**. Los conductos fueron instrumentados siguiendo la técnica de Oregon modificada. Fase I Instrumentos en orden descendente hasta la longitud de trabajo provisoria seguida de GG 3,2,1, momento en el cual fue seleccionado el instrumento inicial. Se continuó la instrumentación con el instrumento inicial y cuatro instrumentos en orden ascendente a la misma longitud para formar un tope apical seguida de la Fase II: cuatro instrumentos en orden ascendente retrocediendo 1 mm por cada instrumento. **G3- (técnica rotatoria Protaper)**. Los conductos fueron instrumentados siguiendo la técnica rotatoria Protaper modificada para pregrado: Cateterismo con una lima 15, Limas rotatorias Protaper accionadas a motor NSK a 350 rpm de velocidad y torque 3.0. Sx para tercio cervical y medio, S1 hasta longitud provisoria, radiografía de odontometría con lima manual, lima manual 15 seguida de S2, lima manual 20 seguida de F1, lima manual 25 seguida de F2, lima manual 30 seguida de F3. Todos los grupos fueron irrigados con NaOCl 2,5% (Unik) Después de la instrumentación, las raíces fueron sometidas a moldeado con el material de impresión Speedex (Coltène Whaledent). Antes del moldeado, los conductos fueron nuevamente irrigados con solución de hipoclorito de sodio al 2,5% (Unik) y el foramen apical desbridado con una lima tipo k #15 de forma que la solución irrigadora pasase fácilmente a través de este. Como auxiliar en la remoción de la capa residual (smear layer) se usó una solución de EDTA por 3 min agitando el instrumento memoria. Después los canales fueron irrigados nuevamente con NaOCl al 2,5% y se procedió al

secado con cono de papel #15 que pasaba el foramen apical. Con el auxilio de una jeringa del sistema Centrix, el material de impresión fue inyectado con presión en el canal radicular hasta extravasar el foramen apical. Después de la presa del material, los dientes fueron inmersos en una solución de ácido nítrico al 10% que se obtuvo a partir de la fórmula de $C1.V1=C2.V2$ y a una temperatura de 37° C por un periodo de 72 horas, con intercambios de 12 en 12 horas para su descalcificación completa y obtención del molde del canal radicular.

Después del procedimiento laboratorial y después de la toma de impresión, esta fue fotografiada con un aumento de 50X con microscopio digital Dino Lite plus acoplado a una notebook Dell con la finalidad de analizar cualitativamente los tercios cervical, medio y apical por las tres diferentes técnicas analizadas. Las superficies examinadas fueron clasificadas en:

CBI: Preparación del conducto bien instrumentada. (Buena preparación, mantenimiento de la anatomía original, superficie lisa que indica que las paredes fueron tocadas por el instrumento)

CRI: Preparación del conducto regularmente instrumentada (Preparación regular, superficie con pocas irregularidades)

CPI: Preparación del conducto pobremente instrumentada. (Preparación pobre, superficie con muchas irregularidades, presencia de vacíos, complejidades anatómicas con istmos, conductos accesorios, deltas apicales)

Los criterios de clasificación de las preparaciones en los tercios fueron sustentados por trabajos semejantes encontrados en la literatura (11,15).

Para asegurar la uniformidad e interpretación, comprensión y aplicación de los criterios para clasificación, un examinador experto que no participó del experimento realizó el análisis estadístico descriptivo.

Análisis estadístico

En el análisis estadístico fueron aplicados tres test no paramétricos: Chi cuadrado para K de muestra independiente, indicadores estadísticos y porcentaje, para los datos relativos de los tres tercios- cervical, medio y apical - considerándose la clasificación en CBI, CRI, y CPI.

RESULTADOS

En la Figura 1 se pueden observar los moldes de silicona de las preparaciones de los conductos radiculares.




Figura 1. Moldes de silicona obtenidos de los conductos radiculares después de la descalcificación de los dientes.

No hubo diferencias significativa ($p>0,05$) en la efectividad de las técnicas para la determinación de la preparación del conducto bien, regular y pobremente instrumentados para el tercio cervical. Las tres técnicas mostraron 62,5% de preparaciones del conducto bien instrumentadas, de un total de ocho moldes y con las técnicas Oregon Modificada y Protaper el porcentaje de CPI fue nulo (Tabla 1).

Tabla 1. Determinación de las formas de impresiones para el tercio cervical evaluados en sentido MD.

	CBI	CRI	CPI	Total
Escalonada	5 (62,5%)	2 (25%)	1 (12,5%)	8
Oregon	5 (62,5%)	3 (37,5%)	0%	8
Protaper	5 (62,5%)	3 (37,5%)	0%	8
Total	15	8	1	24

CBI: conducto bien instrumentada; **CRI:** conducto regularmente instrumentada; **CPI:** conducto pobremente instrumentada

En el tercio cervical se detectó que la mayor proporción de CBI se observó con la técnica Escalonado con Retroceso Programado y con las técnicas Oregon Modificada y ProTaper hubo mayor proporción de CRI (Tabla 2).

En el tercio medio, no existió diferencia en la efectividad de las técnicas para la determinación de la preparación del conducto bien, regular o pobremente instrumentada ($p>0,05$).

En la proporción con la técnica ProTaper fue mayor el CBI (75%). Con las técnicas Escalonada con Retroceso Programado y Oregon Modificada el porcentaje fue de 50% en cuanto a la cantidad de moldes con preparación del conducto regularmente instrumentado (Tabla 2).

Tabla 2. Porcentaje de la determinación de las formas de impresiones para el tercio medio evaluados en sentido MD.

	CBI	CRI	CPI	Total
Escalonada	4 (50%)	4 (50%)	0%	8
Oregon	4 (50%)	4 (50%)	0%	8
Protaper	6 (75%)	1 (12,5%)	1 (1,25%)	8
Total	14	9	1	24

En el tercio apical no existió diferencia significativa en la efectividad de las técnicas para la determinación de la preparación del conducto bien, regular o pobremente instrumentada ($p>0,05$). En la proporción de este tercio, con la técnica ProTaper se detectó la mayor proporción de CBI que fue de 75%. En la técnica Escalonada con Retroceso Programado se observó un porcentaje de 50% de CRI, teniendo en cuenta el tercio apical (Tabla 3).

Tabla 3. Proporción y Porcentaje de la determinación de las formas de impresiones para el tercio apical evaluados en sentido MD.

	CBI	CRI	CPI	Total
Escalonada	2 (25%)	4 (50%)	2 (25%)	8
Oregon	5 (62,5%)	2 (25%)	1 (12,5%)	8
Protaper	6 (75%)	1 (12,5%)	1 (12,5%)	8
Total	13	7	4	24

Para el tercio cervical no hubo diferencia significativa en los tres grupos (Figura 2). Para el tercio medio Protaper se comportó mejor y para el tercio apical, Protaper seguido de La Técnica Oregon Modificada por la FOB USP.

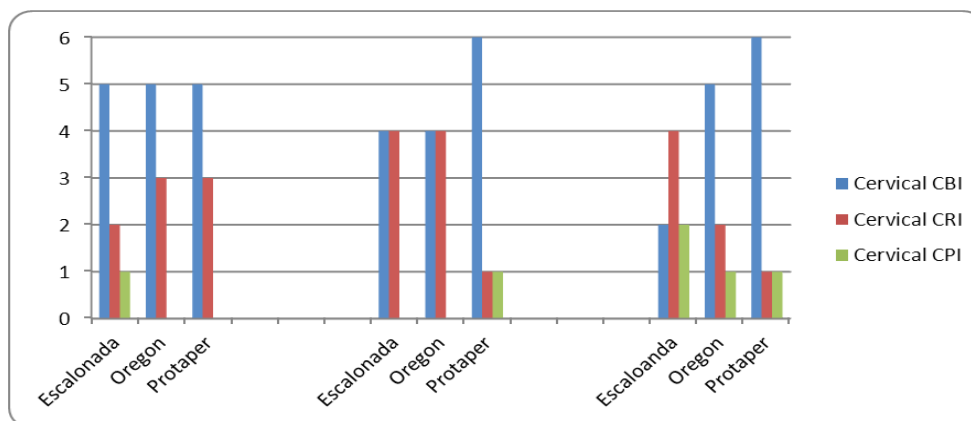


Figura 2. Determinación de formas de las impresiones de todos los tercios Cervical, Medio y Apical evaluados en sentido MD.

DISCUSIÓN

Varios métodos han sido utilizados para evaluar cualitativa y/o cuantitativamente las preparaciones del conducto radicular pre o post instrumentación. Los métodos más utilizados son: las radiografías, moldes de los conductos radiculares, análisis histológicos, microscopía electrónica de barrido, remoción de marcadores de las paredes del conducto, bloque de diferentes tipos de resina simulando conductos radiculares, captación y tratamiento de imágenes computarizadas (digitalización, tomografía computarizada), análisis de reducción bacteriana, etc. (15-19).

El objetivo de este trabajo fue el análisis cualitativo de los conductos radiculares por medio de los moldes post instrumentación, por lo tanto, la selección de este método de estudio fue debido a la posibilidad de realizar el análisis directo del molde del conducto radicular que fue preparado en todos los sentidos tanto mesiodistalmente como vestibulolingual (aspecto tridimensional).

Se debe entender que todo los métodos *in vitro* presentan ventajas y desventajas, siendo que los resultados no deben ser llevados de forma directa para los procedimientos clínicos, teniendo en consideración las limitaciones de cada método (20). Este estudio se propuso verificar la regularidad e irregularidades de los conductos radiculares preparados con la técnica escalonada con retroceso programado, Oregon modificada por la FOB (21) y Protaper.

Algunos trabajos utilizaron la misma metodología de análisis comparativo de la técnica de moldeado de los conductos que fueron previamente instrumentados, entre los que podemos citar el de Carvalho *et al.* (22) que efectuó análisis de la acción de los instrumentos endodónticos en la conformación del conducto radicular a través de la obtención de los moldes de los conductos, siendo así semejante a la metodología utilizada en este estudio.

También existen trabajos cuyo objetivo fue realizar análisis de la acción de los instrumentos endodónticos en la conformación y limpieza de los conductos pero utilizando una metodología diferente como la de la remoción de colorantes de las paredes del conducto que fue realizado por Gonçalves *et al.* (13) y Sipert *et al.* (2)

La técnica escalonada con retroceso programado fue escogida por ser una de las técnicas más antiguas y por ser la utilizada en la Facultad de Odontología Pierre Fauchard. La técnica Oregon modificada por la FOB fue usada por ser una técnica corono-apical que se implementó recientemente para la enseñanza en la Facultad de Odontología Pierre Fauchard y es muy utilizada internacionalmente en la clínica diaria mientras que la ProTaper se escogió por ser un avance tecnológico de instrumento rotatorio, por la rapidez y eficacia que presentar al tener pocos instrumentos (23).

Cuando se analizaron los moldes en sentido mesiodistal, en el tercio cervical, se detectó mayor proporción de CBI en las tres técnicas, en cambio en el tercio medio y apical, se observó mayor proporción de CBI en los conductos instrumentados con Protaper.

El peor resultado se dio en tercio apical con la técnica escalonada de retroceso Programado, por la instrumentación insuficiente y escasa.

En general, el mayor porcentaje de CBI se encontró en la aplicación de la técnica Protaper para el tercio medio y tercio apical, en el tercio cervical de las tres técnicas y el tercio apical para la técnica Oregon modificada por la FOB, pero no hubo diferencias estadísticamente significativas en la efectividad de las técnicas escalonada de retroceso programado, Oregon modificada y Protaper cuando los moldes de los tercios fueron analizados cualitativamente coincidiendo con el trabajo realizado por Pereira *et al.* (24) que analizaron los tercios y las caras de los conductos instrumentados con limas K manual de acero inoxidable con la técnica corono-apical y las limas rotatorias de níquel titanio Profile cuando los moldes de los conductos fueron analizados cualitativamente.

Chen y Messer (11) también analizaron moldes de conductos instrumentados con limas manuales K, limas Rotatoria Profile y Lightspeed, pero no coincidieron con los resultados de este trabajo ya que encontraron diferencias muy significativas entre las técnicas ($p < 0,005$) y llegaron a la conclusión de que la instrumentación rotatoria de níquel-titanio puede producir una mejor forma del conducto.

Con base en la metodología en consideración, se puede concluir que el mayor porcentaje de CBI en sentido mesiodistal se obtuvo mediante la aplicación de la técnica ProTaper para el tercio medio y el apical, correspondiendo el 60% de un total de ocho moldes para cada estudio de cada técnica. También se detectó un 50% de CBI en el tercio cervical para las tres técnicas y en el tercio apical para la técnica Oregon Modificada por la FOB, por lo tanto se puede concluir que las técnicas corono-apicales son más regulares que las técnicas apico-coronal así como también lo indica Teixeira *et al.* (25) en su trabajo y que de modo general los instrumentos de níquel-titanio influyen positivamente en la calidad de forma regular cónica cervico-apical con destaque para el instrumento Protaper (26).

Mediante los resultados obtenidos y la literatura investigada, parece no haber duda, en el momento actual, de la inexistencia de instrumentos y técnicas capaces de promover la desinfección completa de los sistemas de conductos radiculares (27-30).

REFERENCIAS BIBLIOGRÁFICAS

- Schilder H. Cleaning and shaping the root canal. *Dent Clin North Am.* 1974; 18(2):269-96.
- Sipert C, Hussne R, Nishiyama C. Comparison of the cleaning efficacy of the FKG RaCe system and hand instrument in molar root canal. *J Appl Oral Sci.* 2006; 14(1):6-9.
- Bueno C, Pelegrine R. Excelencia em Endodontia Clínica. São Paulo: Quintessence Editora; 2017.
- Davis Sr, Brayton SM, Goldman M. The morphology of the prepared root canal: a study utilizing injectable silicone. *Oral Sug Oral Med Oral Path.* 1972; 34(4):642-8.
- Joviano E, Diniz A, Lopes V, Peters O, Azevedo M. Behavior of Nickel-Titanium Instruments Manufactured with Different Thermal Treatments. *J Endod.* 2015; 41(1):67-71.
- Marshall FJ, Papin JA. Crown-down pressureless preparation root canal enlargement technique. Portland, Oregon: Manual Oregon Health Sciences University; 1980.
- Montano CR. Comparación del tiempo de instrumentación manual y rotatoria del sistema protaper en 50 premolares inferiores extraídos en la ciudad de managua, en el 2013. [tesis]. León: Universidad Nacional Autónoma de Nicaragua; 2014.
- Walia H, Brantley Wa, Gerstein H. An initial investigation of the bending and torsional properties of nitinol root canal files. *J Endod.* 1988; 14(7):346-51.
- Sydney G, Batista A, Loureiro De Melo L. The Radiographic Platform: A New Method to Evaluate Root Canal Preparation In Vitro. *J Endod.* 1991; 17(11):570-2.
- Bavera T, Vera N, Escobar P, Servian L. Comparación entre técnica Escalonada, Oregon Modificada y Protaper realizadas en dientes unirradiculares por estudiantes de pre-grado. *Paraguay Oral Research.* 2012; 1(2):11-6.
- Chen Je, Messer Hh. A comparison of stainless steel hand and rotary nickel-titanium instrumentation using a silicone impression technique. *Australian Dent J.* 2002; 47(1):12-20.
- Pettiette M, Delano O, Trope M. Evaluation of Success Rate of

- Endodontic Treatment Performed by Students with Stainless-Steel K-Files and Nickel-Titanium Hand Files. *J Endod* 200; 27(2):124-7.
13. Gonçalves S, Brosco V, Bramante C. Análise comparativa entre instrumentação rotatória (gt), manual e associação de ambas no preparo de canais achatados. *J Appl Oral Sci*. 2003; 11(1):35-9.
 14. Leonardo M. Tratamiento de Conductos Radiculares - Principios Técnicos y Biológicos. Sao Paulo. Editorial Artes Médicas; 2005.
 15. León Del Bello T, Wang N, Roane J. Crown-Down tip desing and shaping. *J Endod*. 2003; 29(8):513-8.
 16. Mikrogeorgis G, Molyvdas I, Lyroudia K, Nikolaidis N, Pitas I. A new methodology for the comparative study of the root canal instrumentation techniques based on digital radiographic image processing and analysis. *Oral Surg Oral Med Oral Pathol Oral Radiol Endod*. 2006; 101:125-31.
 17. Martín-Micó M, Former L, Almenar A. Modification of the working length after Rotary instrumentation. A comparative study of four systems. *Med oral Patol oral Cir bucal*. 2009; 14(3):153-7.
 18. Baroni J, Marchesan M, Pecora J, Sousa-Neto M. Effectiveness of Manual and Rotary Instrumentation Techniques for Cleaning Flattened Root Canals. *J Endod*. 2002; 28(5):385-6.
 19. Finten S.B. Comparación de dos técnicas de instrumentación en conductos radiculares estrechos y curvos de la raíz mesial de molares inferiores, in vitro. *ENDODONCIA*. 2009; 27(4):181-9.
 20. Khongkhunthian P, Tanmukayakul K. Nickel_titanium Rotary instrument separation during root canal preparation by dental students: A compaarison between a strict crown-down technique and modified crown-down/step-back technique. *J Nat Sci*. 2007; 6(2):241-51.
 21. Berbet A. Bramante C, Bernardinelli N, Moraes I, Garcia R. Técnica Oregon Modificada. *RGO*. 1996; 44(3):141-2.
 22. Carvalho L, Silva J, Decurcio D, Crosara M, Alencar A. Avaliação qualitativa do preparo de canais radiculares realizado "in vitro" com instrumentos rotatórios de níquel-titanio RaCe e K3. *Odontol Bras Central*. 2010;19(49):132-7.
 23. Peters O, Arias A, Pauqué F. A Micro-computed Tomographic Assessment of Root Canal Preparation with a Novel Instrument, TRUShape, in Mesial Roots of Mandibular Molars. *J Endod*. 2015;41(9):1545-50.
 24. Pereira K, Yoshinari G, Insaurralde A, Da Silva P, Biffi J. Análise Qualitativa Pós Instrumentação Utilizando Instrumentos Manuais de Aço Inoxidável e Rotatórios de Níquel Titânio. *Pesq Bras Odontoped Clin Integr*. 2007;10(3):247-52.
 25. Teixeira I, Davidowicz H, Barletta F, Maranhão A. Study of the areas and thicknesses of mesiobuccal root canals prepared by three endodontic techniques. *Braz Oral Res*. 2007; 21(2):118-26.
 26. Mamede Neto L, Rangel A, Estrela C. Influência de instrumentos de níquel-titânio na qualidade tridimensional da modelagem radicular em molares superiores e inferiores. *Robrac*. 2006;15(39):62-72.
 27. Limongi O, Albuquerque D, Barato Fhlo F, Vanni J, Oliveira E, Barletta F. In vitro Comparative study of manual and mechanical Rotary instrumentation of root canals using computed tomography. *Braz Dent J*. 2007;18(4):289-93.
 28. Borges M, Miranda C, Silva S, Marchesan M. Influence of apical enlargement in cleaning and extrusion in canals with mild and moderate curvatures. *Braz Dent J*. 2011;22(3):212-7.
 29. Queiroz M, Oliveira E, Borin G, Melo T. Eficácia de diferentes técnicas na limpeza dos instrumentos endodónticos. *Gaúcha Odontol*. 2010;58:369-73.
 30. Celik D, Tasdemir T, Er K. Comparative Study of 6 Rotary Nickel-Titanium Systems and Hand Instrumentation for Root Canal Preparation in Severely Curved Root Canals of Extracted Teeth. *J Endod*. 2013;39(2):278-82.