

An. Fac. Cienc. Méd. (Asunción) / Vol. 50 - N° 1, 2017

<http://dx.doi.org/10.18004/An.fcm/1816-8949.050.01.069-080>



REPORTE DE CASOS

Origen alto de la arteria radial (Arteria braquirradial superficial): Presentación de 3 casos

High origin of the radial artery (superficial brachialarterial artery): Presentation of 3 cases

Medina Ruíz B¹, Ojeda Fiore, H¹, Mena Canata C¹, Cárdenas J², Bernal M², Izcurdia C³

¹ Profesor Asistente. Cátedra de Anatomía Descriptiva y Topográfica. FCM-UNA ² Docente, Cátedra de Anatomía Descriptiva y Topográfica. Facultad de Ciencias Médicas – Universidad Nacional de Asunción. ³

Coordinadora Académica. Carrera de Tecnicatura Superior en Podología.

Facultad de Ciencias Médicas – Universidad Nacional de Asunción. San Lorenzo - Paraguay.

RESUMEN

Se presentan tres casos de nacimiento alto de la arteria radial, todos en el miembro derecho, uno a nivel del tercio superior de la arteria braquial, el segundo caso a nivel del tercio medio de la misma y en el tercer caso el nacimiento de la arteria radial se produce a nivel de la arteria axilar. En todos los casos tienen un trayecto superficial en el brazo y antebrazo. En la mano forman el arco palmar arterial profundo de manera habitual. Estos casos representan el 7,5% de los 40 miembros disecados. El origen alto de la arteria radial es la variante más frecuente dentro de las anomalías del árbol arterial del miembro superior. Su importancia radica en el aumento de los procedimientos percutáneos sobre la arteria radial en cateterismos coronarios y en el cada vez más utilizado colgajo radial en las cirugías reconstructivas. Su trayecto superficial favorece los traumatismos y la confusión con venas, situación que puede ocasionar inyecciones medicamentosas accidentales en estas arterias con sus graves consecuencias.

Palabras clave: arteria radial - arteria braquial superficial - origen alto - variación.

Autor correspondiente: Dr. Blás Antonio Medina Ruíz. Prof. Asistente de la Cátedra de Anatomía Descriptiva y Topográfica - Facultad de Ciencias Médicas - Universidad Nacional de Asunción - Paraguay. Email: bamci@hotmail.com.

Fecha de recepción el 20 de abril del 2017; aceptado el 28 de Mayo del 2017

ABSTRACT

We present three cases of high birth of the radial artery, all on the right limbone at the upper third of the brachial artery, the second at the middle third of the artery, and in the third case the radial artery arises at the level of the axillary artery. In all cases they have a superficial path in the arm and forearm. In the hand they form the deep arterial arch of the palmar in the usual way. These cases represent 7.5% of the 40 dissected members. The high birth of the radial artery is the most frequent variant within the arterial tree anomalies of the upper limb. Its importance lies in the increase of the percutaneous procedures on the radial artery in coronary catheterisms and in the increasingly used radial flap in the reconstructive surgeries. Its superficial pathway favors trauma and confusion with veins, a situation that can cause accidental drug injections in these arteries with their serious consequences.

Key Words: radial artery - superficial brachial artery - high origin - variation.

INTRODUCCION

El eje vascular del miembro superior está constituido por la arteria axilar, continuación de la arteria subclavia a nivel de la parte media de la cara inferior de la clavícula. Este vaso pasa a denominarse braquial a nivel del borde inferior del pectoral mayor. Al llegar a la flexura del codo, suele dividirse, a unos 4 cm de la interlínea articular, en sus dos ramas terminales, cubital y radial, que llegan a la palma de la mano para formar los arcos arteriales palmares superficial y profundo respectivamente. En el antebrazo la arteria radial está cubierta en el tercio proximal por el músculo braquirradial, siendo superficial en los dos tercios inferiores, ocupando el canal del pulso entre este músculo y el flexor radial del carpo (1-3). Otros autores informan que la arteria radial nace de esta bifurcación a 1 cm por debajo de la interlínea articular del codo (4). La prevalencia de variaciones anatómicas en las arterias del miembro superior basadas en reportes de autopsias varía entre el 14 % al 19,5 % (5). Testut describe que la división de la arteria en el tercio distal del brazo es la variación más frecuente. Otros autores comparten este concepto (1,6).

Se describen tres casos en los cuales la arteria radial tiene un origen alto y un trayecto distintos al tipo clásico habitual. En el primer caso la arteria braquirradial superficial nace a nivel del tercio superior de la arteria braquial, en el segundo caso el nacimiento de la arteria braquirradial superficial se da a nivel del tercio medio de la arteria braquial y en el último caso, esta nace a nivel a la arteria axilar. En todos los casos la presentación fue unilateral.

Estas variaciones tienen un origen embriológico y pueden descubrirse por métodos imagenológicos, sobre todo angiográficos, durante procedimientos quirúrgicos o en disecciones cadavéricas, como son los casos presentados (7). La arteria radial es el vaso más frecuentemente utilizado en cateterismos, ya sea diagnósticos o terapéuticos (8). Sus anomalías tienen implicancias clínicas y quirúrgicas de relevancia y su consideración es relevante para, no solo evitar complicaciones, sino también para ser aprovechado en procedimientos invasivos, siendo este el motivo de la presentación (7, 9-12).

CASO 1

Se presenta una variación del origen de la arteria radial derecha en el cadáver de un adulto de sexo masculino que fue encontrado durante una disección de rutina en la Cátedra de Anatomía Descriptiva y Topográfica de la Facultad de Ciencias Médicas de la Universidad Nacional de Asunción. La arteria radial encontrada nace del tercio superior de la arteria braquial, a cinco cm del borde inferior del músculo pectoral mayor y a cuatro cm del origen de la arteria braquial profunda (colateral externa). Se ubica medial a la arteria humeral y corre paralela a la misma y al borde medial del bíceps, por debajo de la fascia, sin cobertura muscular. Emite cuatro ramas musculares pequeñas para el bíceps y dos para el braquial anterior. Al nivel de su emergencia el diámetro de la arteria es de cuatro mm, siendo el de la arteria braquial de seis mm. Estas medidas son conservadas en todo su trayecto braquial por ambos vasos. En el pliegue del codo ocupa superficialmente el surco bicipital medial, por encima de la aponeurosis bicipital, pasando por debajo de la vena mediana basilíca y por encima del nervio mediano, que cruza a la arteria braquial a este nivel, para ubicarse del lado lateral del antebrazo. No se observan venas satélites (ver **Figura 1**).




Figura 1: 1. M. Bíceps braquial. 2. M. Pectoral mayor. 3. Arteria braquial. 4. Origen alto de la arteria radial (arteria braquioradial superficial). 5. Arteria braquial profunda. 6. Nervio mediano

En el antebrazo continúa sin cobertura muscular, desciende paralela y superficial al flexor radial del carpo, pasando por delante del mismo en su tercio distal para ubicarse en el canal del pulso, conservando su diámetro inicial. Brinda pequeñas ramas musculares para el pronador redondo, para los flexores cubital y radial del carpo, así como para el palmar largo. A partir de ahí pasa al dorso de la mano, transcurriendo superficial al músculo braquiradial y, tras atravesar la tabaquera anatómica, perfora el primer interóseo dorsal para pasar a la palma de la mano y formar el arco palmar profundo (ver **Figura 2**).




Figura 2: 1. Arteria braquiradial superficial. 2. Vena mediana basilica. 3. Nervio mediano. 4. M. Flexor radial del carpo. 5. M. Braquiradial

La arteria cubital, continua a la braquial, pasa por debajo del pronador redondo y se ubica por debajo del flexor cubital del carpo, acompañado por sus venas y el nervio cubital. Forma el arco palmar superficial con la radiopalmar. No pudo evidenciarse anastomosis entre ambas arterias antebraquiales.

En el lado contralateral, la arteria radial nace a 1 cm por debajo de la interlínea articular como bifurcación lateral de la arteria braquial.

CASO 2

La arteria braquirradial superficial derecha nace de la arteria braquial a 10 cm. por debajo del borde inferior del músculo pectoral mayor. Su calibre es discretamente menor a la de la arteria braquial (5 mm. y 6 mm. de diámetro respectivamente). Se ubica medial al nervio mediano (ver **Figura 3**). No da origen a ramas colaterales en el brazo y carece de venas satélites.

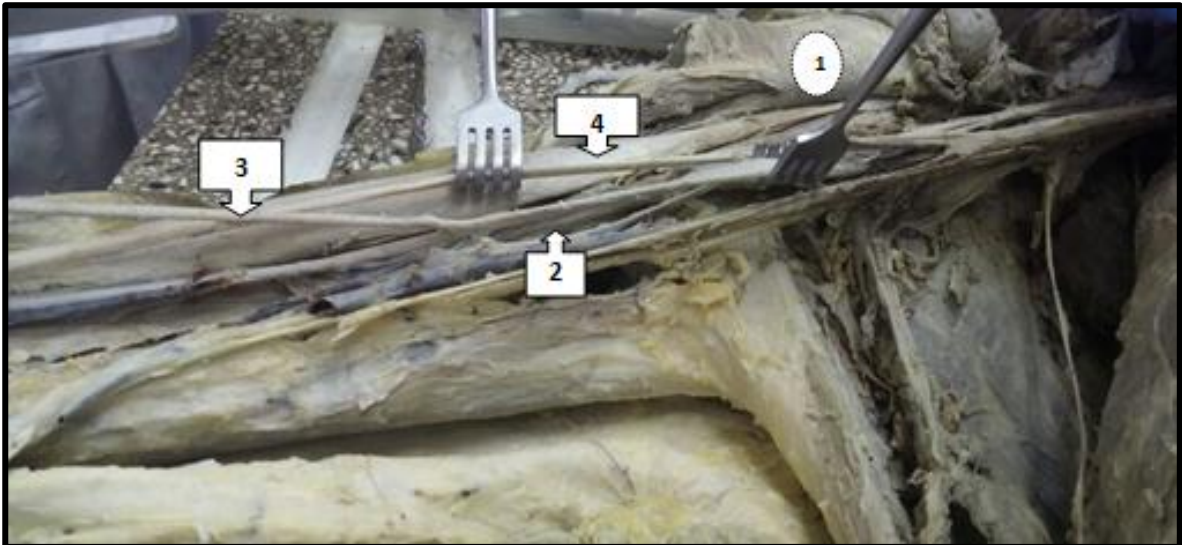


Figura 3: 1. M pectoral mayor. 2. Arteria braquial. 3. Arteria braquiradial superficial. 4. Nervio mediano

En el antebrazo es superficial en todo su trayecto y se acompaña de dos venas satélites. Da su primera rama, la arteria recurrente radial anterior en la fosa cubital y posteriormente da origen a ramas musculares destinadas a los músculos de la región. Presenta idénticas relaciones que en el caso anterior (ver **Figura 4**). Su calibre disminuye a un diámetro de 3 mm. al llegar al tercio inferior del antebrazo.



Figura 4: 1. Arteria braquiradial superficial. 2. Arteria recurrente radial anterior. 3. M braquiradial

Origina las arterias radioplamar, que se une a la arteria cubital para formar el arco palmar superficial, y la transversa anterior del carpo que se une con la transversa del carpo originada de la arteria cubital. Al rodear a la apófisis estiloides del radio origina la arteria dorsal del carpo, formando ésta al unirse con la originada de la arteria cubital el arco dorsal del carpo. Ingresa a la tabaquera anatómica, perfora el primer interóseo dorsal y forma el arco palmar profundo de la manera habitual uniéndose con la arteria cubitopalmar.

CASO 3

La arteria braquirradial superficial derecha nace de la arteria axilar y se introduce entre las dos ramas de origen del nervio mediano (ver **Figura 5**). No se acompaña de vena satélite. En el brazo da ramas musculares para los tres músculos de la región anterior.

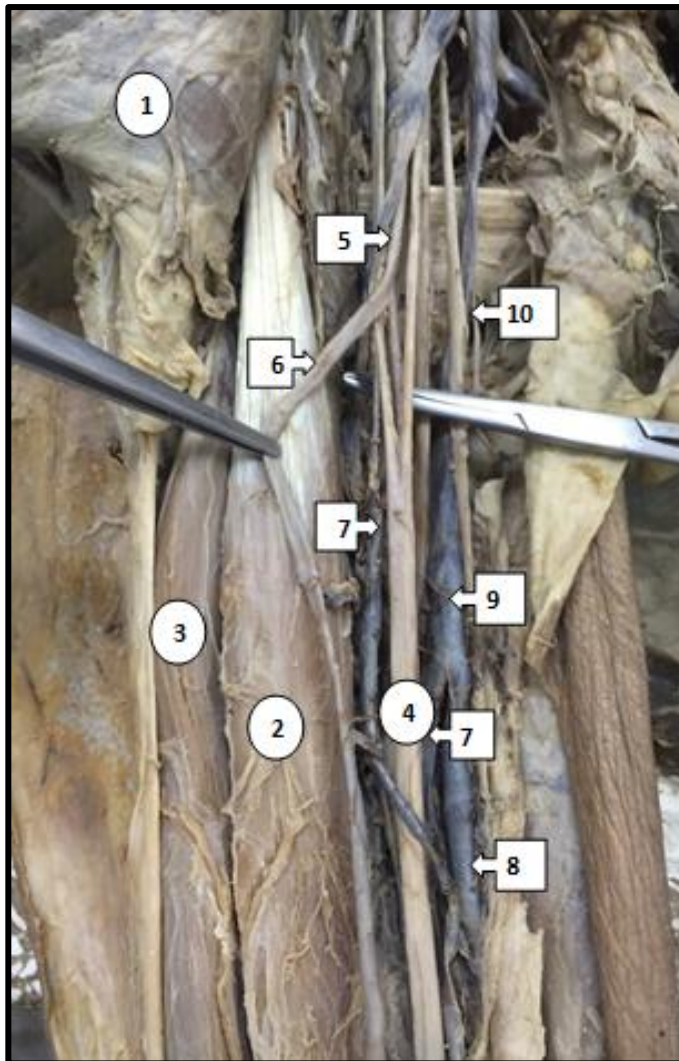


Figura 5: 1. M pectoral mayor. 2. M Biceps (porción corta). 3. M Biceps (porción larga). 4. Nervio mediano. 5. Arteria axilar. 6. Arteria braquirradial superficial. 7. Vena humeral. 8. Vena basilica. 9. Vena axillar. 10. Nervio cubital.

En el antebrazo pasa por delante del pronador redondo, ubicándose entre los músculos braquirradial y flexor radial del carpo, dando origen a las ramas colaterales habituales y terminando en el arco palmar profundo (Ver **Figura 6**).

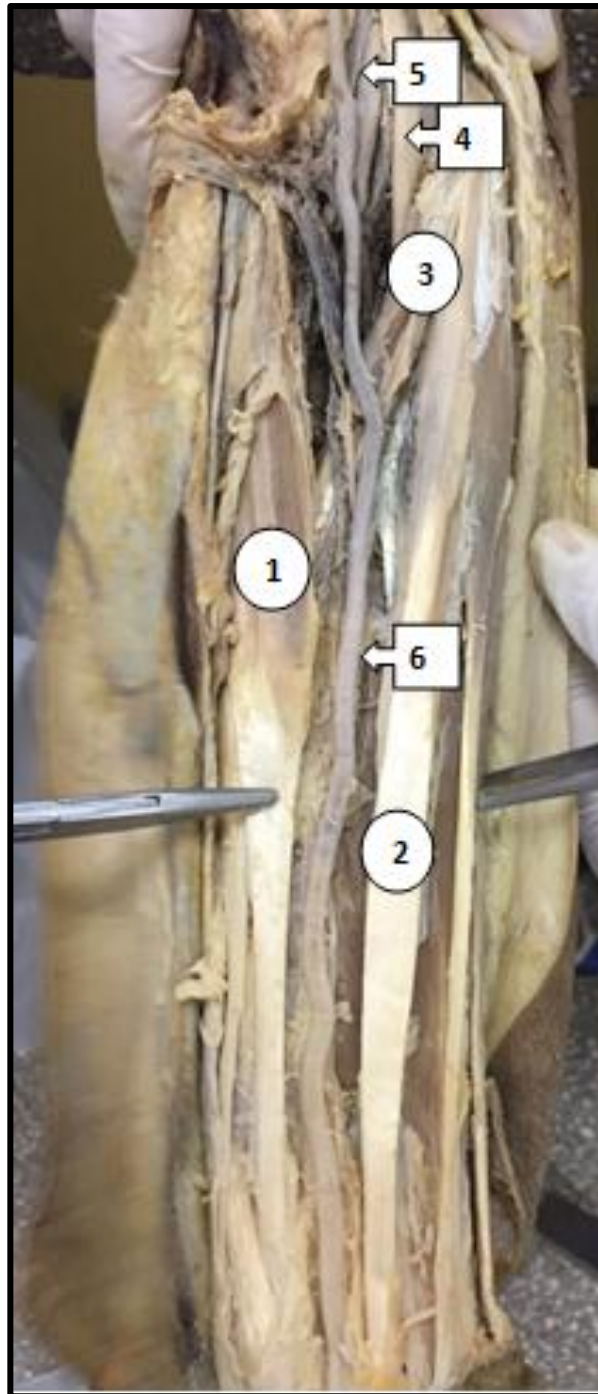


Figura 6: 1. M Braquirradial. 2. M Flexor radial del carpo. 3. M Pronador Redondo.
4. Nervio mediano. 5. Vasos braquiales. 6. Arteria braquirradial superficial.

DISCUSION

Las anomalías del sistema arterial del miembro superior son tan variables que pueden ser uni o bilaterales y, estar o no acompañadas de otras variaciones musculares y/o nerviosas, pudiendo darse en el nacimiento de los troncos arteriales, en sus trayectos, sus ramas o sus terminaciones (13). Estas pueden presentarse en la arteria axilar, pudiendo este vaso ser doble o dividirse en arteria braquial superficial y profunda. En ocasiones la arteria axilar puede dar origen a la arteria braquial profunda o a las arterias radial y cubital (14-17). Traumatismos abiertos e incluso cerrados como los ocasionados por el uso de muletas podrían dañar estos vasos anómalos, provocando isquemias o hematomas compresivos para el plexo braquial, con el consecuente daño neurológico (18).

La arteria braquial puede tener un trayecto superficial o profundo (19) y dividirse a distintos niveles del brazo, por encima de la articulación del codo, dando sus ramas terminales radial y cubital, las cuales pueden tener un trayecto profundo o superficial tanto en el brazo como en el antebrazo. Estas arterias pueden dar un número variable de colaterales o carecer de estas (20-23). El origen alto de la arteria radial es la variación más frecuentemente encontrada, descubriéndose por disección cadavérica en el 14 al 19,5 % y por arteriografías en el 9,75 % (7,24), mientras que el origen alto de la arteria cubital se da en el 2 % (25). En este trabajo estos hallazgos representan el 7,5 % de los 40 miembros disecados, pertenecientes a 20 cadáveres humanos adultos.

La arteria radial puede faltar (26) o tener su origen, como se dijo, en la arteria axilar (2,13 %) o en la braquial (12,4 %) (24,27). En general, su trayecto en el brazo y en el antebrazo, en estas situaciones, es superficial, haciéndola más susceptible a traumatismos o a ser confundida con venas superficiales, lo que lleva a un mayor riesgo de ligaduras intencionales ante sangrados o a la arteriopunción en vez de venopunción para inyección de medicamentos, lo cual a su vez, puede llevar a una isquemia del miembro con la consecuente gangrena. También se han descrito accidentes en adictos endovenosos a la cocaína (28-31). Como se dijo, cualquiera de estas anomalías puede ser bilateral (32).

Lezcano y cols. presentaron un origen alto de la arteria radial, emergiendo también del tercio superior de la arteria braquial (33).

Rodríguez Niedenföhr y cols. hacen una revisión y clasificación de las anomalías del árbol arterial del miembro superior en base al desarrollo embriológico tratando de marcar pautas en cuanto a la denominación más apropiada para estas arterias. Este tema fue controvertido desde que Von Haller describió estas anomalías por primera vez en 1813. En los comienzos del siglo 20 comienza a relacionarse esta situación a cambios en las etapas del desarrollo embriológico, pero es Singer, en 1933, quien dice que existe un tronco arterial axial principal que va de la axila a los dedos y que sus ramas se originan por angiogénesis (34,35).

Frydman y colaboradores hacen un análisis muy interesante sobre estas variantes y su relación con el desarrollo embriológico, en el que la predominancia hemodinámica del sistema arterial superficial tendría un valor importante para el tipo de variaciones que se presenta en este trabajo (36). En este contexto esta arteria debería llamarse arteria braquirradial superficial antes que arteria radial de origen alto (37,38). Sin embargo, este concepto no es compartido por algunos autores quienes no consideran oportuno denominar de esta manera a este vaso, pues emerge como una rama colateral y no como un tronco de división, puesto que el diámetro de la arteria braquial no varía al emitir la rama, además, porque este vaso braquial superficial se encuentra presente exclusivamente durante el desarrollo embriológico y posteriormente debe obliterarse (6).

La arteria radial es frecuentemente utilizada como acceso vascular percutáneo en cateterismo cardíaco, ya sea diagnóstico o terapéutico, pero sus características anatómicas y funcionales pueden dificultar el procedimiento (39,40).

Este acceso también puede utilizarse en monitorización invasiva, sin embargo el sitio de acceso presenta menos variantes anatómicas que en su origen y trayecto más proximal (41).

Otro procedimiento que requiere del conocimiento de la anatomía de la arteria radial, y en el que resulta indispensable descartar sus probables anomalías, son los colgajos radiales utilizados en cirugía plástica reconstructiva (42,43). Ante traumas vasculares, la presencia de estas variaciones también cobra importancia, puesto que los traumatismos de extremidades representan el 80% de todos los traumas vasculares, localizándose alrededor del 30% en las extremidades superiores. La principal etiología es el trauma penetrante, siendo el 50 a 70% por armas de fuego, el 10 a 15% por arma blanca y 10% por otras causas. Se describe además un aumento exponencial del trauma iatrogénico, constituyendo hasta el 38%. La ubicación superficial de esta variante lo expone más al trauma y requiere de su presunción para el diagnóstico y oportuno tratamiento (44).

CONCLUSIONES

Las variaciones en el árbol arterial del miembro superior son frecuentes. El origen alto de la arteria radial, emergiendo ya sea de la arteria axilar o de la braquial, es la variante más frecuentemente hallada. En general, adquiere un trayecto superficial, por lo que debería ser denominada arteria braquirradial superficial. El conocimiento de esta situación adquiere relevancia clínico quirúrgica, sobre todo para evitar iatrogenias.

REFERENCIAS BIBLIOGRÁFICAS

1. Testut L, Latarjet A. Tratado de Anatomía Humana. Tomo II: Libro IV-Angiología. Salvat Editores SA. 3° Reimpresión. Barcelona, España. 1984: 277-312.
2. Latarjet M, Ruíz Liard A. Anatomía Humana. Tomo I. 4° Edición. Editorial Médica Panamericana. 2013: 605-22.
3. Pró EA. Anatomía Clínica. Editorial Médica Panamericana. 2012: 778-818.
4. Williams, P.; Warwick, R. Tomo I: Angiología, Gray Anatomía, 36° Edición, Churchill Livingstone, Madrid, 1992, pp. 775.
5. Mudiraj NR, Dhobale MR, Joshi UU. Review of variations of radial artery. Int J Cur Res Rev 2013; 05 (23): 25-30.
6. Carrillo Piraquive EC, González Ramírez CA. Origen alto de la arteria radial. Reporte de caso. Universitas Médica 2006; 48 (1): 47-56.
7. Bhanu S, Sankar D, PJ S. High origin and superficial course of radial artery. IJAV 2010; 3: 162-4.
8. Scheer BV, Perel A, Pfeiffer UJ. Clinical review: Complications and risk factors of peripheral arterial catheters used for haemodynamic monitoring in anaesthesia and intensive care medicine. Critical Care June 2002; 6 (3): 198-204.
9. Mohammadi S, Jefarpour S. Report of a Rare Variation of the Radial Artery. J Cardiovasc Thorac Res 2011; 3 (1): 41- 43.
10. Hong T, Qihong D, Haipeng C. Brachioradial Arteries with anastomotic arteries connecting to brachial arteries bilaterally. Hellenic J Cardiol 2010; 51: 358-61.
11. Lirk P, Keller C, Colvin J, Colvin H, Rieder J, Maurer H, Moriggl B. Unintentional arterial puncture during cephalic vein cannulation: case report and anatomical study. British Journal of Anaesthesia 2004; 92 (5): 740-2.
12. Salgado G, Inzunza O, Rodríguez J, Soza R, Cantín M. Arteria Braquial Superficial Bilateral. Una variación anatómica infrecuente con implicancias clínicas y quirúrgicas. Int J Morphol 2014; 32 (1): 305-11
13. Ballesteros LE, Quintero ID, Forero PL. múltiples variaciones musculares y neurovasculares en los miembros superiores. Presentación de caso. Int J Morphol 2012; 30(4): 1577-84
14. Sawant SP, Shaikh ST, More RM. The Study of variations in the branches of axillary artery. International Journal of Advanced Physiology and Allied Sciences 2012; 1(1): 1-7. (<http://medical.cloud-journals.com/>)

15. Jayakumari S, Gayatri R, Arora J. Unilateral double axillary and double brachial arteries. Embryological basis and clinical implications. *Int J Morphol* 2006; 24(3):463-8.
16. Delvo E, Díaz E, Durán M del P, González L, Pérez K, Sánchez M del P, Víquez C. Origen y morfología de la arteria braquial profunda en 14 cadáveres de la Universidad de Costa Rica y de la Universidad de Ciencias Médicas. *Medicina Legal de Costa Rica* 2012; 29 (2): 39-45.
17. Naveen K, Jyothsna P, Satheesha B N, Mohandas Rao KG, Ravindra S1, Deepthinath R, Surekha S. Variant origin of an arterial trunk from axillary artery continuing as profunda brachii artery- A nique arterial variation in the axilla and its clinical implications. *Ethiop J Health Sci.* 2014; 24 (1): 93-6.
18. Del Sol M, Olave E. Origen axilar de la arteria profunda del brazo. *Rev Chil Anat* 2002; 20 (2): 201-4
19. Sonje P, Patel D, Arole V, Vatsalaswamy P. Variations in the arteries of upper limb- An ontogenic explanation. *International Journal of Basic and Applied Sciences* 2013; 2 (4): 377-80.
20. Varlekar P, Chavda H, Kubavat D, Nagar S, Saiyad SS, Lakhani C. Higher bifurcation of brachial artery with superficial course of radial artery in forearm: A study report. *International Journal of Medical Science and Public Health* 2013; 2 (3): 703-6.
21. Panicker JB, Thilakan A, Chandi G. Ulnar artery: A case report of unusual origin and course. *J Anat Soc India* 2003; 52 (2): 177-9.
22. Casal D, Pais D, Toscano T, Bilhim T, Rodrigues L, Figueiredo I, Aradio S, Almeida MA, O'Neill JG. A rare variant of the ulnar artery with important clinical implications: a case report. *BMC Research Notes* 2012, 5:660. <http://www.biomedcentral.com>
23. Sawant SP, Shaikh ST, More RM. A case report on variant ulnar artery. *International Journal of Medical Science and Public Health* 2012; 1 (2): 143-6.
24. Mudiraj NR, Dhobale MR, Joshi UU. Variations of radial artery- A cadaveric study. *International Journal of Medical and Applied Sciences* 2013; 2 (1): 66-70
25. Mehta V, Arora J, Suri RK, Rath G. Unilateral anomalous arterial pattern of human upper limb. Anatomical description and clinical implications. *Sultan Qaboos University Medical Journal* 2008; 8(2): 227-30.
26. Zheng Y, Shao L, Mao JY. Bilaterally symmetrical congenital absence of radial artery: a case report. *BMC Surgery* 2014, 14:15 <http://www.biomedcentral.com>
27. Balachandra N, Prakash BS, Padmalatha K, Ramesh BR. Unusual origin of the radial artery. *IJAV* 2011; 4: 101-3
28. Shiny Vinila BH, Sangeeta M, Sanikop MB, Venkateshu KV. Superficial brachioradial artery with its embryological basis. *International Journal of Basic and Applied Medical Sciences* 2013; 3 (1): 10-3. <http://www.cibtech.org>
29. D'Costa S, Shenoy BM, Narayana K. The incidence of a superficial arterial pattern in the human upper extremities *Folia Morphol.* 2004; 63 (4): 459-63.
30. Gujar SM, Oza SG, Shekhawar JP, Vikani SK, Prajapati SB. A study on division of brachial artery and its clinical correlations. *Int J Anat Res* 2014; 2 (1): 208-12.
31. Martín Pedrosa JM, del Río L, Torres A, San José I, Herreros J, Abril C, González Fajardo JA, Barrios A, Blanco I, Gutiérrez V, Carrera S, Vaquero C. Seudoaneurismas infecciosos en pacientes drogadictos: Ligadura o revascularización. *Cir Esp* 2001; 69 (6): 552-6.
32. Ghosh E, Roy A, Kundu D, Mukherjee P. High origin of radial artery – a case report. *Int J Anat Var* 2013; 6: 28-30.
33. Lezcano JN, Lezcano A, Lezcano AN, Lezcano A, Salomón N. Variación en el nacimiento de las arterias radial y cubital. *Bibliografía Anatómica* 2011, Volumen 48, Número 1, pp. 102. ISSN en línea 1852-3889
34. Rodríguez Niedenfür M, Vázquez T, Parkin IG, Sañudo JR. Arterial patterns of the human upper limb: update of anatomical variations and embryological development. *Eur J Anat* 2003 7 Suppl. (1): 21-8.
35. Rodríguez Niedenfür M, Burton GJ, Deu J, Sañudo JR. Development of the arterial pattern in the upper limb of staged human embryos: Normal development and anatomic variations. *J Anat* 2001; 199: 407-17.
36. Frydman J, Ostolaza M, Maroni MC, Pfund G. Origen Axilar de la Arteria Radial. *Rev Arg Anat Onl* 2013; 4(2): 64-69.

37. Konarik M, Knize J, Baca V, Kachlik D. Superficial brachioradial artery (radial artery originating from the axillary artery): a case report and embryological background. *Folia Morphol* 2009; 68 (3): 174-8.
38. Peera SA, Sugavasi R, Indira DB, Kanchanalatha G. Cadaveric study of the superficial brachio radial artery. *Int J Health Sci Res.* 2014; 4 (1): 62-64.
39. Rondán J, Lozano I, Morís C, Martín M, Avanzas P, Suárez E. Cateterismo cardíaco por vía radial derecha con catéter Judkins izquierdo. Estudio prospectivo. *Rev Esp Cardiol* 2005; 58(7): 868-71
40. Ruiz Salmerón RJ, Mora R, Vélez Gimón M, Ortiz J, Fernández C, Vidal B, Masotti M, Betriu A. Espasmo radial en el cateterismo cardíaco transradial. Análisis de los factores asociados con su aparición y de sus consecuencias tras el procedimiento. *Rev Esp Cardiol* 2005; 58(5): 504-11.
41. Chaparro Mendoza K. Cateterismo de la arteria radial para monitorización invasiva: evitar las complicaciones, un reto en anestesia. *Rev Colomb Anesthesiol* 2012; 40 (4): 262-5.
42. Andrades P, Calderón ME, Danilla S, Benítez S, Erazo C, Sepúlveda S. Colgajo radial: experiencia del equipo de Cirugía Plástica de la Universidad de Chile. *Rev Chilena de Cirugía* 2011; 63(5): 459-67.
43. Martín Díaz M, Martínez López MM, Romero Otero J, Díaz Gutiérrez AJ, Cabezón Hedro MA, García Martínez A. Faloplastia mediante colgajo libre microquirúrgico antebraquial radial con doble tunelización. A propósito de un caso. *Cir Plást Iberolatinoam* 2011; 37(2): 137-42.
44. Imigo F, Cárcamo L, Cárcamo F, Zárate C, Fonfach C, Duhalde I, Carrasco R, Sánchez A. Trauma vascular de extremidad superior. Manejo en la etapa aguda. *Cuad Cir* 2011; 25: 59-66.

