

Trabajos Originales

Manejo de pacientes pediátricos con cuerpos extraños en el tracto laringotraqueobronquial

Management of pediatric patient with foreign bodies in the laryngotracheobronchial tract

Poletti Serafini, Daniel¹
Filippini Peña, Jadiyi¹
Mena Canata, Carlos¹
Franco, César¹
Prof. Dr. Roig O, José Luis²

1 Cátedra de Otorrinolaringología. Hospital de Clínicas. Facultad de Ciencias Médicas. UNA.

2 Jefe de Cátedra de ORL Y CC. Hospital de Clínicas. Facultad de Ciencias Médicas. UNA.

RESUMEN

La aspiración de cuerpos extraños (CE) es un accidente frecuente en la infancia con frecuencia en la edad pre-escolar.

Objetivos: Determinar la población infantil más frecuentemente afectada en el servicio de ORL del Hospital de Clínicas- Asunción, Determinar el tipo y localización del cuerpo extraño, Investigar las circunstancias que llevaron al accidente y maniobras para la resolución del problema, previo a la consulta a nuestro servicio, Establecer el tipo de procedimiento más frecuentemente realizado y la evolución de los pacientes.

Población y Métodos: estudio retrospectivo, observacional, descriptivo, de corte transversal cuya metodología se basó en la revisión de 54 historias clínicas de pacientes ingresados en el servicio de otorrinolaringología del Hospital de Clínicas de Asunción, con diagnóstico o sospecha de aspiración de CE en vía aérea desde enero del 2000 a noviembre 2004

Resultados: En el 75,92% (41 pacientes) el rango etario corresponde hasta los 5 años. Se observó leve predominio del sexo masculino. El 92,5% (50) procedieron del interior. La evolución previa al ingreso fue de horas en 35,2 % hasta varios días e incluso 1 mes en 2 casos. Los síntomas principales fueron la dificultad respiratoria en 43 pacientes (77,77%), tos en 38 pacientes (70,3%), cianosis en 26 pacientes (48,11%). En 22,2 % (12 pacientes) se realizaron maniobras previas por parte de los padres, en todos de manera infructuosa. La circunstancia del accidente se relacionó en 32 casos con la alimentación. El método auxiliar de diagnóstico utilizado fue la Rx de Tórax (91 %) que solo en el caso de los CE metálicos evidenció la presencia de estos (4 casos).

Los procedimientos realizados para la extracción fueron: broncoscopia rígida (45 pacientes) (83%), Laringoscopia Directa 13%(7 pacientes), Traqueotomía 2%(1 paciente), El tipo de CE encontrado correspondió en 38 casos (79,2%) a origen orgánico, de los cuales en 30 correspondieron a semillas. El lugar más frecuente de hallazgo fue el bronquio fuente derecho (19/48 casos) (40%), seguido por la traquea (12 casos) 25%, glotis y subglotis con 19% (9 casos) y bronquio fuente izquierdo (6 casos) 13%, El tiempo de internación promedio fue de 2.4 días. Hubo complicaciones en el 13% (7 casos) de los casos, siendo la más frecuente la neumonía. No se constataron óbitos.

Conclusión. La Población más frecuentemente

afectada se encontró entre pacientes de 1 y 2 años. El tipo más frecuente de cuerpo extraño encontrado fue el orgánico (semilla de sandía) y la localización más frecuente fue en bronquio fuente derecho. Las circunstancias que llevaron al accidente fueron alimentación, juegos y menos frecuentemente de forma accidental. En pocos pacientes se realizaron maniobras previas y fueron palmoteo, zarandeo, respiración boca a boca, exploración digital y laringoscopia directa. Todas infructuosas. El tipo de procedimiento más frecuentemente realizado para la extracción de cuerpos extraños fue la broncoscopia rígida. La evolución en todos los casos fue favorable, no constatándose ningún óbito ni secuelas.

SUMMARY

Aspiration of foreign bodies (FB) is a frequent accident in early childhood, especially in pre-school age children.

Objectives: To determine the most frequently affected population of children, determine the type and location of the foreign body, to investigate the circumstances leading to the accident and maneuvers attempted before arrival at our service, and to establish the most frequently used procedure, and patient course.

Population and Methods: retrospective, observational, descriptive, transverse cut study. The methodology was based on the review of 54 patient records, of patients admitted to the otorhinolaryngology service at the Hospital de Clinicas in Asunción with a diagnosis or suspicion of foreign body in the airway, from January 2000 to November 2004.

Results: In 41 patients (75.92%) the age range was below 5 years of age. There was a slight predominance of the male sex. In 92.5% (50) the patients were not from the capital city. In 35.2% of cases, patients had the foreign body in place for some hours. This ranged to a maximum of one month in 2 cases. Main symptoms were respiratory difficulty in 43 patients (77.77%), cough in 38 (70.3%), cyanosis in 26 (48.11%). In 22.2% (12 patients) previous maneuvers had been attempted by parents -- all were unsuccessful. The circumstances of the accident were food-related in 32 cases. The diagnostic test used was the chest X ray (91%), which only showed the presence of metallic foreign bodies (4 cases).

Extraction procedures used were: rigid bronchoscopy (45 patients; 83%), direct laryngoscopy (7 patients, 13%), tracheotomy (1 patient, 2%). The type of foreign body was organic in 38 cases (79.2%), 30 of which were seeds. The foreign bodies were most frequently found in the right bronchus (19/48 cases, 40%), followed by the trachea (12 cases, 25%), the

glottis and subglottis (9 cases, 19%), and left main bronchus (6 cases, 13%). The average time in hospital was 2.4 days. Complications occurred in 7 cases (13%), the most frequent of which was pneumonia. There were no deaths.

Conclusion: The population most affected were 1 and 2 year olds. The most frequently found foreign body were organic material (watermelon seeds) and the most frequent location was the right main bronchus. The circumstances leading to the accident were feeding, games, and, less frequently, accidents. Previous maneuvers were attempted in few patients, with back slapping, shaking, mouth to mouth ventilation, digital exploration and direct laryngoscopy. All were unsuccessful. Rigid bronchoscopy was the most frequently used procedure for the extraction of foreign bodies. All patients evolved favorably. There no deaths or sequelae.

INTRODUCCIÓN

Los cuerpos extraños (CE) alojados en el tracto laringotraqueobronquial constituyen una emergencia potencialmente fatal en los pacientes pediátricos y adultos, debiendo ser resueltos de manera rápida y segura por el profesional médico y de enfermería en urgencias. Es considerada la causa de muerte por accidente en el hogar más frecuente en niños de 1-3 años^{1,2,3}. En los Estados Unidos constituye la 6ta causa de óbito por accidente en la población pediátrica¹. Los lactantes resultan afectados en mayor proporción, puesto que en dicho periodo es cuando el niño inicia la exploración de su medio, sumado a la tendencia a introducir objetos a la boca, así como la falta de dentición, y el hecho que generalmente gritan, lloran, ríen o juegan con la boca llena³.

Otro factor lo constituye el descuido por parte de los padres al dejar objetos pequeños al alcance de los mismos^{3,4,5}, y en otros casos son los propios hermanos quienes los introducen durante el juego³. Si el cuerpo extraño no fue lo suficientemente grande como para producir el óbito por obstrucción de la vía aérea ya en el instante del evento, el paciente puede presentarse con manifestaciones clínicas claras, siendo que el mismo se encontraba previamente en pleno estado de salud, o bien ser bastante inespecíficas, todas dependiendo del tipo, localización y tiempo de evolución del CE.

Los mecanismos fisiológicos de protección previamente burlados son la tos y el estornudo. La laringe, los bronquios y la tráquea son tan sensibles al menor contacto que cantidades excesivas de cualquier material extraño, o la irritación originada por otras causas, inician el reflejo de la tos¹⁴.

La laringe y la Carina son particularmente sensibles a estructuras más grandes y los bronquios y al-

vólos a los estímulos químicos, por ejemplo, esto ocurre a través de impulsos aferentes que pasan desde las vías respiratorias, por el X par (Nervio Vago) hasta el bulbo y allí se desencadena automáticamente una serie de acontecimientos creados por los circuitos neuronales del bulbo, que logran los siguientes efectos:

1° Inspiración de aproximadamente 2,5 lts de aire.

2° Cierre de la epiglotis y cuerdas vocales.

3° Contracción de los músculos intercostales y abdominales y compresión al diafragma. 4° Aumento de la presión sobre el pulmón de más de 100 Torr. 5° Apertura brusca de las cuerdas vocales y la epiglotis y el aire pulmonar hace explosión hacia fuera a velocidad de 110 a 160 Km / hora.

El aire que se mueve con rapidez suele llevar consigo el material extraño que se encuentra en bronquios y traquea.

El reflejo del estornudo tiene el mismo mecanismo, solo que se desencadena con un estímulo inicial en las vías nasales 14.

El diagnóstico correcto basado en una alta sospecha de acuerdo a los antecedentes, síntomas y signos recabados en un buen examen físico y estudios paraclinicos, deben llevar a un proceder sin demoras para la resolución de esta patología.

La broncoscopia rígida con ventilación, introducida por Chevalier Jackson ya a principios del siglo pasado continúa siendo la “llave de oro” para la extracción de los mismos, si bien con sistemas de iluminación y óptica mejorados así como el uso de distintos tipos de pinzas incluyendo las telescópicas, logran bajos índices de morbi-mortalidad, siempre que el paciente llegue al hospital 6,7,8. La traqueotomía, aunque realizada en situaciones extremas, debe estar siempre presente dentro del arsenal terapéutico del especialista 9, 10.

OBJETIVOS

1. Determinar la población infantil más frecuentemente afectada en el servicio de ORL del Hospital de Clínicas - Asunción.
2. Determinar el tipo y localización del cuerpo extraño.
3. Indagar las circunstancias que llevaron al accidente.
4. Observar las maniobras realizadas para la resolución del problema, previas a las consultas a nuestro servicio.
5. Establecer el tipo de procedimiento más frecuentemente realizado y la evolución de los pacientes.

POBLACIÓN Y MÉTODOS

Diseño: Se trata de un estudio retrospectivo, ob-

servacional, descriptivo de corte transversal cuya metodología se baso en la revisión de 54 historiales clínicos de pacientes ingresados en el servicio de otorrinolaringología de la Sala 9 del Hospital de Clínicas de Asunción, con diagnóstico o sospecha de aspiración de CE en vías aéreas desde enero del 2000 a noviembre 2004, teniendo como variables la edad de 0 a 18 años, el sexo, el tiempo previo a la consulta, las manifestaciones clínicas, las maniobras previas de extracción, las circunstancias del accidente, los métodos diagnósticos, el método de extracción, la localización, el tipo de cuerpo extraño, los días de internación, las complicaciones y la evolución posterior.

RESULTADOS

En el 75,92% (41 pacientes) el rango etario corresponde hasta los 5 años; el 24,07% restante (13 pacientes) se encontraban entre los 6 y 18 años de

Tabla I. Distribución Etaria de los pacientes con CE. N=54

Grupo Etario (años)	Numero (%)
< 1	5 (9,3)
1-2	19(35,2)
3-5	17(31,4)
6-11	8 (14,8)
12-18	5 (9,3)
Total	54 (100)

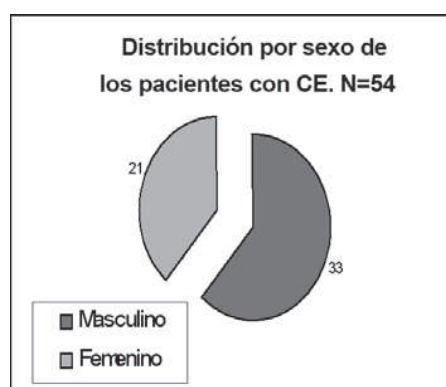

Gráfico I.

El 92,5% (50) procedieron del interior. La evolución previa al ingreso fue de horas en 35,2 % hasta varios días e incluso 1 mes en 2 casos, encontrándose uno con diagnóstico previo de neumonía. *Ver Tabla II.*

Tabla II. Demora en la consulta de los pacientes con CE. N=54

Días	Numero (%)
< 1	19 (35,18)
1-2	7 (12,96)
3-5	19(35,18)
> 6	9 (16,64)

Manifestación Clínica de los pacientes con CE. N=54

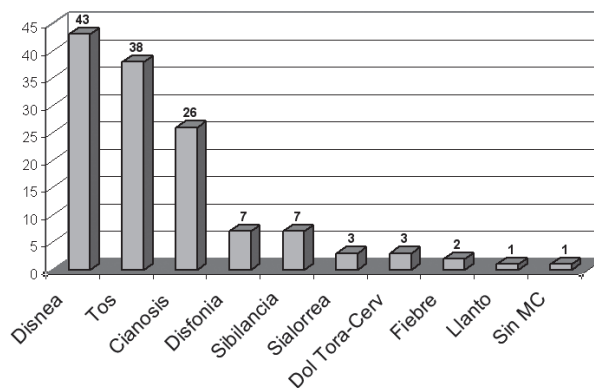


GRAFICO II

edad, con extremos de 7 meses (2 pacientes) y 15 años (1 paciente) Ver Tabla I. Se observó leve predominio del sexo masculino. *Ver Gráfico I.*

Los síntomas principales fueron la dificultad respiratoria en 43 pacientes (77,77%), tos en 38 pacientes (70,3%), cianosis en 26 pacientes (48,11%). Otros fueron sibilancias, disfonía, llanto, sensación febril, dolor torácico y cervical, y en 1 caso sin manifestación clínica. *Ver gráfico II.*

En 22,2 % (12 pacientes) se realizaron maniobras previas por parte de los padres como palmoteo, zarandeo, respiración boca a boca, exploración digital y en 1 caso laringoscopia directa con una cuchara, en todos de manera infructuosa. La circunstancia del accidente se relacionó en 32 casos con la alimentación, 10 casos con el juego, y 9 de forma accidental. El diagnóstico de ingreso fue de CE en vía aérea en el 85,2 % (46 pacientes), en (3 pacientes) fue neumonía, en (2 pacientes) CE en laringe, en (1 paciente) fue CE en vía digestiva y (1 paciente) laringitis.

El método auxiliar de diagnóstico utilizado fue la Rx de Tórax (91 %) que solo en el caso de los CE metálicos evidencio presencia de estos (4 casos), en el resto fueron inespecificos secundarios a la presencia del CE (ej. atelectasia, infiltrados, enfisema). *Ver Imagen I y II.*

Los procedimientos realizados para la extracción fueron: broncoscopia rígida (45 pacientes) (83%), Laringoscopia Directa 13%(7 pacientes), Traqueotomía 2%(1 paciente), y 1 expulsa espontáneamente el CE con Laringoscopia Indirecta. En 6 pacientes la exploración no evidencio presencia de CE, descartándose el diagnostico. El tipo de CE encontrado correspondió en 38 casos (79,2%) a origen orgánico, de los cuales 30 casos (79%) correspondieron a semillas. En los 10 (20,8%) casos restante fueron inor-

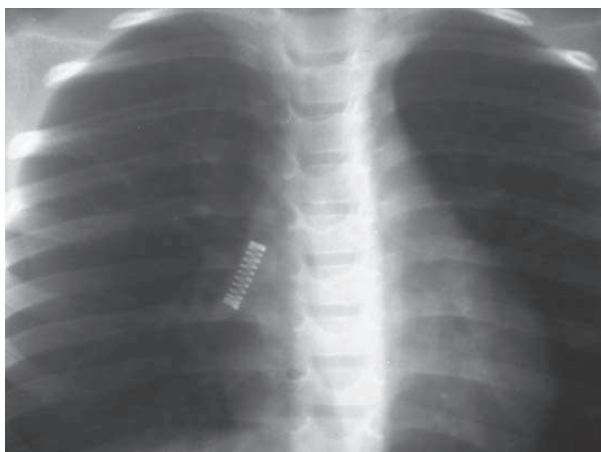


Imagen I. Rx de Tórax PA evidenciando CE en BFD.

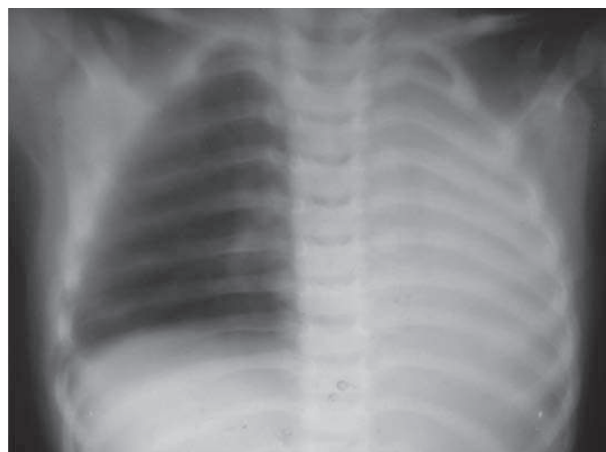


Imagen II. Rx Tórax PA con atelectasia de lóbulo izquierdo

Tabla III. Tipo de Cuerpo Extraño encontrado.
N=48

Tipo	Numero (%)
Orgánico	38 (79,2)
Semillas	30 (79)
Sandía	9
Maíz	5
Inga	3
Naranja	1
Níspero	1
Maní	7
Poroto	1
Coco	3
Abrojo	6
Espina de Pescado	2
Inorgánico	10 (20,8)
Alfiler	2
Tapa de bolígrafo	1
Ruedita	1
Pito	1
Resorte	1
Cuenta de collar	1
Gancho de plástico	1
Clavo	1
Bolita de plástico	1
Total	48 (100)

gánicos, cuentas, resorte, piezas de juguete, alfileres. Ver **Tabla III**.

El lugar mas frecuente de hallazgo fue el bronquio fuente derecho (19/48 casos) (40%), seguido por la traquea (12 casos) 25%, glotis y subglotis con 19% (9 casos) y bronquio fuente izquierdo (6 casos) 13%, no figurando localización 2 casos. Ver **Gráfico III**.

El tiempo de internación promedio fue de 2.4 días. Hubo complicaciones en el 13% (7 casos) de los casos, siendo la más frecuente la neumonía en 5 pacientes, la necesidad de traqueotomía en 1 y la rotura de la pinza de extracción en 1, que requirió el traslado a otro centro asistencial. No se constataron óbitos.

DISCUSIÓN

La aspiración de CE es uno de los accidentes con alto índice de morbimortalidad en la infancia. En nuestro estudio, 75,92 % de los casos se presentaron en menores de 5 años -ya por las particularidades de este grupo etario mencionadas previamente- lo que coincide con otras series citadas en la literatura(6,11).

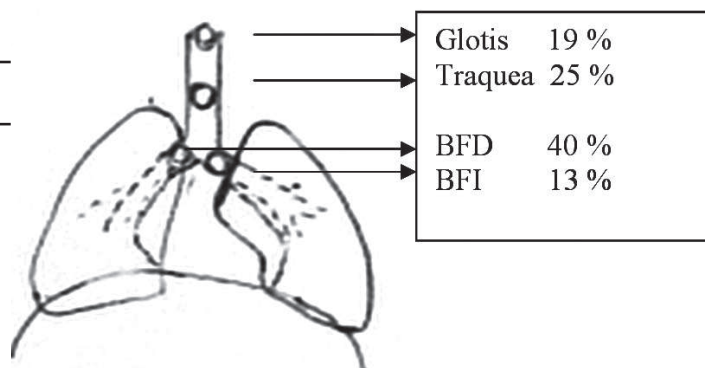


GRAFICO III. Ubicación del Cuerpo Extraño.
N=48

El predominio leve del sexo masculino encontrado, coincide con otras series(6). Este hecho podría deberse a la cultura de mayor permisividad de los padres hacia los varones.

El 92,5 % de nuestros pacientes provinieron del interior del país, y de núcleos familiares de bajo nivel sociocultural, dato interesante por la ignorancia de medidas de prevención de accidente o desidia de los padres. Otro dato interesante es que solo el 35 % de los pacientes acudieron a la consulta en las primeras horas. Este hecho de fundamental importancia por la gravedad del cuadro, se debió en la mayoría de los casos a la procedencia de localidades alejadas de la capital, en otros, fue por una falsa mejoría de los síntomas, por la fatiga del reflejo de la tos por la adaptación de los receptores sensoriales de la superficie de la vía aérea.

La realización de diagnósticos errados en un principio (5 pacientes de nuestra casuística), la terapéutica inadecuada y la desidia de los padres suelen ser factores que dilatan la consulta al especialista. En un caso se realizó 2 procedimientos de esofagoscopia rígida previos sin lograr visualizar el CE, luego constatándose el mismo en bronquio izquierdo, se realizó la extracción del mismo bajo pantalla radioscópica con arco en C. La manipulación previa de los pacientes no fue realizada con frecuencia y solo 12/54 se constataron en las historias. Una inadecuada realización de maniobras con la intención de expulsar el cuerpo extraño, puede ser catastrófica, al impactar el mismo en la traquea o la glotis el mismo. El conocimiento de las maniobras de desobstrucción de la vía aérea –específicas para cada grupo etario-, como la maniobra de Heimlich debe ser conocida no solo por el personal sanitario, sino por la población general, de manera que la iniciativa de realización de talleres de prevención de accidentes en el hogar para padres y cuidadores no



Figura 1. Maniobras de desobstrucción de vías aéreas por CE.

Fuente: Manual para proveedores de PALS.



Figura 2. Maniobras de desobstrucción de vías aéreas por CE. Fuente: Manual para proveedores de PALS.



Figura 3. Maniobras para extracción de CE.

Fuente: Tomado de Van Looij, et al.

deben obviar estos puntos. *Ver figura 1 y 2.*

La manifestación clínica con dificultad respiratoria, tos, cianosis, vista en la mayoría de nuestros pacientes coincide con las demás series. El signo universal de asfixia puede estar presente en los casos de obstrucción severa o total.

Los hallazgos radiológicos demostraron presencia de cuerpo extraño en solo 3 de nuestros pacientes, todos metálicos. En los demás pacientes, los signos radiológicos si estaban presentes, eran secundarios a la presencia del CE (enfisema, atelectasia, bloques neumónicos). Es por esta razón que la utilidad de la Radiología muchas veces se pone en duda, y en caso de utilizarse se debe recurrir al par radiológico y a placas en inspiración y expiración(6).

La Broncoscopia rígida con ventilación bajo anestesia general fue el procedimiento de elección. Ya desde su introducción por Chevalier Jackson en la primera década del siglo pasado, se logro disminuir significativa-

mente la mortalidad de 50 % a 1 %(6,7). La broncoscopia flexible, método utilizado por algunos autores como Ikeda, no posee la capacidad de proveer ventilación y la luz de trabajo estrecha, por lo que lo relegan generalmente para fines diagnósticos(2,12). La utilización de la laringoscopia directa –1er tiempo de la broncoscopia– se utilizó para la extracción de los cuerpos extraños ubicados en la laringe. La traqueotomía para la extracción fue realizada en un paciente, por la forma y tamaño del CE (tapa de bolígrafo) que hacia tope con la glotis, imposibilitando su extracción por broncoscopia. Zeitlin y Myers así como Fraga, reportaron casos de extracción utilizando este método, y lo reportan como una alternativa válida y no como un fracaso para extraer un CE de tamaño y forma particulares, haciendo hincapié en la necesidad del conocimiento del método por parte del profesional que realiza la endoscopia. Más del 70 % de los CE correspondieron a orgánicos, de los cuales la semilla de sandia fue la más frecuente. Otro hallazgo

llamativo fue el abrojo presente en 6 pacientes, todos ellos de localización glótica, por las características del mismo con múltiples espinas, que permite la adherencia a las cuerdas vocales.

White et al, en un estudio comparativo durante 50 años en Carolina del Norte, encontraron resultados similares en cuanto a la naturaleza orgánica de los CE con porcentajes entre 69 % a 89 %. La localización correspondió en el 40 % al bronquio fuente derecho, esto por la disposición anatómica del mismo, más vertical. Van Loij, hace una reflexión interesante a la observación de series en las que el mayor porcentaje de CE, se encontraban alojados en el Bronquio Izquierdo, particularmente en menores de 3 años, en los que los padres los colocan sobre el antebrazo izquierdo, boca abajo y palmotean en la espalda, llevando el CE al lado izquierdo. *Ver figura 3.*

La evolución post operatoria fue favorable en todos los pacientes, presentado complicaciones en 7 casos (morbilidad de 13%), 1 por el procedimiento en sí, que fue la rotura de la pinza de extracción debiéndose derivar al paciente a otro centro, y las restantes secundarias al propio CE. No se registró óbito en nuestra serie. En la serie de Kaur et al, se presentaron morbilidad y mortalidad de 10 % y 2 % respectivamente.

El alta hospitalaria vario de 1 a 6 días posterior al procedimiento, con una media de 2,4 días, lo que significa estadía hospitalaria baja para una patología de alta morbi-mortalidad.

En relación a los datos de población afectada, sexo, tipo de cuerpo extraño mas frecuente, coinciden con los datos del Dr. Luis S. Codas en el Hospital de Primeros Auxilios(15).

CONCLUSIÓN

1. La Población mas frecuentemente afectada se encontró entre la población de lactantes mayores, entre 1 y 2 años.
2. El tipo más frecuente de cuerpo extraño encontrado fue el orgánico, mas específicamente la semilla de sandia y la localización más frecuente de los cuerpos extraños fue en bronquio fuente derecho.
3. Las circunstancias que llevaron al accidente fueron por orden de frecuencia, alimentación, juegos y menos frecuentemente de forma "accidental".
4. En pocos pacientes se realizaron maniobras previas por parte de los padres, y fueron palmoteo, zarandeo, respiración boca a boca, exploración digital y laringoscopia directa. Todas infructuosas.
5. El tipo de procedimiento mas frecuentemente realizado para la extracción de cuerpos extraños fue la broncoscopia rígida. La evolución en todos los casos fue favorable, no constatándose ningún óbito ni secuelas.

BIBLIOGRAFÍA

- 1) Van Looij MAJ, Rood PPM, Hoeve LJ. Aspirated Foreign Bodies in Children: why are they more commonly found on the left?. *Clinic Otolaryngology*. 2003;28:364-367.
- 2) Farrell P. Rigid Bronchoscopy for foreign body removal: anaesthesia and ventilation. *Pediatric Anesthesia*. 2004;14:84-89.
- 3) Botto H, Zanetta A, Nieto M, Rodríguez H, Tiscornia C. Cuerpos Extraños en las vias Aerea y Digestiva. *Medicina Infantil*. 1997;IV(3):166-171.
- 4) White DR, Zdancki CJ, Drake A. Comparison of Pediatric Airway Foreign Bodies Over Fifty Years. *Southern Medical Journal*. 2004;97(5):434-436.
- 5) Murty PSN, Vijendra SI, Ramakrishna S, Fahim AS, Varghese P. Foreign Bodies in the upper aero-digestive tract. *SQU Journal for Scientific Research:Medical Sciences*. 2002;3(2):117-120.
- 6) Kaur K, Sonkhya N, Bapna AS. Foreign Bodies in the Tracheobronchial tree: A Prospective Study of Fifty Cases. *Indian Journal of Otolaryngology and Head and Neck Surgery*. 2002;54(1):30-34.
- 7) Moreno Botin E, Perez Trullen A. Evolución histórica en el centenario de la broncoscopia: pasado, presente y futuro. *Arch Bronconeumol* 1998;34:300-306.
- 8) Jackson, C. Jackson CL. Diseases of the Air and Food Passages of Foreign Body Origin. Philadelphia. W.B. Saunders Company, 1936.
- 9) Fraga J, Pires A, Komlos M, Takamtu E, Camargo L, Contelli F. Bronchoscopic removal of foreign body from airway through tracheotomy or tracheostomy. *Jornal de Pediatria.(Rio J)* 2003;79(4):369-72.
- 10) Zeitlin J, Myers III Ch. Foreign Body in Trachea. *Ann Otol Rhinol Laringol*. 2000;109(11):1007-1008.
- 11) McGuirt WF, Holmes KD. Tracheobronchial Foreign bodies. *Laryngoscope*. 1988;83:347.
- 12) Ikeda, S. Cuerpos Extraños en el Bronquio, en Atlas Broncofibroscopia Flexible. Ed JIMS. 1976; 219-223
- 13) American Heart Association. Soporte Vital Básico para el proveedor de PALS. Manual para proveedores PALS. 2003; 43-80.
- 14) Respiración UNIDAD VII Trat. de Fisiologia Medica. GYTON Ed 8ª Pag 428.
- 15) Codas LS, Cuerpos Extraños en Vías Aéreas. Epidemiología de los cuerpos extraños en tubo digestivo y vías aéreas.1997. Pg170-173- Ministerio de Salud Publica y Bienestar Social- Hospital de Primeros Auxilios.