

Artículo Original

*Cirugía conservadora en el Carcinoma de la Laringe. Revisión de la literatura y experiencia del Servicio de Otorrinolaringología**

Conservative surgery for laryngeal carcinoma. State of the art and experience of the E.N.T. Service Clinical Hospital

*José V. Quiroz C.***

RESUMEN

Se realiza una revisión histórica, y del estado actual en la literatura sobre el tratamiento conservador en el cáncer de la laringe. Se presenta un análisis retrospectivo de 15 pacientes con tumores T1 y T2 de glotis y supraglotis, tratados entre 1993 y el 2003, tanto por técnicas microquirúrgicas convencionales como por Radioterapia.

Los resultados obtenidos en nuestros pacientes revelan que solo 16%, (15 de 97), son carcinomas tempranos, y 33 % son de origen glótico. De los 5 casos de localización glótica, operados con técnica microcirugía fría, excepto 1, todos recidivaron; debiendo ser tratados con cirugía abierta complementaria, 2 con laringectomía total, y 2 con laringectomía parcial vertical, 1 caso recayó y fue a laringectomía total, el otro hasta la fecha está controlado sin actividad tumoral. Los 10 pacientes con carcinoma T1 y T2 supraglóticos correspondieron a un 66%. Todos fueron tratados primariamente con Laringectomía Parcial Horizontal, mas disección radical del cuello, en 7 casos recibieron radioterapia postoperatoria, 3 fallecieron por cáncer, y en dos casos desarrollaron un 2° primario de pulmón, también fallecidos.

Como conclusión los resultados del tratamiento conservador en el cáncer glótico temprano T1 y T2, son los mismos con cirugía, que con radioterapia. Sin embargo con el desarrollo de técnicas de fono microcirugías, utilizando la video estroboscopia y el Co2 Láser, es mejor la calidad de la voz recuperada, que con las convencionales microquirúrgicas. La excepción son los tumores T1b (comisura anterior), y en los supraglóticos T1 y T2 que necesitan el tratamiento simultaneo del tumor primario y los linfonodos donde es más efectiva la cirugía conservadora abierta.

Palabras Claves: Laringe: Cancer temprano, Cirugía conservadora: Fonomicrocirugia, Laringectomia parcial, Microcirugia con Laser

SUMMARY

We made an historical review of the actual state of the art about sparing organ treatment for laryngeal cancer. It is a retrospective analysis of 15 patients with T1 and T2 glottic and supraglottic tumors treated, with microsurgery or radiation therapy, between 1993 and 2003.

In our experience only 16% of the patients were in early stages (15 of 97) and only 3% were from the glottis. All but one of the five cases of glottic tumors treated by microsurgery recurred and needed a complementary open surgery: a total laryngectomy, in two, and partial vertical laryngectomy in the other two. One of the patients treated

*Monografía presentada en la FCM-UNA Año 2004

** Profesor Adjunto de la Cátedra de Otorrinolaringología. Jefe del Departamento de Cirugía de Cabeza y Cuello

with partial laryngectomy further recurred and a complete laryngectomy was needed. Ten patients with T1 T2 supraglottic tumors (60%) were first treated with Horizontal partial laryngectomy and neck dissection. In seven cases postoperative radiation therapy was added. Of these patients 3 died of cancer two developed a secondary primary in the lungs and are also dead.

We conclude that the results of the surgery with organ preservation in early glottic cancer are similar of that obtained by radiation therapy. Nevertheless with the development of the new techniques like fonomicrosurgery with the employment of Videostroboscopy and the CO2 Laser, we can achieve a better voice recovery than with conventional microsurgical treatments. The exceptions are T1b tumors of the anterior commissure and T1 T2 supraglottic lesions that require the simultaneous treatment of the primary tumor and the neck nodes. In these cases open conservatory surgery is more effective

INTRODUCCIÓN

El sitio de origen más frecuente del carcinoma de laringe son las regiones glóticas y supraglóticas. Así se explican los síntomas tempranos que favorecen un diagnóstico precoz y la posibilidad de cirugías conservadoras sin perjuicio de los resultados oncológicos y con buena conservación de la función. Esto ha generado la aparición de diversas técnicas fonomicroquirúrgicas basadas en las alteraciones que las lesiones provocan sobre la onda mucosa con la Videostroboscopia que junto con el microscopio quirúrgico, el CO2 laser y la radiofrecuencia han contribuido a la curación con conservación de la función.

OBJETIVOS

Mostrar la experiencia del Servicio de ORL del Hospital de Clínicas y hacer una revisión actualizada de la literatura sobre el tratamiento conservador del cáncer de laringe.

RESEÑA HISTÓRICA

Con los trabajos de Kleinsasser en la década del sesenta, y la aparición del microscopio quirúrgico en 1958, la microcirugía y la cirugía endoscópica de la laringe llevaron a mejorar el diagnóstico precoz y se desarrollaron las técnicas conservadoras (1)

La forma más antigua de resección intralaringea es la **laringofisura o tirotomía** descrita por Palletan en 1778 para la extracción de un fragmento de carne impactado en la glotis. G. Buck, en 1851 en USA, fue el primero en usar esta técnica para el cáncer. J. Silva Solís Cohen en 1867 relata el primer caso de curación del cáncer laríngeo con cirugía conservadora (2).

Los resultados iniciales no eran buenos por lo cual este procedimiento fue condenado por muchos autores (2, 3). Al final del siglo 19 comenzaron a mejorar los resultados debido a un mejor conocimiento de la biología tumoral y a una mejor selección de pacientes. (3) En 1903 Semon define el concepto de **laringectomía parcial**, un hito que marcó los límites de la cirugía conservadora

La **hemilarigectomía vertical** fue iniciada por Billroth en 1878 y desarrollada por Gluck. Consiste en reseca la mitad de la laringe, incluyendo los cartilagos tiroides, aritenoides y la mitad del cricoides. Se reconstruye con un colgajo de piel y queda un laringostoma a cerrarse en un 2º tiempo(4). Al inicio fueron operados pacientes con tumores fijos a cuerdas vocales o con invasión de subglotis lo que resultó en tratamiento oncológico insuficiente a lo que se agregaban complicaciones como la broncoaspiración. Rechazada por su alta mortalidad fue rescatada por Hautan en 1929 quien utilizó un tutor y cierre del laringostoma(5). Diversos autores fueron introduciendo modificaciones, depuraron la técnica(como la conservación del cricoides) y optimizaron las indicaciones (6, 7,8)

La primera **laringectomía supraglótica** se atribuyó a A. Cooper, al Dr Pratt la primera laringotomía suprahioidea (3). Hata 1913 había alto índice de recaídas hasta que Wilfred reseca con éxito con esta técnica un tumor que incluía glotis, miro aritenoepiglótico y pared lateral de faringe. Colledge y Orton relatan en 1939 29% de curaciones en una serie de 55 pacientes. Esta técnica no fue muy empleada hasta el Prof. JM Alonso de Uruguay fundamentó el valor de la **Laringectomía parcial horizontal**, enseñando su trabajo en América y Europa (1). Sus seguidores complementaron y modificaron esta técnica (9,10,11) El primer reporte en Paraguay fue publicado por nosotros en 1987 en los anales de la Facultad de Ciencias Médicas (12).

En 1972 Storn y Jako utilizan el CO2 Láser, este método da más precisión, mínimo sangrado y evita el edema (13). Vaughan es el primero en utilizarlo en el cáncer supraglótico. En 1980 Steiner usa el laringofibroscopio bivalvulado, instrumento modificado posteriormente por Zeitels aparece el actual Supraglotoscopio (14,15) La firma C.Zeis en 1960 desarrolla el microscopio quirúrgico con un objetivo de 400 mm que permite trabajar en la laringe a una distancia de 20 cm.-

En 1958 el conocimiento histopatológico de las displasias y los estados tempranos del carcinom glótico permite el desarrollo de la microcirugía. Storz, con la dirección de Kleinsasser construye el primer Laringomicroscopio que permite observar y fotografiar alteraciones epiteliales

A pesar de intentos como los de Kilenynskens y Ringoir en 1970 de transplante de laringe cadavérico con microcirugía con buenos resultados funcionales al inicio, pero con rechazo del órgano por suspensión de la medicación inmunosupresora, esta modalidad terapéutica sigue siendo un desafío (16)

BASES ANATOMOFUNCIONALES DE LA CIRUGIA LARINGEA

La laringe, el órgano más saliente del cuello ubicada en la parte inferior y anterior del mismo es de fácil acceso quirúrgico. Los reparos anatómicos son el hioides, la prominencia del tiroides y el cricoides que se ven y se palpan debajo de la piel. El istmo tiroideo se ubica por debajo del cricoides. Por dentro, la laringe se divide en tres segmentos definidos por su histología, anatomía y fisiopatología (Fig.1):

La **glotis** con dos espacios; uno membranoso que es el espacio fonatorio, ocupa los 2/3 anteriores, donde está la inserción de las cuerdas vocales en el cartílago tiroides, zona donde se diseminan la mayoría de los carcinomas de glotis y el espacio respiratorio en el 1/3 posterior intercartilaginosa, raramente asiento de tumores.

La **supraglotis** comprende el ventrículo, las falsas cuerdas, la cara laríngea de la epiglotis y el muro aritenoe-piglótico. Cubierta por la mucosa de la epiglotis donde se producen la mayoría de los cánceres que se disemina fácilmente por delante por un tejido laxo que separa la epiglotis de la membrana tiroidea y el hueso hioides, donde existe una rica red de linfáticos submucosos que se entrecruzan en la línea media (Fig1)

La **subglotis** que abarca desde los 5 mm del borde libre de las cuerdas vocales hasta el borde inferior del cricoides. Tiene una mitad superior móvil y una inferior fija. La primera esta cubierta por la mucosa que cubre al músculo tiroaritenoso y su movilidad es debida a los movimientos de dichos músculos. Adopta durante la fonación la forma de "arco gótico" visualizable por laringografía. Esto está distorsionado cuando un cáncer invade este sector. La mitad inferior fija está a 1 cm de las cuerdas y corresponde a la membrana cricotiroidea

Hay tres espacios importantes: El de Reike, espacio submucoso que cubre el borde libre del ligamento vocal y se continúa sobre la superficie superior (Fig.2); el espacio **preepiglótico de "Boyer"**(4) una bursa pretiroidea limitada arriba por el ligamento hioepiglótico, adelante por la membrana tirohioidea y el cartílago tiroides y atrás por la epiglotis y el ligamento tiroepiglótico. Está lleno de grasa y se continúa lateralmente hacia abajo con los espacios paraglóticos. El cáncer de la superficie laríngea de la epiglotis se disemina rápidamente por este espacio. Finalmente el **espacio paraglótico** tiene al ligamento cuadrangular por arriba y al cono elástico por debajo, está separado del espacio preepiglótico por la mucosa de los ventrículos comunicándose con este por delante. La submucosa de los senos piriformes los separan lateralmente y atrás del espacio subglótico y contiene los músculos laríngeos lo que explica una vez invadido este espacio por el tumor este por cualquier vía se disemina a los otros dos (Fig.3). Cuando un cáncer glótico alcanza la submucosa del ventrículo, la comisura anterior o el espacio subglótico, el espacio paraglótico fácilmente se compromete. El tumor al invadir la musculatura y el cartílago subyacente fija la cuerda vocal lo que da lugar

a disfonía progresiva (T3 de glotis o T3 secundario de supraglotis o de seno piriforme)

Los trabajos de Hajek en 1981 y de Presuman y col, con inyección de isótopos radiactivos en las diferentes partes de la submucosa laríngea establecieron los límites precisos de los compartimientos y sus conexiones y delinearon un mapa isotópico del drenaje linfático.(17) El objetivo que era terapéutico no se consiguió pero si se pudo demostrar que: los compartimientos son **independientes, laterales y herméticos**, que los vasos no cruzan la línea media, que el espacio de Reinke está aislado del resto de la submucosa y que a nivel del ventrículo los tumores se diseminan rápidamente a los espacios paraglóticos aunque no haya evidencias al examen laríngeo, y de allí a las membranas cricotiroidea o tirohioidea y a las vías linfáticas del cuello.

SELECCIÓN DE PACIENTES

La cirugía conservadora de laringe es aquella en la que se extirpa todo el tumor conservando la función y sin traqueotomía permanente para respirar.

En el cáncer glótico se indica en tumores T1a, T2a y T1b.

En los cánceres supraglóticos en todos los tumores T1 y T2

Los principios a tener en cuenta de acuerdo a Trufano (18) son:

1. Certeza de la indemnidad de la articulación crico-tiroidea asegurado con un buen examen endoscópico y una TAC
2. Asegurar un margen quirúrgico mínimo en tejido sano a 2 mm de la lesión
3. Asegurar que el proceso vocal del aritenoides est libre

FISIOPATOLOGÍA DEL CÁNCER LARÍNGEO:

El 75% de las lesiones se inician en la glotis en los 2/3 anteriores de la cuerda. El 25% de las mismas comprometen la comisura anterior y por tanto pueden invadir el cartílago tiroides debido a la delgadez del pericondrio en ese sitio. Esto lleva a la evolución de un T1 a un T4. Esto y la fijeza de la cuerda vocal son elementos de mal pronóstico sobre todo en los tipos infiltrativos y no tanto en los exofíticos o verrucosos

El cáncer glótico temprano raramente da metástasis (5% en T1 y T2, 30 a 40% en T3) Casi el 95% son Ca espinocelulares superficiales fácilmente visualizables, raramente invaden hipofaringe

Casos especiales de Carcinoma glótico

1.- Carcinoma in situ (CIS): Un sexto de los CIS tratados con biopsia-exéresis evoluciona a la invasión. Una opción de tratamiento es la radioterapia pero al contrario que en la Cordectomía, cirugía mayor de cuerda, se ven

recáidas lo que exige un seguimiento endoscópico cada mes o dos durante 5 años

2.- Carcinoma microinvasivo: Aquí el tumor traspasó la membrana basal pero no invaden el músculo vocal. Con grandes riesgos pueden tratarse con incisión más profunda incluyendo algunas fibras musculares, pero pueden dar

metástasis linfáticas a diferencia del CIS.

3.- Carcinoma verrucoso: Lesiones vegetantes irregulares bien delimitadas, no dan metástasis y son relativamente radioresistentes. En lesiones pequeñas se indica la cirugía endoscópica y en las grandes la laringectomía parcial a cielo abierto

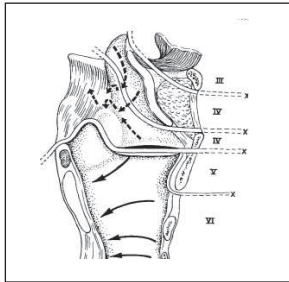


Figura 1

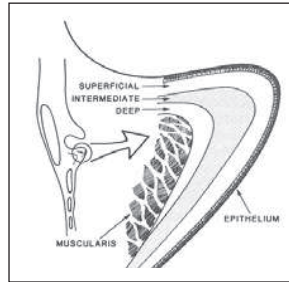


Figura 2

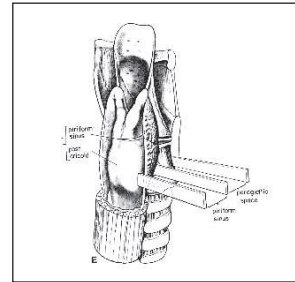


Figura 3

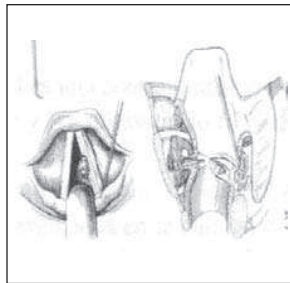


Figura 4

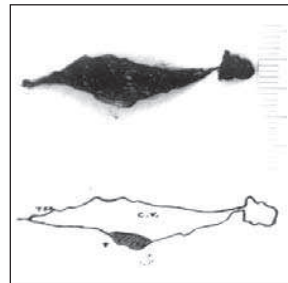


Figura 5

OPCIONES DE TRATAMIENTO CONSERVADOR DEL CÁNCER GLÓTICO

Para el CIS, el T1a, y el T1b, hay esencialmente 3 opciones terapéuticas

1- Cordectomía microendoscópica con CO2 Láser (Figuras 4 y 5)

2- Radioterapia

3- Cirugía conservadora abierta

Con las tres modalidades el índice de curación es de 94% en el T1a, 83% para el T2 y de 71% en T1b, lo que demuestra el mal pronóstico del compromiso de la comisura anterior en este tipo de tratamiento

En USA muchos consideran que los T2 evolucionan mejor con la laringectomía parcial vertical que con RXT. Hay factores, como la velocidad de crecimiento y la sobreexpresión del p53, que pueden predecir el pronóstico del tumor. En los últimos años el reconocimiento del riesgo del tabaquismo y el desarrollo instrumental han hecho posible el diagnóstico precoz y el desarrollo de técnicas microquirúrgicas de las lesiones preneoplásicas y microinvasoras (24). Zeitels y col. demostraron que la mayoría de los enfermos tenían algún tipo de displasia

muchos años antes del cáncer, que con repetidas exeresis van deteriorando la calidad de la voz.

Esto llevo al desarrollo de las técnicas de Fonomicrocirugía que se basan en:

1. Hacer un mapa seriado donde las lesiones preneoplásicas son más frecuentes.
2. La inyección de líquido en el espacio de Reinke
3. Uso del videoestroboscopia y estudio de la onda mucosa, que marcaría la zona mucosa comprometida
4. Resecar solamente la superficie comprometida

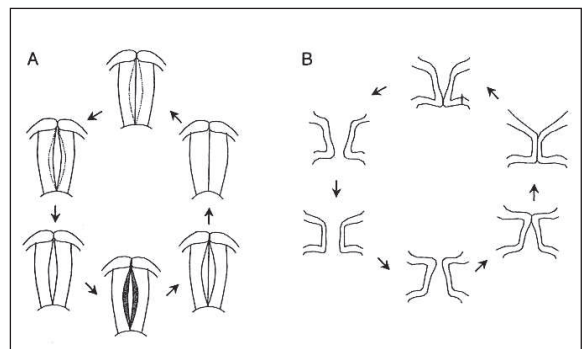


Figura 6

Así se obtiene, además de un porcentaje de curaciones del 90 al 95%, una excelente calidad de voz, mejores resultados que los obtenidos con radioterapia. La microcirugía permite el estudio de los márgenes y la opción de reoperar. La microcirugía no es una buena opción para recaídas luego de RXT, en estos casos es mejor la cirugía abierta (19)

Gallo, más agresivo, recomienda cordectomía completa cuando hay invasión de la comisura anterior, infiltración del pliegue cordal o el tumor es mayor de 7 mm. Toda lesión de tipo CIS o T1 debe llegar a un margen de 2 a 5 mm. de margen sano. Este borde debe ser estudiado por congelación y aumentar la resección si este resulta positivo (20)

Los **criterios de exclusión** deben ser estrictos para la cirugía endoscópica e incluyen:

Debe incluirse en la resección el cartílago tiroideo ya que por la ausencia de pericondrio es rápidamente invadida por el tumor

Para muchos la anomalía del movimiento de una cuerda vocal es una contraindicación

Steiner en su serie de 11 pacientes T2b tratados con CO2 Láser y RT obtuvo solo 67% de supervivencia a 5 años

En USA algunos creen que para las lesiones superficiales son mejores los instrumentos "fríos", mientras que el CO2 Láser es mejor para la disección muscular con mejores resultados en la calidad de voz. En la serie de DAMM, de 29 pacientes, consiguieron un 86% de control local en un primer procedimiento. Tres de cuatro pacientes con recaída fueron tratados con éxito con un procedimiento de Láser adicional, mientras que el 4º caso requirió de 4 microcirugías para su curación (21).

Gallo en su serie de 156 cordectomías con Láser en pacientes con CIS-T1b, obtuvo 100% de control local en los CIS. Seis por ciento de los T1a recayeron y fueron tratadas con RT o laringectomías parciales, mientras que los T1b recayeron en un 9% resuelto con métodos conservadores (20).

LARINGECTOMIA PARCIAL VERTICAL (LPV)

La condición básica más importante para planear una LPV es que el **complejo de unión cricoaritenoides**, no esté comprometido. No basta el signo de cuerda fija, (T3), ya que la cuerda fija por invasión del *espacio paraglótico* es resecable. Esto se consigue saber con la palpación del aritenoides en el momento de la endoscopia. Otros hechos importantes para ese efecto, son el compromiso de la comisura anterior y la apófisis membranosa del aritenoides, debido a la invasión del espacio paraglótico, o sea, el plano muscular intrínseco. Setenta y cinco por ciento de los tumores clasificados como T3 son no aptos para LPV, (22).

Se aceptan en general 5 condiciones que contraindican la LPV:

1. Cuerda vocal fija
2. Invasión de la comisura posterior
3. Invasión bilateral de los aritenoides
4. Tumores translóticos
5. Invasión del cartílago tiroideo

De acuerdo a los **límites, los que permiten realizar la LPV son:**

1. encima de 5mm de la cuerda contra lateral
2. encima de 15 mm de la extensión subglótica, anteriormente
3. encima de 5 mm de la extensión subglótica, posteriormente
4. lesiones extendiéndose por encima de la cuerda falsa, superiormente

Otras condiciones a tener en cuenta para la selección de los pacientes son: la edad, las afecciones cardíacas y la enfermedad obstructiva crónica, que aumentan el riesgo de atelectasias y neumonías post operatorias. Toda función respiratoria por debajo del 60% constituye un alto riesgo, por lo que hay que evaluarlo antes de la cirugía como lo hicieron Chow y col. La tos y expectoración purulenta contraindican la cirugía conservadora

Hay consenso en la literatura que en las lesiones tempranas la RT es el tratamiento de elección, sin embargo en los T1b con compromiso de la comisura anterior los pacientes tratados con LPV presentan mayor supervivencia que los sometidos a RT y que fueron operados luego de recaídas. Los pacientes obesos también presentan más complicaciones y recaídas con la RT (23)

Otros factores a favor de la LPV contra la RT encontrados son.

- 1- Tumor radio resistente(Ca. verrucoso)
- 2- Tumores de origen salival
- 3- Tumores benignos
- 4- Pocas condiciones de aguantar las 6 semanas de RXT
- 5- Jóvenes por la posibilidad de desarrollar sarcomas
- 6- Adenomegalias mayores de 2cm donde se aprovecha los tiempos quirúrgicos y loco regionales

Por otro lado la LPV es considerada una opción válida, en casos seleccionados, de tumores irradiados y recidivados.

El control a 5 años de los operados por LPV es del 89 al 100 %, libre de enfermedad.

El sitio más común de recaída en los tumores de comisura anterior es en la subglotis Para lesiones T2 el índice de recidiva excede el 14 % para lesiones T3 excede los 30%.

La LPV es indicación precisa para T1 sin invasión de comisura anterior, con mucha precaución es válida en T1b y T2 con comisura anterior, y mejor no realizarla en T3.-

Cuando se comparan LPV con RT los resultados son los mismos, excepto en lesiones T2b en las cuales la supervivencia a 5 años libre de enfermedad es de 64-76 % para la RT y de 73 -90% para la LPV. (24).

COMPLICACIONES DEL TRATAMIENTO:

Microcirugía con Láser: Tenemos las tempranas, entre ellas el granuloma de la comisura anterior es la más frecuente, también pueden ocurrir hemorragias, neumotórax, neumonía espirativa, enfisema subcutáneo y abscesos prelaríngeos. Entre las tardías están las sinequias o membranas en la comisura anterior.

Laringectomía Parcial Vertical: Entre las inmediatas están la obstrucción de la traqueotomía, hemorragias, fistulas traqueo cutáneas, infecciones, aspiración y disfonía. Entre las tardías están la aspiración, la condritis, la estenosis laríngea, ronquera severa granuloma y recurrencia tumoral que suele aparecer entre los 6 y 8 meses de la cirugía (25).

Alteraciones de la voz: La conservación de la voz es el factor determinante para la elección de un método conservador. Esta es más exitosa con la fono microcirugía que con la RXT (97% vs., 90%). El rol de la video estroboscopia es importante ya que la presencia de "onda mucosa" es un signo de lesión superficial lo que hace al paciente candidato a una decorticación superficial. Son factores críticos limitantes: la cantidad de mucosa reseca, la restauración del borde recto de la cuerda y la preservación del ligamento vocal (Fig. 4) El uso de instrumental "frío" controlaría mejor estos aspectos (26) Mahieu publica su serie, donde: 12 de 16 pacientes con CIS o CA microinvasivo, presentaron voz normal luego de tratamiento con Láser, queriendo establecer así la similitud de resultados fonatorios con diferentes técnicas.

Con el tratamiento radiante los pacientes mejoran gradualmente su voz en 80% a los 4 meses aunque unos pocos tardan hasta 2 años en recuperar su voz habitual. Lehmán encontró reducción o ausencia bilateral de onda mucosa y cierre irregular de la glotis en los pacientes irradiados. La RT provoca fibrosis y atrofia de la masa del ligamento vocal (26). En suma, la literatura demuestra que si bien la RXT deja una voz muy buena, no es la misma de antes, pero que pasando el tiempo va mejorando gradualmente.

Debido al proceso de granulación primero y de cicatrización después, la voz luego de una cordectomía con láser tiende a ser áspera y soplante. 33% de los pacientes conservan la onda mucosa. Es clave para la calidad de la voz la preservación de la unidad funcional cricoaritenoides con el uso de un colgajo muscular. Hirano demostró que los pacientes recuperan una voz áspera soplante y gruesa, con disminución del tiempo de fonación (27). También disminuye la habilidad de variar la voz. En 80% hay cierre incompleto de la glotis y más del 50% de hiperfunción supraglótica. Los resultados son variables y no hay comparaciones entre LPV y RT.

CANCER SUPRAGLÓTICO

Manejo endoscópico: En esta ubicación la cirugía es

el tratamiento de elección siempre y cuando el paciente no presente contraindicaciones como el compromiso de la glotis, invasión de los cartílagos tiroideos y cricoides y de la base de la lengua hasta 1 cm. De las papilas circunvolutas. Estos tumores presentan metástasis linfáticas frecuentes ya sean clínicas u ocultas y el 19% de los que sobreviven desarrollan un segundo primario en los 5 años.

El carcinoma **supraglótico** tarda años en invadir la glotis y el espacio paraglótico. Sin embargo el cáncer en la **epiglotis** tiene predilección por diseminarse hacia el espacio preepiglótico. Cuando esta invasión ocurre parece estar encapsulado por el pericondrio de la epiglotis y la membrana cuadrangular, como una pseudo cápsula. Estas lesiones tempranas de la epiglotis, si no invaden la base de la lengua, raramente dan metástasis cervicales. (28)

Luego de la descripción del uso del CO2 láser en 1978 por Vaughan, esta modalidad ganó adeptos en Europa. En USA no fue así debido a indicaciones oncológicas y criterios de radicalidad en la exposición de la supraglótis y la dificultad de reseca con láser tumores supraglóticos grandes. La clave del uso del láser es optimizar la exposición que debe ser mayor que en el caso de la región glótica. Progresos se hicieron con el laringoscopia bivalvulado usado por Steiner en 1980, modificado por Zeitels manteniendo la bivalva hasta el actual Supraglóticos. La resección transoral es más exitosa en las lesiones pequeñas. La más resecales son las que quedan perpendiculares a la luz distal del endoscopio lo que permite una resección por acceso tangencial

Ninguno de los 19 pacientes de la serie de Zeitel con tumores T1 y T2 N0, recidivaron en el cuello y todos se recuperaron en 24 horas sin traqueotomía ni sonda naso gástrica (29) En lesiones mayores con N0, la mejor conducta sería la resección biopsia con láser y RT complementaria. En estos casos es importante que la resección sea con márgenes sanos por la tendencia de estos tumores a crear una pseudo cápsula. Zeitel relata 16 pacientes de 23 con T2 y T3 N0 sin recaídas con técnica de láser y RT. Sin embargo en los 7 pacientes con margen comprometido 4 recayeron necesitando de una laringectomía total. Otro recayó en cuello. En general los pacientes que fueron tratados con escisión del primario con láser tienen de un 20 a 35% de resultados mejores que los que reciben RT exclusiva

Las complicaciones secundarias al uso de cirugía con Láser, en la supraglótis, son muy raras. Los **trastornos en la deglución** se compensan rápidamente ya que la resección de la epiglotis no produce problemas, si no se acompaña de lesiones de los nervios laríngeos superiores el paciente tiene problemas deglutorios en el preoperatorio probablemente no sea un buen candidato a microcirugía con Láser y tenga que operarse con una laringectomía parcial abierta o una total. En esos casos permanecerá unos días mas con sonda de alimentación (30)

MATERIAL Y METODOS

De 1993 a 2003 se trataron 97 pacientes portadores de

Carcinoma de la Laringe en la Cátedra de Otorrinolaringología del Hospital de Clínicas Facultad de Medicina de la UNA. Se separaron 4 pacientes con cáncer de glotis tempranos a quienes se les realizó Radioterapia previa (estatifcados y tratados en otros servicios) que sufrieron recidiva y a quienes se les trato con Laringectomía total , por no cumplir las pautas comparativas con los tratados por nosotros.

Quince pacientes presentaron una lesión neoplásica temprana, T1 y T2 y pudieron ser tratados oncológicamente con Cirugía conservadora y/o Radioterapia

complementaria El diagnóstico clínico se confirmó por Fibrolaringoscopia y TAC

Para las cirugías endoscópicas se utilizo el **Microscopio Quirúrgico** usando instrumental “frío” y de Radiofrecuencia ya que carecemos de CO2 Láser De los 15 casos revisados, 5 pacientes fueron tumores tempranos de **glotis, (Cuadro 1)**

Los restantes 10 pacientes eran tumores tempranos de la región Supraglótica (Cuadro 2)

CUADRO 1

<p>5 pacientes</p> <ul style="list-style-type: none"> • Edad: de 33 a 70 años (media 45) • Todos varones, fumadores • DISFONIA (único síntoma) • 2 T1a N0 M0: E.C I • 2 T1b N0 M0: E.C Ib • 1 T2 N1 M0: E.C II <p>*N0: Sin metástasis ganglionar</p>

CUADRO 2

<p>Cáncer Supraglótico</p> <ul style="list-style-type: none"> • 10 pacientes con: T1, T2 incluyendo a lesiones glosopiglóticas, muro arite-noepiglótico, banda ventricular, y ápex de seno piriforme. Cuerda móvil • Todos varones: entre 54 a 74 años. Fumadores 100% , etilistas 85% • Disfagia y otalgia en 95%. • Disfonia y disnea en 2 pacientes • Metástasis ganglionares en (90%) Bilaterales en 2 pacientes (20%) • Cirugía: <i>Laringectomía trasversa supraglótica</i> con pequeñas variaciones de acuerdo con la localización y el tamaño del tumor primario • En los 10 pacientes se realizó disección del cuello • En 7 de estos pacientes se les trató con RXT postoperatoria • En 2 pacientes se desarrolló un 2° primario en pulmón (20 %)

RESULTADOS

En el lapso de 10 años hemos tratado a **97** pacientes con cáncer de la laringe, 15 de ellos (**16 %**) con **Cáncer temprano de la laringe**,

La media de edad en los pacientes con carcinomas glóticos fue de 45 años, menor que los pacientes con cáncer supraglóticos que fue 65 años El predominio masculino fue del 100 % y todos eran fumadores y 85% eran alcohólicos

En los casos con cáncer glótico: el paciente de la cordectomía por Laringofisura (T1a) con un seguimiento de 5 años, no presentó recidiva, otro paciente a quien se le realizó una decorticación era un CA microinvasivo T1a, tuvo que completarse con Laringectomía Parcial Vertical; 2 pacientes que fueron estatifcados como T1b, fueron para LPV; en 1 de ellos con buen resultado; el otro se

tuvo que complementar con Laringectomía Total y está sin recidiva, y el último caso: un T2, fue para LPV con RXT postoperatoria , recidivó y se negó a la laringectomía total y pasó a cuidados paliativos.(Tabla 1)

En los 10 pacientes con cáncer supraglótico, 7 casos se estadificaron como T1 y, 3 casos como T2. A todos ellos les realizó *Laringectomía supraglótica trasversa*, con las pautas técnicas descritas por Alonso y sus variaciones, precedidas por disecciones del cuello ipsilaterales. Noventa por ciento tenían ganglios positivos y en 2 casos fueron positivos bilateralmente (20%) (Tabla 2).

En 7 de los 9 pacientes con ganglios positivos se les realizó RXT complementaria. En un caso no se indicó por cuello negativo, y en los otros 2 no se aplicó por problemas económicos. Tres casos recidivaron y murieron por cáncer en el primer semestre: en 1: N2 y en 2: N3, los 2 no irradiados, y 1 que si irradió. Los 7 restantes sobre-

TABLA 1

Paciente	Tumor	1º cirugía	2º cirugía	Seguimiento
1	T1a	Corpectomía por laringofisura		Asintomático 5 años
2	T1a	Decorticación	L. Parcial Vertical	Asintomático 3 años
3	T1b	L. Frontal anterior	L. Total	Asintomático 2 años
4	T1b	L. Parcial Vertical		Asintomático 2 años
5	T3	L. Parcial Vertical	Recidiva, se niega a cirugía. Se aplica RT	Fallecido por cáncer

TABLA 2

Pac	Edad años	Consulta	Primario	TNM	Cuello +	ICirugía	RT	Evolución	Rec. Función.	Result
AM	69	Otalgia	CEC muro AE	T2N3	SI	LTS y valécula	NO	Recaida, reop LT	NO	MOCA
QBM	74	Disfagia	Adenoca Epiglótis	T1N3	SI	LTS clásica	SI	Sin recaída	SI	VIVO
JBS	67	Disfagia	CEC muro AE	T2N3	SI	LTS clásica	NO	recaída	SI	MOCA
AC	70	Otalgia	CEC pliegue AE	T2N3	SI	LTS Modificada Hipofaringe	SI	Sin recaída	SI	Óbito por sépsis
FH	64	Ganglio cervical	CEC pliegue AE	T1N3	SI	LST modificada y muro	SI	Sin recaída *	NO	VIVO
JM	68	Disfagia	CEC valécula	T1N2	SI	LTS clásica	SI	Sin recaída*	NO	VIVO 2º de pulmón
JT	67	Disfagia	CEC muro AE	T1N2	SI	LTS clásica	SI	Sin recaída*	NO	VIVO 2º de pulmón
JR	54	Disfagia	CEC epiglótis	T2N2	SI bilater.	LTS y valécula	SI	No se recupera de cirugía		Óbito en PO
CL	56	Disfagia	CEC epipliglótis	T2N2	SI bilater.	LTS y valécula	SI	Sin recaída	NO	VIVO
EP	62	Disfagia	CEC pliegue AE	T1N2	NO	LTS solo muro	NO	Sin recaída	SI	VIVO

* Con complicaciones broncopulmonares MOCA: Muerto por cáncer

vivieron. Dos casos que desarrollaron un 2º primario en pulmón, comprobado por histología, falleciendo en el 3º y 4º año del seguimiento.

DISCUSION

En los años 1900 se publican por primera vez intentos de conservar la laringe en el tratamiento del cáncer. Por muchos años los fracasos llevaron a prohibir cualquier técnica de conservar la laringe, hasta los años de posguerra, cuando se comenzaron a desarrollar técnicas de diagnóstico más precoces para el cáncer glótico. Pero, el desarrollo de la Microcirugía endoscópica por la escuela alemana, en el año 1958 fue lo que desarrolló el diagnóstico de lesiones tempranas y su tratamiento micro quirúrgico). Otro elemento de mucha utilidad es la **Estroboscopia**, para el diagnóstico de *las lesiones estructurales mínimas* significativas para suponer la invasión temprana del ligamento cordal con la **desaparición de la onda mucosa** (Fig.6)

Aceptamos la conducta radiante en los casos tempranos del cáncer glótico, pero no en casos que invaden la comisura anterior (T1b) donde la posibilidad de recidiva

es alta, y deberían ser excluidos de esta modalidad. En estos casos la tendencia en la literatura y nuestra conducta es quirúrgica, conservadora con Laringectomía parcial vertical. En nuestro país no existen datos históricos al respecto de Conservación de laringe en cáncer a excepción de un estudio de 5 casos de cáncer supraglótico tratados por laringectomía transversa presentado por nosotros y publicado en Anales de la Facultad de Medicina (12)

Desde 1992, los pocos casos de lesiones tempranas del Cáncer glótico hemos tratado por microcirugía endoscópica con instrumental frío y radio cirugía. No hemos podido incorporar el CO2 Láser hasta ahora a nuestro armamentario quirúrgico.

La cirugía conservadora abierta en estos casos da resultados excelentes con solo 5 % de recidivas locales, pero precisan de traqueotomía temporaria y preeducación (31)

Después de Radioterapia la recidiva del cáncer glótico va desde 10 % para T1 hasta 30 % en los T2b lo que requerirá de una laringectomía total de rescate.

Una de las ventajas de la Microcirugía principalmente con CO2 Láser es la resección y cura de la recurrencia luego de la RT

En la literatura todos los trabajos revisados reportan

100 % de cura en lesiones T1a incluso T3 con el Láser. La serie más prometedora es la de Moreau con 160 pacientes tratados de los cuales ninguno requirió laringectomía total. (31).

La Cirugía conservadora con microscopio también tiene la ventaja de ser mas económica que la Radioterapia, disminuye la morbilidad (se alimenta mas rápido, no tiene dolor y raramente requiere traqueotomía) y deja una buena calidad de voz siempre que la comisura anterior no este comprometida. El compromiso de la comisura anterior predice una gran posibilidad de recidiva tanto con la RT así como con decorticación o cordectomía con microcirugía (32)

El Carcinoma in Situ (CIS) es apropiado candidato para la Microcirugía endoscópica ya que con la RT tiene un alto índice de recidiva local. Es 7 veces mejor el índice de cura con Láser cirugía que con la RT y 12 veces mejor que la decorticación convencional

Si comparamos la cirugía conservadora abierta (LPV) con la radioterapia (RT) gana esta ultima en relación de una mejor voz, menos internación y ausencia de complicaciones quirúrgicas.

Las desventajas serian el prolongado tiempo de tratamiento y la necrosis de cartilago (1%), la estenosis (2%), el edema obstructivo (2%) y malignidad secundaria a radioterapia

Las ventajas de la cirugía abierta es que asegura histopatológicamente la resección total con margen comprobado por congelación, en la supraglotis principalmente la practicidad de la disección profiláctica o curativa del cuello. También el retorno en 4 semanas a su actividad laboral y mejor opción de salvataje por medio de la Laringectomía total

Las desventajas incluyen las complicaciones de la cirugía y una eventual peor calidad de voz.

Staffieri hace un metanálisis comparando la Cirugía conservadora abierta con la RT en cáncer supraglotis encontrando mejor índice de sobrevida libre de enfermedad a los 5 años con la cirugía que con la RT (74 % vs. 64 %)

De acuerdo a DeSanto el mayor problema del Carcinoma Supraglótico son las metástasis cervicales. La cirugía conservadora abierta es mejor que el láser por lo ya dicho, sin embargo, Steiner defiende el uso de los dos métodos. Opera con Láser la primera vez, durante la 2ª microcirugía, aprovecha y hace la disección del cuello. Obviamente es mejor realizar en un solo tiempo ambas cirugías (29)

Los candidatos ideales para la resección con Láser en la región supraglótica son aquellos que presentan una lesión pequeña y superficial y con cuello N0 (que no requiera disección del cuello).

CONCLUSIONES

- En nuestra casuística, solo el 16% de los pacientes con cáncer de laringe fueron candidatos a cirugía conservadora. De los mismos solo 1/3 pudieron ser tratados con técnicas microquirúrgicas, y el 2/3 s con cirugía abierta La Radioterapia usada como complemento mejora los resultados
- Revisada la literatura vemos que los resultados del tratamiento conservador en el cáncer glótico T1 y T2 (*temprano*) son los mismos con Microcirugía convencional que con la RXT.
- La excepción son los tumores T1b (*Comisura Anterior*) donde es mas efectiva la cirugía conservadora abierta
- En relación a la voz, la RXT, deja mejores resultados que la Cordectomía y la calidad de voz después de esta última será mejor con instrumental frío que con Láser.
- El desarrollo de técnicas Fonomicroquirúrgicas que muestran un mapeo de la mucosa cordal y su examen videoestroboscópico estudiando el tipo de onda mucosa ha mejorado espectacularmente el diagnóstico oncológico, su tratamiento adecuado y la calidad de voz en el postoperatorio.-
- En el cáncer T1 y T2 supraglótico, la necesidad del tratamiento radical de los ganglios regionales hacen mas segura y mas practica tratar, al mismo tiempo, el primario con cirugía conservadora abierta.

BIBLIOGRAFIA

1. Barreto PM , The South American contributions to the surgery of the Larynx
2. Cancer. Laryngoscope 1975; 85: 299-308
3. Silver CE. Surgery for Cancer of the Larynx Churchill Livingstone Inc. 1981
4. Muller AH, Fisher HR, Clues to The Life History of Carcinoma in situ of the Larynx. Laryngoscope. 1972; 81:1475 -1486
5. Schwartz AW, Dr. Theodore Billroth and the first Laryngectomy. Ann Plast. Surg. 1978; 1: 513-518.
6. Kirchner M, and al. Operative Surgery J B Lippincott Co. Philadelphia, 1937
7. Clerf LH, Carcinoma of the Larynx An analysis of 250 operative cases Arch.Otolaryngol. 1940;32:484-488.
8. Kemler JI, Bilateral thyrotomy for carcinoma of the Larynx Laryngoscope 1947; 57: 704-708.
9. Myerdsen MC. The Human Larynx. Charles C Thomas Springfield III 1964
- 10.Ogura JH. Supraglottic subtotal Laryngectomy and Radical neck dissection for carcinoma of epiglottis. Laryngoscope 1958; 68: 983-991.
- 11.Bocca E, Pignataro O, and Mosciano O, Supraglotic surgery of the Larynx Ann. Otol. Rhinol. Laryngol.1968; 77:1005-1011.
12. Som ML, Surgical treatment of carcinoma of the

- epiglottis by lateral pharyngotomy *Trans. Am. Acad. Ophthalmol. Otolaryngol.* 1959; 63: 28-31
13. Quiroz JV, Laryngectomy Supraglottica Transversa. *Anales de la Facultad de Ciencias Medicas UNA. Paraguay* 1987; XIX. (1-2): 238-239.
 14. Strong MS, and Jake GJ, Laser Surgery of the Larynx Early clinical experience with continuous CO₂ Laser. *Ann. Otol. Rhinol. Otolaryngol.* 1972; 81:791-79
 15. Vaughan CW. Vocal fold exposure in phonosurgery. *J. Voice* 1993; 7: 189-194
 16. Kleinsasser O, *Micro laringoscopia e Microcirurgia da Laringe. Edit Manole Sao Paulo.* 1977
 17. Kilenynskens P, Ringoir S, Follow up of human Larynx transplantation *Laryngoscope.* 1970; 80: 1244-1250.
 18. Pressman J, Simon MB, Monell C. Anatomical studies related to the dissemination of Cancer of the larynx. *Am Acad Oph. Otolaryngol.* 1960; 64: 626-638
 19. Tufano RP, Organ preservation Surgery for Laryngeal Cancer. *Otolaryngology Clinics of North America* 2002; 35: 1067-1071
 20. Zeitels SM, Shapsshay SM, *Endoscopic Management of Glottic Cancer. SIPAC. First Edition, American Academy of Otolaryngology – Head and Neck Surgery Foundation, Inc.* 2002.
 21. Gallo A, deVincentis M, CO₂ Laser Cordectomy for Early Stage Glottic Carcinoma. Along-term follow up of 156 cases. *Laryngoscope* 2002 ;112 : 370- 374
 22. Damm M, Sittel C, Transoral CO₂ Laser for Surgical Management Glottic Carcinoma in Situ *Laryngoscope.* 2000; 110 : 1215-1221
 23. Bailey BJ, Early Glottic Carcinoma Head and Neck *Otolaryngolog 2nd Edition Lipincott-Raven.*1998; 1703-1724
 23. Bailey BJ, Early Glottic Carcinoma Head and Neck *Otolaryngolog 2nd Edition Lipincott-Raven.*1998; 1703-1724.
 24. Bailey BJ, Vertical Partial Laryngectomy. *Atlas of Head and Neck Surgery – Otolaryngology 2da Edition Lipincott Williams & Williams* 2001:184-187.
 25. Osguthorpe JD, Putney FJ, Open Surgical Management of Early Carcinoma *Otolaryngologic Clinics of North America.*1997; 30 : 87-99.
 26. Simpson CB, Postma G, Speech outcomes After Laryngeal Cancer Management *Otolaryngologyc Clinic of North America* 1997; 30 : 189-205.
 27. Lheman JJ, Bless DM, Brandenburg JH, An objective assessment of voice production after radiation therapy for Stage I Carcinoma of the Glottic. *Otolaryngol. Head and Neck Surg.* 1988; 98 : 121-129.
 28. Hirano M, Hirade I, Kawasaki H, Vocal function following CO₂ Laser surgery for Glottic Carcinoma *Ann Otol Rhinol Laryngol.* 1985; 94: 232-235.
 29. Zeitels SM, Surgery Management of Early Supraglottic cancer. *Otolaryngologic Clinics of North America.* 1997; 30: 59 -78
 30. DeSanto LW. Supraglottic Laryngectomy Head and Neck – *Otolaryngology 2nd Edition Lipincott-Raven* 1998 :1725-1738
 31. Moreau PR, Treatment of Laryngeal Carcinomas by Laser Endoscopic Microsurgery. *Laryngoscope* 2000; 110: 1000 -1006.
 32. Zeitels SM, Shapshay SM, *Endoscopic Management of Glottic Cancer. SIPAC. First Edition. American Academy of Otolaryngology. Head and Neck Surgery Foundation, Inc.* 2002.