

Artículo Original

Evolución de la cavidad radical en pacientes con otitis media crónica colesteatomatosa

Evolution of the canal wall down mastoidectomy in patients with chronically cholesteatomatous otitis media

Dr. Carlos Mena Canata ⁽¹⁾, **Univ. Carlos José Jara Verón** ⁽²⁾, **Univ. Jorge Daniel Romero Bogado** ⁽²⁾, **Dr. Cesar Franco Peña** ⁽³⁾, **Prof. Dr. José Luís Roig Ocampos** ⁽⁴⁾

1. Instructor. Cátedra de Otorrinolaringología – Hospital de Clínicas, FCM (UNA)

2. Estudiantes de Medicina y Cirugía.

3. Jefe de Sala. Cátedra de Otorrinolaringología – Hospital de Clínicas, FCM (UNA)

4. Prof. Titular y Jefe de Cátedra. Cátedra de Otorrinolaringología – Hospital de Clínicas, FCM (UNA)

RESUMEN

En un estudio observacional, descriptivo y retrospectivo de corte transversal de los pacientes atendidos en la Cátedra Otorrinolaringología (sala 9) del Hospital de Clínicas, Asunción, Paraguay, desde el 1° de enero del 2003 hasta el 31 de diciembre del año 2007, fueron intervenidos con mastoidectomía radical luego de un cuadro de otitis media crónica colesteatomatosa un total de 57 personas, distribuidos por año de la siguiente manera: 2003(10); 2004(12); 2005(10); 2006(18); 2007(7). Estos fueron en su mayoría de sexo masculino (67,67%) de entre 0 a 20 años (64,91%), procedentes del departamento central 25 casos de los 57 evaluados, siendo la causa de consulta prevalente la supuración fétida del oído izquierdo (37,50%). En la audiometría realizada a los mismos se encuentra hipoacusia conductiva moderada unilateral del lado izquierdo (51,11%). En la evolución posquirúrgica al primer mes es relevante el hallazgo de tejido de granulación en la cavidad radical (48%); a los seis meses, se constata un oído seco con abundante descamación (81,08%) y transcurrido 12 meses la cavidad radical se encuentra en un 46,87% seca en la evaluación.

SUMMARY

In an observational, descriptive and retrospective study of the cross-section applied to the patients treated at the Chair Otolaryngology (Room 9) of the Clinical Hospital in Asunción from the 1st of January 2003 until the 31st of December 2007. A total of 57 patients were treated performing radical mastoidectomy, after a cadre of chronically cholesteatomatous otitis media, during the years 2003(10); 2004(12); 2005(10); 2006(18); 2007(7) and so on. From this group of patients recorded in the mentioned statistics, most of them were male gender (67.67%) from 0 and 20 years old (64.9%) residents in the Central State of the country. 25 of the 57 cases evaluated reported a prevalent fetid suppuration of the left ear (37,5%).

Most of the audiometric records performed to these patients reveal unilateral moderate conductive hypoacusis of the left side (51.11%). In the postsurgical evolution during the first month, granulation tissue in the radical cavity was mostly found(48%); after six months, the presence of dry ear with abundant peeling (81,08%) and finally, after 12 months, the radical cavity is mostly dry in a 46,87%, showing an important evolution.

INTRODUCCIÓN

La Otitis Media Crónica es el estado mas avanzado en el espectro de las otitis medias y por definición esta asociada a cambios patológicos de condición irreversible en el oído medio. Puede encontrarse en pacientes con otitis media crónica, tejido de granulación; cambios en la cadena osicular; placas de timpanosclerosis; perforación de la membrana timpánica; granulomas de colesterol y colesteatoma ⁽¹⁾.

Los factores predisponentes son: alteraciones de la aireación que llevan a derrames crónicos; defectos del desarrollo (paladar hendido); alteraciones de la movilidad de los músculos de la trompa de Eustaquio (tumores, adenoides hiperplásicas, etc.); alteraciones infecciosas crónicas de adenoides y cavidades paranasales (por que producen ectasia linfática y mantención de gérmenes en la zona); trastornos metabólicos (hipotiroidismo); alteraciones inmunológicas y alérgicas; enfermedades ciliares de la mucosa.

El colesteatoma de oído medio, mejor llamado queratoma, es un acumulo de piel en el oído medio que puede ser congénito o adquirido (primario o secundario) ⁽²⁾.

El colesteatoma congénito, está presente en el oído medio del recién nacido detrás de una membrana timpánica intacta y normal. Este cuadro se asocia al atrapamiento de células epiteliales como restos embrionarios de ectodermo en el hueso temporal durante la formación del oído; el proceso se inicia en la pars flaxida de la membrana timpánica, estando indemne la pars tensa.

El colesteatoma adquirido primario se presenta con invasión de la piel hacia el oído medio, produciendo destrucción de las estructuras por compresión. Esto puede suceder en los lugares de menor resistencia de la membrana timpánica, como en los bolsillos de retracción, donde existe una invaginación de la membrana timpánica hacia la caja timpánica.

En el colesteatoma adquirido secundario, el proceso se inicia de forma secundaria a una perforación de la pars flaxida de la membrana timpánica por invasión de la caja por la proliferación de la capa epidérmica. Generalmente, se ve asociado a perforaciones posteriores o marginales, da un carácter más agresivo a la OMC, más aún si el paciente es un niño ⁽³⁾.

La otitis media crónica colesteatomatosa puede cursar con otorrea fétida, poliposis inflamatoria satélites, formación de granulomas, osteítis destructiva y por ende mayor posibilidad de complicaciones, en este último caso se asocia el dolor. Los gérmenes habitualmente implicados en la otitis media crónica colesteatomatosa forman parte de una flora mixta polimicrobiana y entre ellos predominan los aerobios gramnegativos ⁽⁴⁾.

El diagnóstico de la otitis media crónica colesteatomatosa es clínico. La tomografía axial computarizada preoperatoria de oído es de gran importancia para evaluar la extensión de la destrucción ósea que el colesteatoma ha causado y para definir límites quirúrgicos ⁽⁵⁾.

La mastoidectomía es un procedimiento que se realiza en pacientes en quienes por la gravedad de la enfermedad o sus secuelas se hace necesario hacer una limpieza de la mastoides y de acuerdo con la severidad de la enfermedad puede ser conservando la anatomía del oído (Mastoidectomía Simple) o modificándola teniendo que agrandar el conducto auditivo externo, retirando su pared posterior y haciendo una sola cavidad con la mastoides (mastoidectomía radical), para prevenir la recurrencia de la enfermedad ⁽⁶⁾.

El Tratamiento inicial puede consistir en una cuidadosa limpieza del oído, y algunos medicamentos, como antibióticos y medicación local. Esta terapia propone detener la supuración controlando la infección.

Serán necesarios estudios de la audición y eventualmente del equilibrio para evaluar el grado de pérdida funcional.

El tratamiento definitivo es quirúrgico. La cirugía se realiza en la inmensa mayoría de los casos con anestesia general. Su primer objetivo es eliminar el Colesteatoma y la infección para obtener un oído seco y sano. La preservación o recuperación de la audición es el segundo objetivo de esta cirugía. En ciertos casos la reconstrucción funcional del oído puede ser imposible ⁽⁷⁾.

Después de la cirugía las visitas al consultorio para control son necesarias e importantes, porque el colesteatoma a veces puede reproducirse. En los casos en que se ha realizado una cavidad de mastoidectomía radical, son necesarias curaciones periódicas, para mantenerla limpia y evitar infecciones. En algunos pacientes será conveniente controlar su oído toda la vida ⁽⁸⁾.

OBJETIVO GENERAL

Determinar las características clínico-epidemiológicas de los pacientes con Otitis Media Crónica Colesteatomatosa tratados quirúrgicamente con Mastoidectomía radical en la Cátedra de Clínica Otorrinolaringología (Sala 9) del Hospital de Clínicas en el periodo 2003 – 2007, (Asunción – Paraguay).

OBJETIVOS ESPECÍFICOS

- Definir el motivo de consulta más frecuentemente y menos frecuente encontrado en pacientes con Otitis Media Crónica Colesteatomatosa.
- Determinar las condiciones audiológicas pre operatorias de los pacientes portadores de otitis media crónica colesteatomatosa.
- Exponer los resultados de la evolución de los pacientes con otitis media crónica colesteatomatosa operados por mastoidectomía radical en nuestro servicio, al mes de la cirugía, a los 6 meses y al año de cirugía.
- Exponer las variantes de los resultados post operatorios encontrados en la literatura revisada.

MATERIALES Y MÉTODOS

Se realizó un estudio observacional, descriptivo y retrospectivo de corte transversal. Como población enfocada se consideró a los pacientes atendidos en la Cátedra Otorrinolaringología (sala 9) del Hospital de Clínicas en el periodo 2003-2007. (Asunción – Paraguay), los criterios de inclusión fueron: pacientes con otitis media crónica colesteatomatosa que fueron intervenidos quirúrgicamente por mastoidectomía radical. El periodo fue desde el 1° de enero del 2003 hasta el 30 de diciembre del año 2007. Se tuvieron en cuenta las siguientes variables: sexo, edad, procedencia, motivo de consulta, audiometría, evolución a los 1, 6 y 12 meses. Se tuvieron en cuenta fichas clínicas completas de pacientes de cualquier sexo, edad y procedencia. Sin embargo, el criterio de exclusión fue que las fichas clínicas carezcan de alguna de las variables citadas previamente.

RESULTADOS

Del total de los pacientes con otitis media crónica colesteatomatosa tratados con mastoidectomía radical el 67,67% corresponde al sexo masculino, y el 33,33% son del sexo femenino. (**Fig. 1**).

Los pacientes que fueron operados son en su mayoría del rango etario (0-20 años) con el 64,91% y el menor número de casos se encuentran entre los pacientes mayores a 60 años (3,5%). (**Fig. 2**).

Los pacientes provienen en su mayoría del departamento central (25 casos) de un total de 57 registrados, seguidos de Asunción (8 casos), Alto Paraná (5casos) y Paraguari (5 casos) que son los que demuestran una mayor afluencia. De los departamentos de Paraguari y Alto Paraguay solo se registró 1 caso en cada uno. (Fig. 3).

Los motivos de consulta son los que se muestran a continuación en la tabla siguiente:

De un total de 45 pacientes que fueron sometidos a la audiometría; la hipoacusia de conducción moderada unilateral es la que se registra la mayoría de las veces y en forma bilateral en menor frecuencia. (Fig. 5).

En la evolución de los pacientes en el primer mes, en 50 pacientes evaluados, la cavidad radical se presentó en un alto porcentaje con tejido de granulación y en un menor porcentaje cavidad húmeda. (Fig. 6).

A los 6 meses, en 37 pacientes que asistieron a su control, se encontró una cavidad radical seca, en una buena proporción de los casos y con descamación en un número también significativo. (Fig. 7).

De los 32 pacientes que asistieron a su control a los 1 año se encontró una cavidad radical seca (62,5%) y con secreción (21,87%). (Fig. 8).

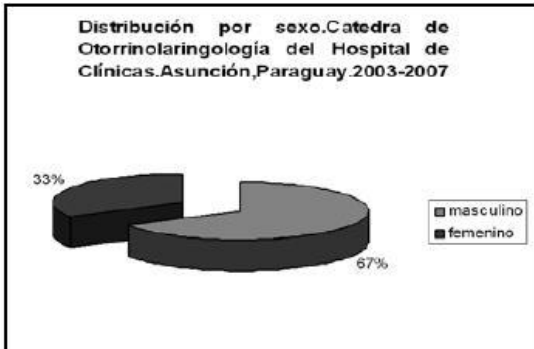


FIG 1

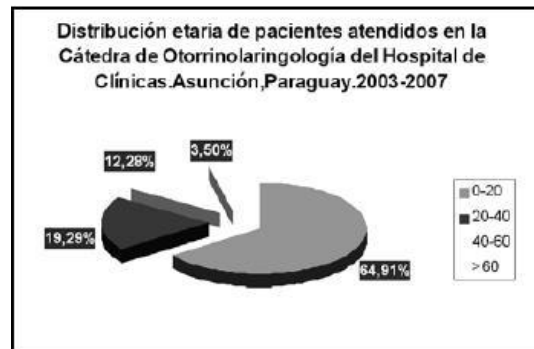


FIG 2

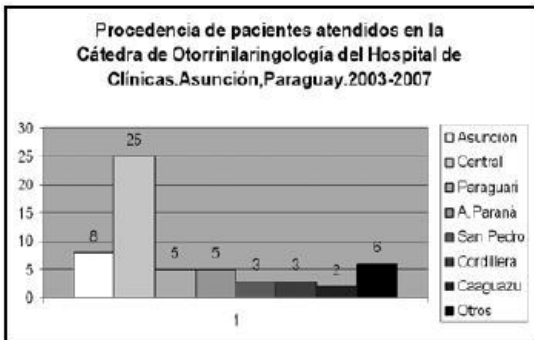


FIG 3

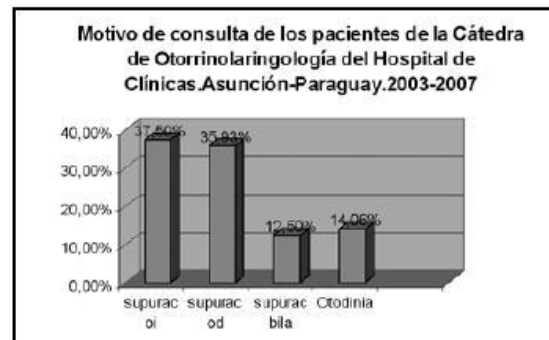


FIG 4

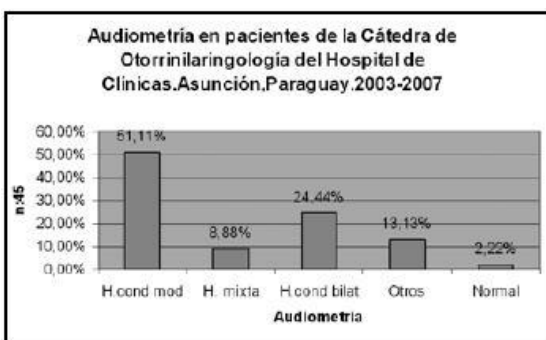


FIG 5

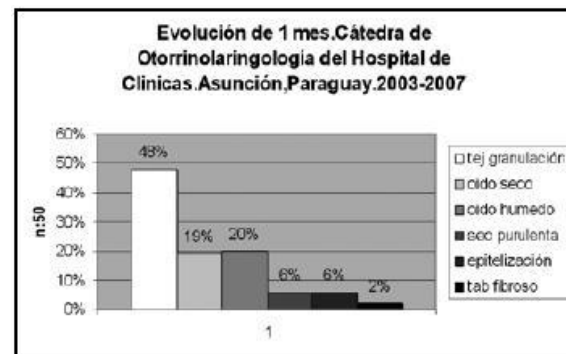


FIG 6

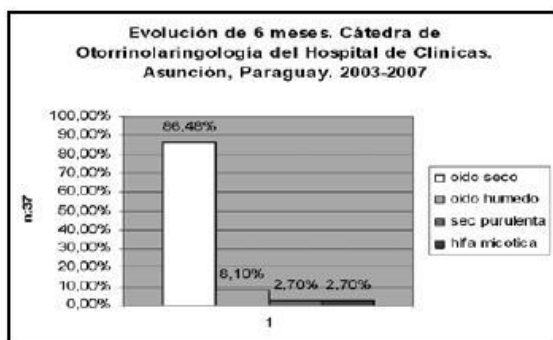

FIG 7

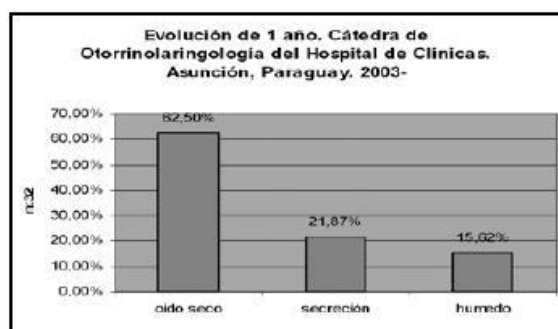

FIG 8

DISCUSIÓN

De entre los 57 pacientes intervenidos con la técnica de mastoidectomía radical atendidos en la Cátedra Otorrinolaringología (sala 9) del Hospital de Clínicas en el periodo 2003-2007. (Asunción – Paraguay la prevalencia por sexo fue mayor en hombres (67,67%), lo que coincide con lo registrado en el Hospital pediátrico docente “William Soler” con un 75% de casos para el género masculino (9). En el Departamento de Otorrinolaringología del Hospital General “Post Moresby” de Papua Nueva Guinea coincide también con esta variable donde la citada intervención quirúrgica prevalece en el sexo masculino (9).

En otros hallazgos en cuanto al grupo etáreo más afectado corresponde 20 a 30 años (edad promedio de 24 años), en contraposición con nuestras observaciones donde la población más afectada fue de 0 a 20 años (10).

El motivo más frecuente de consulta según el departamento de otorrinolaringología del Hospital General “Post Moresby” de Papua Nueva Guinea fue la supuración de oído, lo que coincide cabalmente con nuestra recopilación dando un 65,91% de pacientes que acudieron al servicio por dicho motivo y a los que posteriormente se les practicó la mastoidectomía (10).

La observación de que la mayoría de los pacientes provienen del área central fue lo esperado porque la cátedra de Otorrinolaringología es una de los pocos centros de referencia y de más fácil acceso para la población mencionada.

Los hallazgos observados en la audiometría preoperatorio del lado afecto del oído concuerdan con el diagnóstico postoperatorio.

La evolución postoperatoria de la cavidad radical, en nuestro estudio, observamos una cavidad seca en el 86,4% de los pacientes a los 6 meses post operatorios. Sobre este aspecto encontramos que Fisch y colaboradores (6), obtuvieron un resultado fantástico, con una cavidad seca en 96% de los pacientes, incluso hasta los 10 años de seguimiento. Por otro lado, Mark et col (12), obtenían mejores resultados de la cavidad, con un segundo tiempo quirúrgico sistemático al año, e incluso un tercer tiempo programado.

En el departamento de Otorrinolaringología y Cirugía de Cabeza y Cuello de la Universidad de Virginia se realizó un estudio en niños, en 1998 (13), con esta misma patología, donde trataban de mantener al máximo, o restaurar la funcionalidad auditiva del oído con colesteatoma. En nuestro medio esto resulta bastante difícil, teniendo en cuenta que la mayoría de los pacientes de nuestro estudio acudió a su primera consulta con un estado bastante deteriorado del oído, por la patología y también que son la mayoría del interior del país. Otra desventaja de la reconstrucción de la funcionalidad auditiva, es que el paciente si o si debe acudir periódicamente a sus controles y esto no se da en la mayoría de los casos, recidiando la patología.

Shirazi y colaboradores (14) tuvieron que realizar una revisión de la mastoides luego de la primera cirugía en el 6% de los pacientes operados por técnica abierta y en el 8% de los pacientes sometidos a la técnica cerrada.

En un estudio realizado en el Departamento de Otolaryngology de New York Medical Collegue, en Nueva York, 62 pacientes portadores de otitis media crónica colesteatomatosa, fueron intervenidos quirúrgicamente por una mastoidectomía por técnica abierta, 11 pacientes tuvieron que ser reintervenidos por una recidiva de la patología, lo que equivale a un 18% de incidencia en un periodo de 2,3 años.

CONCLUSIÓN

- El paciente que es atendido en la Cátedra de Otorrinolaringología del hospital de Clínicas de la ciudad de Asunción entre los períodos 2003-2007, que fue intervenido con mastoidectomía radical luego de un cuadro de otitis media crónica colesteatomatosa, es un paciente de sexo masculino de entre 0 a 20 años, procedente del departamento central.
- El motivo de consulta mas frecuente en nuestro estudio fue la supuración fétida de oído, ya sea uni o bilateral; el motivo de consulta menos frecuente resulto ser la otodinea.
- Los pacientes de nuestro estudio presentaron una audición afectada por una hipoacusia conductiva moderada ya sea uni o bilateral
- Evolucionan al primer mes con tejido de granulación en la cavidad radical; a los seis meses, oído seco con abundante descamación y al año se mantiene seca la cavidad radical.
- Los porcentajes de éxito en la primera cirugía, encontrados en la literatura variaron entre un 82% y un 96%.

BIBLIOGRAFÍA

1. Timothy T. K. Jung, MD, PhD, and Jonathan B Hanson, MD. Classification of otitis media and surgical principles. *OTOLARYNGOLOGIC CLINICS OF NORTH AMERICA*. Vol 32, N°3, June 1999 p 369- 383
2. Quintanilha Ribeiro, F.; Barbosa Pereira, C. Otitis Media Colesteatomatosa. *Tratado de Otorino Laringología*. Sociedad Brasileira de Otorrinolaringología. Vol 2; Cap 10 p 93-102; 2003.
3. García Calderón S., Miguel Jefe de Servicio, Hospital Nacional Hipólito Unanue-Lima. Progresión del colesteatoma.-Bases de una metodología funcional a demanda, en el tratamiento quirúrgico. *Revista Peruana de Otorrinolaringología y Cirugía Facial – IV Época* año XXIX N° 1 Junio 2005
4. Quintero JL, Mas M, Morera LM. El consentimiento informado en pacientes pediátricos con indicación de otocirugía por colesteatoma [en línea] *Rev. Habanera Ciencias Méd.* 2007; 6(1). Disponible en: <http://www.ucmh.sld.cu/rhab/articulorev1/julianishtm/Enero 2007>. [Consulta: 9 abril 2007
5. Banerjee A, Flood LM, Yates P, Clifford K. Computed tomography in suppurative ear disease: does it influence management. *J Laryngol Otol.* 2003; 117:454-8
6. Fish, Ugo. *Timpanoplastia, Mastoidectomía y Cirugía del estribo*. Ed. Thieme Medical Publishers, Inc. New York. 1994. Versión en español 1996
7. Babighian G, Domínguez M. Introducción a la cirugía del oído medio. Principios generales. *Acta Otorrinolaringológica Española.*, 44. 5 (327 - 331), 1993.
8. Farrior J: *Surgery for cholesteatoma. Complication in Otolaryngol Head and Neck Surgery*. Vol 1 Philadel BC Decker 1986
9. Quintero Noa, JL; Álvarez Lam, I; Hernández Cordero, MC; Carrillo Valdés, B; Yepe Oliveros, M; Cordero López, G. Manejo clínico quirúrgico de la otitis media crónica colesteatomatosa en el niño. 2007. [http:// bvs.sid.cu/revistas/ped/vol79_04_07/ped01407. htm#cargo#cargo](http://bvs.sid.cu/revistas/ped/vol79_04_07/ped01407.htm#cargo#cargo)
10. Garap JP, Dubey SP. Department of Otolaryngology, Port Moresby General Hospital, Papua New Guinea. Canal-down mastoidectomy: experience in 81 cases. *Otol Neurotol.* 2001 Jul; 22(4):451-6. .
11. R oland PS. Middle ear cholesteatoma. *Medicine J.* [seriada en línea] 2001; 2(7). Disponible en: [http:// www.emedicine.com](http://www.emedicine.com) [consulta: 17 abril 2007].
12. Mark J.; Syms, MD; William M. Luxford, MD. Management of Cholesteatoma: Status of the Canal Wall. *Laryngoscope* 113: March 2003. p443-448.
13. Dodson, E.; Hashisaki, G.; Hobgood, T.; Lambert, P. Intact Canal Wall Mastoidectomy With Tympanoplasty for Cholesteatoma in Children. *Laryngoscope* Vol 108 (7) July 1998pp 977-983.
14. Shirazi, M.; Muzaffar, K.; Leonetti, J.; Marzo, S. Surgical treatment of Pediatric Cholesteatomas. *Laryngoscope* 116: Sept 2006; pp1603-1607.
15. Moss, R.; Lucente, F.; Results in resident cholesteatoma surgery: a review of 85 cases. *Laryngoscope* 97: February 1987; pp212-214.