

Наследственная моторно-сенсорная нейропатия, обусловленная мутацией в гене *NEFL*, в семье из Карачаево-Черкессии

Е.Л. Дадали^{1,2}, А.Х.-М. Макаов³, В.А. Галкина¹, Ф.А. Коновалов⁴,
А.В. Поляков¹, М.В. Булах¹, Р.А. Зинченко^{1,2}

¹ФГБНУ «Медико-генетический научный центр»; Россия, 115478, Москва, ул. Москворечье, 1;

²ГБОУ ВПО «Российский национальный исследовательский медицинский университет им. Н.И. Пирогова» Минздрава России; Россия, 117997, Москва, ул. Островитянова, 1;

³МБЛПУ «Хабезская центральная районная больница»; Россия, Карачаево-Черкесская Республика, 369400, Хабезский район, аул Хабез, ул. Больничная, 6;

⁴ООО «Геномед»; Россия, 115093, Москва, Подольское шоссе, 8, корп. 5

Контакты: Елена Леонидовна Дадали genclinic@yandex.ru

В статье описаны клинико-генетические характеристики наследственной моторно-сенсорной нейропатии (НМСН, болезнь Шарко–Мари–Тута, БШМТ), обусловленной вновь выявленной миссенс-мутацией с.65G>T (p.Pro22His) в гене *NEFL* на хромосоме 8p21.2, у больных из семьи, проживающей в Усть-Джегутинском районе Карачаево-Черкесской Республики, с сегрегацией заболевания в 4 поколениях. Распространенность НМСН в обследованном районе составила 1:4340 человек, в том числе 1:3376 среди карачаевцев. Заболевание манифестировало в возрасте 11–14 лет с появления слабости стоп и формирования ступня походки. Особенности клинических проявлений — отсутствие значимых расстройств чувствительности у большинства обследованных больных и длительная сохранность мышц дистальных отделов рук. Показатели скорости распространения возбуждения по срединному нерву колебались от 30 до 42 м/с, что соответствовало таковым у пациентов с БШМТ типа 2Е, описанным ранее.

Ключевые слова: наследственная моторно-сенсорная нейропатия, болезнь Шарко–Мари–Тута типа 2Е, Карачаево-Черкессия, *NEFL*, миссенс-мутация с.65G>T, экзомное секвенирование

DOI: 10.17650/2222-8721-2016-6-2-47-51

Hereditary motor and sensory neuropathy, caused by mutations in the *NEFL* gene in a family from Karachaevo-Cherkessia

E.L. Dadali^{1,2}, A.Kh.-M. Makaov³, V.A. Galkina¹, F.A. Kononov⁴, A.V. Polyakov¹, M.V. Bulakh¹, R.A. Zinchenko^{1,2}

¹Research Center of Medical Genetics; 1 Moskvorech'e St., Moscow, 115478, Russia;

²N.I. Pirogov Russian National Research Medical University, Ministry of Health of Russia;

1 Ostrovityanova St., Moscow, 117997, Russia;

³Khabez Central District Hospital; 6 Bol'nichnaya St., Khabez Aul, Khabez District, Karachai-Cherkess Republic, 369400, Russia;

⁴ООО "Genomed"; Build. 5, 8 Podol'skoye Shosse, Moscow, 115093, Russia

The clinical and genetic features of hereditary motor and sensory neuropathy (HMSN; Charcot–Marie–Tooth disease, CMT) caused by newly identified missense mutation s.65G>T (p.Pro22His) in *NEFL* gene located on the chromosome 8p21.2 are described. The disease was diagnosed in a large family from Ust-Dzhegutinsky district of the Karachay-Cherkess Republic with the segregation of the disease in four generations. The prevalence of the HMSN in that district was found to be 1:4340 persons, including 1:3376 among Karachays. The clinical picture of the disease was characterized by onset at the age of 11–14 years, weakness in foot muscles and steppage gait. The specific features in the majority of patients were the absence of major sensory disturbances, as well as long-term preserved distal arm muscles. Nerve conduction velocity in the median nerve varied from 30 to 42 m/s, which corresponds to values in patients with CMT2E, previously described.

Key words: hereditary motor and sensory neuropathy, Charcot–Marie–Tooth disease type 2E, Karachay-Cherkessia, *NEFL*, missense mutation с.65G>T, exome sequencing

Введение

Наследственные моторно-сенсорные нейропатии (НМСН, болезнь Шарко–Мари–Тута) — группа генетически гетерогенных заболеваний, характеризующихся поражением миелиновых оболочек и осевых цилиндров периферических нервов. Клинические

проявления заболевания характеризуются симптомами вялого пареза мышц, преимущественно дистальных отделов конечностей, по полиневритическому типу и координаторными расстройствами [1–3]. В зависимости от скорости распространения возбуждения (СРВ) по срединному нерву принято выделять 2 основ-

ных типа НМСН: демиелинизирующий (СРВ < 38 м/с) и аксональный (СРВ в пределах контрольных значений) [4–7]. Кроме того, описаны семьи, в которых отмечена диссоциация показателей СРВ по срединному нерву от 25 до 45 м/с, что дало основание выделять промежуточный вариант НМСН. Симптомы НМСН возникают при мутациях более чем в 60 генах, белковые продукты которых формируют структуру миелиновой оболочки или осевых цилиндров, участвуют в синтезе РНК, процессах транскрипции, мембранном транспорте и митохондриальном хондриоме [8].

Помимо выраженной генетической гетерогенности показано существование значимого клинического полиморфизма, как межсемейного, так и внутрисемейного, а также различных генетических вариантов НМСН, что осложняет их диагностику. Это обуславливает актуальность изучения особенностей клинических проявлений редких вариантов НМСН у пораженных членов семей с сегрегацией заболевания в нескольких поколениях. Изучение распространенности отдельных генетических вариантов этой группы заболеваний в различных популяциях способствует оптимизации диагностики и медико-генетического консультирования семей, отягощенных НМСН. Обнаружение преобладания того или иного варианта в отдельных регионах или этнических группах приведет к снижению временных и экономических затрат на проведение молекулярно-генетической диагностики и профилактики возникновения повторных случаев заболевания в отягощенных семьях.

Цель исследования – анализ распространенности и клинико-генетических характеристик НМСН в Усть-Джегутинском районе Карачаево-Черкесской Республики.

Материалы и методы

Было проведено медико-генетическое обследование населения Усть-Джегутинского района Карачаево-Черкесской Республики численностью 43 396 человек.

Анализ ДНК выполняли в клинике Геномед на секвенаторе нового поколения Illumina NextSeq 500 методом парно-концевого чтения (2×151 пар оснований) со средним покрытием не менее 70–100x. Обработку данных секвенирования осуществляли с помощью автоматизированного алгоритма, который включал выравнивание прочтений на референсную последовательность генома человека (hg19), постпроцессинг выравнивания, выявление и фильтрацию вариантов по качеству, аннотацию этих вариантов по всем известным транскриптам каждого гена из базы RefSeq с применением ряда методов предсказания патогенности замен (SIFT, PolyPhen²-HDI, PolyPhen²-HVAR, MutationTaster, LRT), а также методов расчета эволюционной консервативности позиций (PhyloP, PhastCons). Для оценки популяционных частот выявленных вариантов использовали выборки проектов «1000 ге-

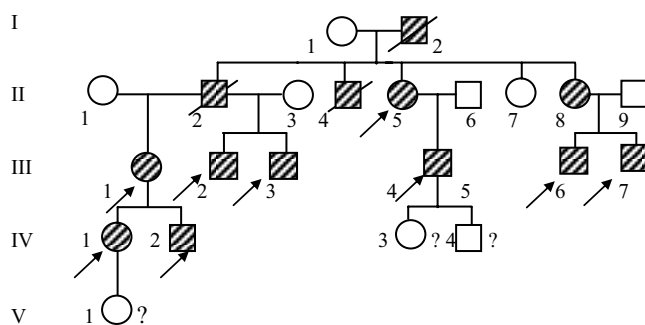


Рис. 1. Родословная семьи с наследственной моторно-сенсорной нейропатией (заштрихованные фигуры – больные члены семьи, незаштрихованные – здоровые, перечеркнутые – умершие; стрелками указаны больные, осмотренные авторами статьи, римские цифры – поколение)

номов», ESP6500 и Exome Aggregation Consortium, а для оценки клинической релевантности этих вариантов – базы данных OMIM, специализированные базы данных по отдельным заболеваниям (при наличии), а также данные литературы.

Все пациенты подписывали информированное согласие.

Результаты

В результате проведенного обследования населения были выявлены 9 пациентов из большой семьи с сегрегацией заболевания в 3 поколениях с клиническими проявлениями НМСН (рис. 1). Распространенность НМСН в Усть-Джегутинском районе Карачаево-Черкесской Республики составила 1:4340 человек, в том числе 1:3376 среди карачаевцев.

Заболевание обычно манифестировало в возрасте 11–14 лет с появления слабости и быстрой утомляемости стоп, трудностей при беге, ступажной походки. В течение первых 2 лет с момента дебюта заболевания возникала деформация стоп по типу «полых».

Мы провели клиническое обследование 9 больных в возрасте 16–52 лет, которое позволило проследить динамику возникновения клинических симптомов по мере прогрессирования НМСН. У всех пациентов была отмечена деформация стоп по типу «полых» (рис. 2), гипотрофия мышц нижней трети голени и нерезко выраженная гипотрофия межкостных мышц кистей. Деформацию кистей рук по типу «когтистой лапы» наблюдали только у 1 больной в возрасте 52 лет

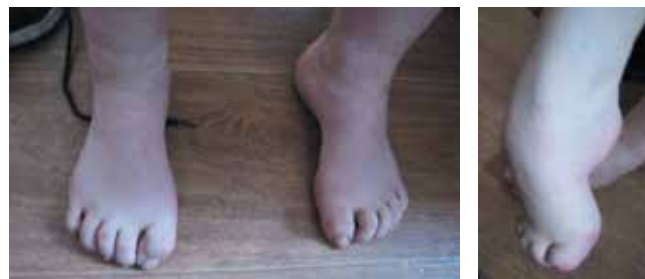

Рис. 2. Деформации стоп по типу «полых» у пациентов



Рис. 3. Деформация кистей по типу «когтистой лапы»

с продолжительностью заболевания 40 лет (рис. 3). Ряд других авторов также отмечали длительный период сохранности дистальных отделов мышц верхних конечностей у пациентов с НМСН типа 2Е [9]. Особенность клинических проявлений у больных обследованной нами семьи — отсутствие значимых расстройств чувствительности в дистальных отделах конечностей. Снижение поверхностной и глубокой чувствительности отмечено только у 1 пациентки с грубой деформацией кистей и стоп. У остальных больных в возрасте 16–42 лет наблюдали лишь нечеткую поверхностную гиперестезию в кистях и стопах, при этом сухожильные рефлексы с ног не вызывались, а с рук были не изменены. У всех пациентов была нерезко выраженная сенситивно-мозжечковая атаксия в виде неустойчивости в позе Ромберга, интенционного тремора пальцев кистей, дисметрии и адиадохокинеза. Ни у одного больного не выявлены симптомы поражения центральной нервной системы и черепно-мозговых нервов.

Таким образом, на основании генеалогического анализа и клинического осмотра пораженных членов семьи диагностирована НМСН с аутосомно-доминантным типом наследования. По данным электромиографического исследования у 3 больных в возрасте 18, 20 и 37 лет было подтверждено наличие поражения периферических нервов верхних и нижних конечностей, однако показатели СРВ колебались от 30 до 42 м/с. У пациента 18 лет с нерезко выраженными проявлениями полинейропатии амплитуда вызванных ответов была значительно снижена при исследовании срединных и большеберцовых нервов на всем протяжении, М-ответ с дистальной точки стимуляции малоберцовых нервов не зарегистрирован. Амплитуда М-ответа с короткой мышцы, отводящей большой палец кисти руки, составляла 2,7–3,1 мВ, форма ответа искажена. В силу методических трудностей достоверно оценить амплитуду М-ответа с малоберцовых нервов и дистальных участков большеберцовых нервов

не удалось. Дистальная латентность срединных нервов значительно увеличена, что свидетельствует в пользу демиелинизирующего процесса.

Для определения генетического варианта НМСН у 1 больной было проведено секвенирование экзона, в результате которого выявлена ранее не описанная гетерозиготная мутация в экзоне 1 гена *NEFL* (с.65G>T) (NM_006158.4), приводящая к замене аминокислоты пролина на гистидин в 22-й позиции белка (р. Pro22His). Эта нуклеотидная замена ранее не была зарегистрирована в литературе и базах данных по мутациям (HGMD, IPNMD), а также в контрольных выборках «1000 геномов», ESP6500 и Exome Aggregation Consortium. Такую аминокислотную позицию алгоритмы оценки эволюционной консервативности PhastCons и PhyloP расценивают как консервативную (пролин в данной позиции выявлен у всех исследованных млекопитающих), а алгоритмы предсказания патогенности — как вероятно патогенную со значениями PolyPhen²-HDI: 0,999, PolyPhen²-HVAR: 0,969. По совокупности сведений мутация расценена как вероятно патогенная. Далее был выполнен поиск этой замены у 7 членов семьи больной с помощью метода прямого автоматического секвенирования, в результате чего замена с.65C>A (р. Pro22His) определена у всех пораженных членов семьи в гетерозиготном состоянии. Таким образом, проведенные исследования позволили сделать заключение о том, что выявленная нами нуклеотидная замена является мутацией, ответственной за возникновение НМСН в обследованной семье.

Первое описание НМСН, обусловленной мутацией в гене *NEFL*, локализованном на хромосоме 8p21.2, было сделано I.V. Mersiyanova и соавт. в 2000 г. на основании анализа семьи из Мордовии с сегрегацией заболевания в 6 поколениях. Авторы впервые идентифицировали мутацию с.998A>C в первом экзоне гена, приводящую к замене аминокислоты глицина на пролин в 333-м положении полипептидной цепи, и установили, что продуктом гена является белок, формирующий легкую цепь нейрофиламентов аксонов периферических нервов, которой принадлежит ведущая роль в олигомеризации и сборке этих основных элементов цитоскелета [10].

Поскольку СРВ по срединному нерву у пораженных членов семьи превышала значение 38 м/с, выбранное в качестве порогового для разграничения демиелинизирующего и аксонального типов НМСН, в соответствии с существующей генетической систематикой этот вариант НМСН был обозначен как 2Е, что указывало на то, что он является аксональным и наследуется аутосомно-доминантно. В последующие несколько лет мутации в гене *NEFL* у больных с аксональным типом были описаны рядом авторов. Так, D.M. Georgiou и соавт. в 2002 г., а затем G.M. Fabrizi и соавт. в 2004 г. обнаружили 2 семьи с НМСН типа 2Е,

обусловленной мутациями в том же кодоне гена как у пораженных членом наблюдаемой нами семьи, но в результате мутации в полипептидной цепи происходила замена аминокислоты пролина не на гистидин, а на серин [11, 12].

Однако клинический полиморфизм заболеваний, обусловленный мутациями в гене *NEFL*, оказался существенно шире. Так, А. Jordanova и соавт. в 2003 г. описали 3 семьи с аутосомно-доминантным наследованием НМЧН, вызванной мутациями с.1581_1583delGAG (р. Glu528del) и с.23C>G (р. Pro8Arg) в гене *NEFL*, особенностями которой были ранняя манифестация заболевания (от 1 года до 13 лет) и снижение СРВ по периферическим нервам, что дало основание для выделения нового аллельного варианта демиелинизирующей НМЧН, обозначенного как тип 1F [13]. Больных с тяжелой демиелинизирующей НМЧН, обусловленной гетерозиготными мутациями, а также гомозиготной нонсенс-мутацией Glu210Ter в гене *NEFL* описали А. Abe и соавт. [14].

S.W. C. Yum и соавт. обследовали 1 семью из Палестины с гомозиготной мутацией с.628G>T (Glu210Ter) в гене *NEFL* и манифестацией в возрасте 1,5 года. Авторы показали существование аутосомно-рецессивного типа НМЧН, обусловленного мутациями в гене *NEFL*, и предположили влияние различных эффектов миссенс- и нонсенс-мутаций на функцию белкового продукта гена. По мнению авторов, миссенс-мутации вызывают токсическое действие легкой цепи нейрофиламентов на формирование их структуры, в то время как нонсенс-мутации приводят к прекращению синтеза или функционирования белкового продукта, что обуславливает нарушение олигомеризации в процессе сборки нейрофиламентов [15].

P.V. Agrawal и соавт. представили данные об особенностях клинических проявлений у матери и 3 ее сыновей с нонсенс-мутацией с.1261C>T (Arg421Ter) в гене *NEFL*, у которых заболевание манифестировало клиническими признаками врожденной миопатии. При проведении морфологического анализа у части больных обнаружены типичные немалиновые включения [16].

Заключение

Таким образом, к настоящему времени описаны аутосомно-доминантные и аутосомно-рецессивные аксональные и демиелинизирующие варианты НМЧН, обусловленные мутациями в гене *NEFL*, различающиеся возрастом манифестации и тяжестью клинического течения. Наиболее распространенный вариант этой группы заболеваний наследуется аутосомно-доминантно и обозначается как аксональный. Однако анализ клинико-генетической корреляции, проведенный рядом авторов у больных, в том числе у пораженных членом одной семьи с наличием миссенс-мутаций в гене *NEFL*, выявил различия в показателях СРВ по срединному нерву, что позволило высказать предположение о том, что этот вариант следовало бы отнести к промежуточному. Сходные данные были получены при электромиографическом обследовании больных в наблюдаемой нами семье, у которых СРВ по срединному нерву колебалась от 32 до 45 м/с. По мнению С.Ф. Voerkoel и соавт., такие различия объясняются возможностью вовлечения в патологический процесс миелиновой оболочки при нарушении функции нейрофиламентов аксонов при ряде мутаций в гене *NEFL* [17].

*Работа выполнена при частичном финансировании
Российского фонда фундаментальных исследований
(14-04-00525, 15-04-01859).*

ЛИТЕРАТУРА / REFERENCES

- Harel T., Lupski J.R. Charcot-Marie-Tooth disease and pathways to molecular based therapies. *Clin Genet* 2014;86(5): 422–31. DOI: 10.1111/cge.12393. PMID: 24697164.
- Saporta M.A., Shy M.E. Inherited peripheral neuropathies. *Neurol Clin* 2013;31(2):597–619. DOI: 10.1016/j.ncl.2013.01.009. PMID: 23642725.
- Timmerman V., Strickland A.V., Züchner S. Genetics of Charcot-Marie-Tooth (CMT) disease within the frame of the human genome project success. *Genes (Basel)* 2014;5(1):13–32. DOI: 10.3390/genes5010013. PMID: 24705285.
- Dyck P.J., Lambert E.H. Lower motor and primary sensory neuron disease with peroneal muscular atrophy. *Arch Neurol* 1968;18(6):603–18. PMID: 4297451.
- Dyck P.J., Chance P., Lebo R., Carney J.A. Hereditary motor and sensory neuropathies. In: *Peripheral Neuropathy*. By eds. P.J. Dyck, P.K. Thomas, J.W. Griffin et al. Philadelphia: W.B. Saunders Company, 1993. Pp. 1094–1136.
- Harding A.E., Thomas P.K. The clinical features of hereditary motor and sensory neuropathy types I and II. *Brain* 1980;103(2):259–80. PMID: 7397478.
- Shy M.E., Patzko A. Axonal Charcot-Marie-Tooth disease. *Curr Opin Neurol* 2011;24(5):475–83. DOI: 10.1097/WCO.0b013e32834aa331. PMID: 21892080.
- Rossor A.M., Polke J.M., Houlden H. Clinical implications of genetic advances in Charcot-Marie-Tooth disease. *Nat Rev Neurol* 2013;9(10):562–71. DOI: 10.1038/nrneurol.2013. PMID: 24018473.
- De Jonghe P., Mersiyanova I., Nelis E. et al. Further evidence that neurofilament light chain gene mutations can cause Charcot-Marie-Tooth disease type 2E. *Ann Neurol* 2001;49(2):245–9. PMID: 11220745.
- Mersiyanova I.V., Perepelov A.V., Polyakov A.V. et al. A new variant of Charcot-Marie-Tooth disease type 2 is probably the result of a mutation in the neurofilament-light gene. *Am J Hum Genet* 2000;67(1):37–46. PMID: 10841809.

11. Georgiou D.M., Zidar J., Korosec M. et al. A novel NF-L mutation Pro22Ser is associated with CMT2 in a large Slovenian family. *Neurogenetics* 2002;4(2):93–6. PMID: 12481988.
12. Fabrizi G.M., Cavallaro T., Angiari C. et al. Giant axon and neurofilament accumulation in Charcot–Marie–Tooth disease type 2E. *Neurology* 2004;62(8):1429–31. PMID: 15111691.
13. Jordanova A., De Jonghe P., Boerkoel C.F. et al. Mutations in the neurofilament light chain gene (*NEFL*) cause early onset severe Charcot–Marie–Tooth disease. *Brain* 2003;126(Pt 3):590–7. PMID: 12566280.
14. Abe A., Numakura C., Saito K. et al. Neurofilament light chain polypeptide gene mutations in Charcot-Marie-Tooth disease: nonsense mutation probably causes a recessive phenotype. *J Hum Genet* 2009;54(2):94–7. DOI: 10.1038/jhg.2008.13. PMID: 19158810.
15. Yum S.W., Zhang J., Mo K. et al. A novel recessive NEFL mutation causes a severe, early-onset axonal neuropathy. *Ann Neurol* 2009;66(6):759–70. DOI: 10.1002/ana.21728. PMID: 20039262.
16. Agrawal P.B., Joshi M., Marinakis N.S. et al. Expanding the phenotype associated with the NEFL mutation: neuromuscular disease in a family with overlapping myopathic and neurogenic findings. *JAMA Neurol* 2014;71(11):1413–20. DOI: 10.1001/jamaneurol.2014.1432. PMID: 25264603.
17. Boerkoel C.F., Takashima H., Lupski J.R. The genetic convergence of Charcot–Marie–Tooth disease types 1 and 2 and the role of genetics in sporadic neuropathy. *Curr Neurol Neurosci Rep* 2002;2(1):70–7. PMID: 11898586.