

Клинический случай синдрома Кернса–Сейра: диагностика, тактика лечения

С.В. Власенко¹, Е.Н. Пономаренко², Г.М. Кушнир³, Л.Л. Корсунская³,
Н.В. Ларина³, В.В. Шаланин⁴, Н.И. Усольцева⁵

¹ГБУЗРК «Научно-исследовательский институт детской курортологии, физиотерапии и медицинской реабилитации»;
Россия, 297412 Евпатория, ул. Маяковского, 6;

²ГБУЗ РК «Евпаторийская городская больница»; Россия, 297403 Евпатория, пр. Победы, 22;

³кафедра неврологии, нейрохирургии и неврологии ФПО 1-го медицинского факультета, Медицинская академия
им. С.И. Георгиевского ФГАОУ ВО «Крымский федеральный университет им. В.И. Вернадского»; Россия, 294006 Симферополь,
б-р Ленина, 5/7;

⁴кафедра патологической анатомии с секционным курсом 2-го медицинского факультета, Медицинская академия
им. С.И. Георгиевского ФГАОУ ВО «Крымский федеральный университет им. В.И. Вернадского»; Россия, 294006 Симферополь,
б-р Ленина, 5/7;

⁵лаборатория изучения интегративной деятельности головного мозга и восстановления сна ФГБНУ «Федеральный научно-
клинический центр реаниматологии и реабилитологии»; Россия, 107031 Москва, ул. Петровка, 25, стр. 2

Контакты: Наталья Ивановна Усольцева neurolabfnc@yandex.ru

В статье изложены современные представления об этиологии, патогенезе, клинических особенностях и диагностических критериях одной из форм митохондриальной патологии – синдроме Кернса–Сейра. Представлено наблюдение пациента с неполным вариантом синдрома Кернса–Сейра. Обсуждаются сложности диагностики и круг дифференциально-диагностического поиска, подходы к лечению с применением нейротрофических факторов.

Ключевые слова: митохондриальная энцефаломиопатия, синдром Кернса–Сейра, нейротрофический фактор

Для цитирования: Власенко С.В., Пономаренко Е.Н., Кушнир Г.М. и др. Клинический случай синдрома Кернса–Сейра: диагностика, тактика лечения. *Нервно-мышечные болезни* 2018;8(3):51–7.

DOI: 10.17650/2222-8721-2018-8-3-51-57

Clinical case study of Kearns–Sayre syndrome: diagnosis, methods of treatment

S.V. Vlasenko¹, E.N. Ponomarenko², G.M. Kushnir³, L.L. Korsunskaya³, N.V. Larina³, V.V. Shalanin⁴, N.I. Usulceva⁵

¹Scientific Research Institute of Children's Balneology, Physiotherapy and Medical Rehabilitation;
6 Mayakovskogo St., Evpatoria 297412, Russia;

²Evpatoria Municipal Hospital; 22 Pobedy Prospekt, Evpatoria 297403, Russia;

³Department of Neurology, Neurosurgery and Neurology, Faculty of Professional Education of the 1st Medical Faculty,
S.I. Georgievsky Medical Academy, V.I. Vernadsky Crimean Federal University; 5/7 Lenina Bul'var, Simferopol 294006, Russia;

⁴Department of Patjological Anatomy with a sectional course of the 2nd Medical Faculty, S.I. Georgievsky Medical Academy, V.I. Vernadsky
Crimean Federal University; 5/7 Lenina Bul'var, Simferopol 294006, Russia;

⁵Laboratory for Research on Brain Integrating Activity and Sleep Recovery, Federal Research and Clinical Center of Intensive Care
Medicine and Rehabilitology; Build. 2, 25 Petrovka St., Moscow 107031, Russia

The article outlines the current knowledge of the etiology, pathogenesis, clinical features and diagnostic criteria of one of the forms of mitochondrial encephalomyopathy – the Kearns–Sayre syndrome. The observation of a patient with an incomplete case of the Kearns–Sayre syndrome is presented. The complexity of diagnosis and the range of differential diagnostic search as well as approaches to treatment with the use of neurotrophic factors are widely discussed in the research.

Key words: mitochondrial encephalomyopathy, Kearns–Sayre syndrome, neurotrophic factors

For citation: Vlasenko S.V., Ponomarenko E.N., Kushnir G.M. et al. Clinical case study of Kearn–Sayre syndrome: diagnosis, methods of treatment. *Nervno-myshechnye bolezni = Neuromuscular Diseases* 2018;8(3):51–7.

Введение

В 60-х годах прошлого века были описаны основные наследственные болезни человека, связанные с нарушением функции митохондрий, которые, как правило, ассоциированы с полиорганной симптоматикой и могут дебютировать в разном возрасте [1–4]. Поражение митохондрий приводит к образованию свободных радикалов, повреждению белков и гибели клетки. Наиболее уязвимыми являются нейроны, мышечные волокна скелетной мускулатуры, кардиомиоциты, деятельность которых требует значительных энергетических затрат [5]. Клиническая гетерогенность митохондриальных болезней обусловлена широким патогенетическим спектром и вовлечением в патологический процесс многих систем организма. Алгоритм диагностики сложен, постановка диагноза не всегда возможна при первом обращении пациента, а для определения тактики лечения необходимо подтверждение уровня нарушения дыхательной цепи с использованием современных методов молекулярной диагностики [6–9]. Таким образом, изучение отдельных нозологических форм играет важную роль в развитии общих представлений о группе митохондриальных болезней.

Представляем клиническое наблюдение пациента с синдромом Кернса–Сейра (КСС).

Клинический случай

Пациент И., 25 лет, инвалид 3-й группы, поступил в неврологическое отделение городской больницы с жалобами на опущение век, ограничение движений глазных яблок, двоение при взгляде в стороны, быструю утомляемость, мышечную слабость, преимущественно в руках, непереносимость физических нагрузок (при беге возникает тошнота, затем рвота), головокружение, неустойчивость при ходьбе с открытыми и закрытыми глазами, снижение слуха, а также постепенное снижение массы тела.

Со слов матери, пациент родился от 2-й срочной беременности, раннее физическое и психическое развитие соответствовало возрастным нормам. В детстве перенес ветряную оспу, обструктивный бронхит, отиты, хронический вазомоторный ринит. Наследственный анамнез не отягощен. У ближайших родственников и 2 родных братьев подобных симптомов не отмечалось. У пациента с детства при незначительных физических нагрузках возникали приступы болей в животе, в возрасте 6–7 лет на уроках физкультуры после бега развивались тошнота, рвота. В возрасте 12 лет родители заметили легкое опущение левого века, которое постепенно нарастало, позже появилось двоение при взгляде в стороны; в 14 лет невролог диагностировал глазную форму миастении с положительным эффектом от введения прозерина. На фоне симптоматической терапии калимином отмечено незначительное улучшение в виде уменьшения опущения века и двоения. В возрасте 17–18 лет развилось опущение правого века. Пациент продолжал наблюдаться и полу-

чать калимин, но отметил недостаточную реакцию на препарат, что было расценено как привыкание. Попытка назначения кортикостероидов коротким курсом эффекта не дала. В последующем диагноз миастении был поставлен под сомнение в связи с резистентностью к калимину и отсутствием антител к рецепторам ацетилхолина. Было высказано предположение о наличии структурной миопатии. В целях паллиативной помощи в 18 лет проведена операция по укорочению верхних век с кратковременным эффектом до 2 лет. Проявления болезни продолжали прогрессировать, в 23 года диагностирована двусторонняя нейросенсорная тугоухость. Пациент был направлен в неврологическое отделение для уточнения диагноза.

На момент осмотра состояние удовлетворительное. Индекс массы тела 19 кг/м². Кожные покровы чистые, смуглые. В легких дыхание везикулярное, хрипов нет, частота дыхания 15 в минуту. Тоны сердца звучные, ритмичные, частота сердечных сокращений 80 уд/мин, артериальное давление 110/70 мм рт. ст.

В неврологическом статусе: двусторонний птоз с минимальной асимметрией. Движения левым глазным яблоком практически отсутствуют, правым – сохранены кнаружи, конвергенция отсутствует с обеих сторон. Зрачковые реакции живые, равномерные. Отмечаются гипомимия, гипотрофия височных мышц (рис. 1а). Речь, фонация, глотание не нарушены. Движения мягкого неба не ограничены, рефлексы с мягкого неба, глоточные живые, симметричные. Равномерно снижена сила мышц в конечностях до 4 баллов. Наблюдается гипотрофия аксиальных мышц и конечностей (рис. 1б); мышечный

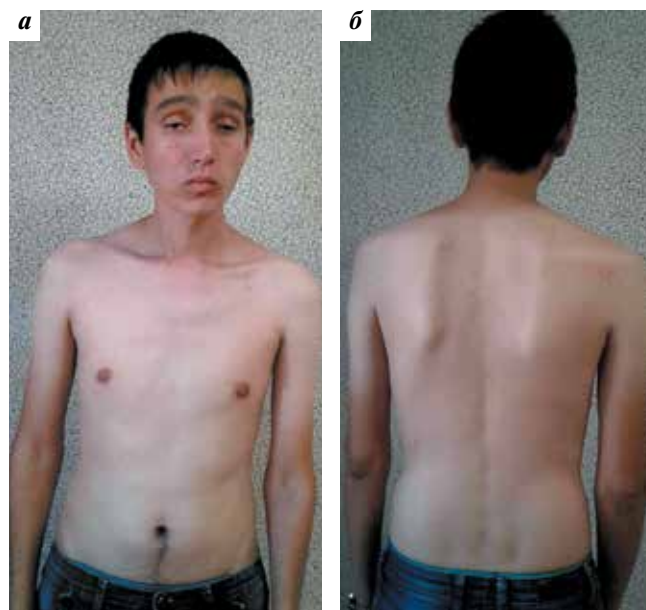

Рис. 1. Пациент И., 25 лет. Отмечаются двусторонний птоз, гипомимия, атрофия височных мышц (а), гипотрофия мышц спины, надплечий (б)

Fig. 1. Patient I., 25 years. Bilateral ptosis, hypomimia, temporal muscle atrophy (a), back, shoulder girdle muscle hypotrophy (b) are observed

Клинический разбор

тонус симметрично снижен; сухожильные рефлексы с конечностей не вызываются; патологических знаков нет; брюшные рефлексы живые, симметричные. Отмечаются постурально-кинетический тремор пальцев рук, атаксия при выполнении коленно-пяточной пробы, умеренная атаксия при ходьбе. Нарушения чувствительности нет. Сознание ясное. Интеллект соответствует возрасту.

Результаты дополнительных исследований. По данным амбулаторной карты пациенту ранее проведен ряд исследований. При компьютерной томографии органов грудной клетки в возрасте 14 лет органической патологии не выявлено, включая отсутствие изменений тимуса. В 18 лет по данным электромиографии игольчатым электродом скелетных мышц не обнаружено отклонений от нормы.

При поступлении в общем и биохимическом анализах крови, мочи, гормонов щитовидной железы отклонений от нормы не выявлено: уровень креатинфосфокиназы 224 Ед/л (норма <190 Ед/л), уровень лактата крови 3,6 ммоль/л (норма 0,5–2,2 ммоль/л), уровень лактатдегидрогеназы 213 Ед/л (норма 125–220 Ед/л). По данным электроэнцефалограммы, эхокардиографии патологии не обнаружено. Результат электрокардиографии: полная блокада правой ножки пучка Гиса, единичные предсердные экстрасистолы. По данным ультразвукового исследования щитовидной железы и околощитовидных желез, гепатобилиарной зоны патологии не выявлено. Магнитно-резонансная томограмма головного мозга

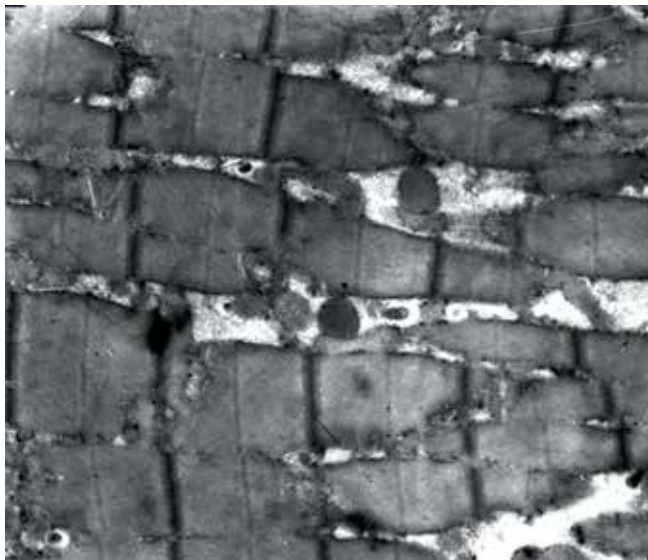


Рис. 2. Электронограмма скелетной мышечной ткани ($\times 10\,000$): отмечаются участки расщепления и атрофии миофиламентов, патологические включения липидов и гликогена, очаговая вакуолизация цистерн саркоплазмы с их локализацией в области Z-дисков с разрывами и частичной дезориентацией

Fig. 2. Electronogram of the skeletal muscle tissue ($\times 10,000$): areas of split and atrophied myofibrils, pathological lipid and glycogen inclusions, focal vacuolization of sarcoplasmic cisterns with their localization at the Z-disks with breaks and partial disorientation are observed

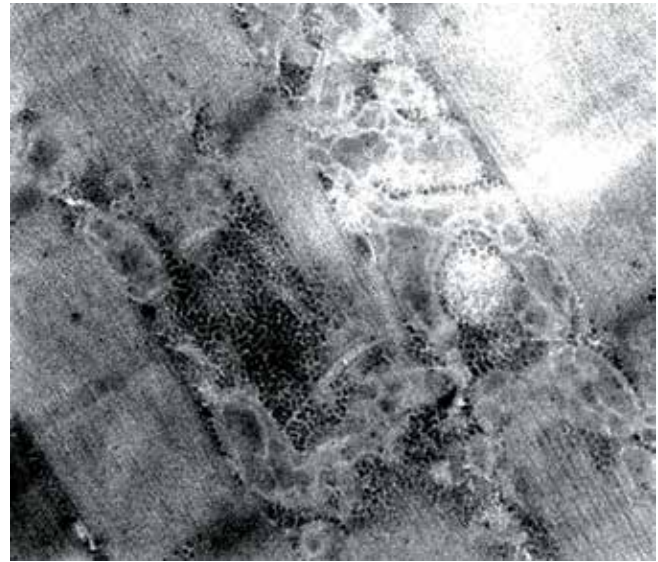


Рис. 3. Электронограмма скелетной мышечной ткани ($\times 40\,000$): отмечаются пролиферация и изменение формы митохондрий, удлиненные, гантелеобразные, крупные митохондрии в субсарколеммарных и других зонах мышечных волокон

Fig. 3. Electronogram of the skeletal muscle tissue ($\times 40,000$): mitochondria proliferation and shape changes; elongated, dumbbell-shaped, large mitochondria in subsarcolemmal and other areas of muscle fibers are observed

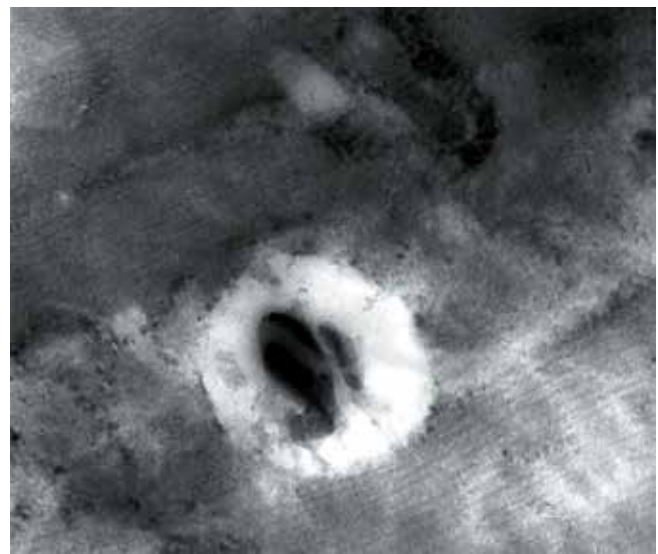


Рис. 4. Электронограмма скелетной мышечной ткани ($\times 60\,000$): отмечаются изменения плотности матрикса митохондрий, деструкция и дезориентация крист со значительной гомогенизацией содержимого, наличием липидных включений умеренной электронной плотности и включений высокой электронной плотности, напоминающих пластинчатый или кристаллообразный материал

Fig. 4. Electronogram of the skeletal muscle tissue ($\times 60,000$): changes in mitochondrial matrix density, destruction and disorientation of the cristae with significant homogenization of their contents, presence of lipid inclusions with moderate electron density and inclusions with high electron density resembling laminar or crystal-like material are observed

без особенностей. Осмотр отоларинголога констатировал двустороннюю смешанную кондуктивную и нейросенсорную тугоухость, осмотр офтальмолога — прогрессиру-

ющую наружную офтальмоплегию обоих глаз, птоз верхнего века с двух сторон, ретинальную дистрофию — абиотрофию (беспигментная форма) обоих глаз.

Результат биопсии икроножной мышцы: при микроскопическом исследовании с окраской гематоксилином и эозином выявлена атрофия отдельных мышечных волокон. При электронной микроскопии обнаружены выраженные изменения в мышечных волокнах (рис. 2–4) со скоплением мелкодисперсного и мелкогранулярного электронноплотного материала (включения липидов, гликогена, элементы поперечно срезанных миофибрилл). Наряду с измененными участками отмечено наличие сохранных правильно сформированных, практически неизмененных мышечных волокон с нормальными митохондриями и саркомерами с упорядоченной структурой.

От проведения молекулярно-генетического исследования пациент отказался.

Обсуждение

СКС относится к наследственным митохондриальным болезням, в основе которых лежит мутация в генах, кодирующих белки дыхательной цепи переноса электронов, транспортную РНК и ряд больших и малых субъединиц, которые образуют рибосомные РНК, приводят к нарушениям производства энергии в митохондриях [9]. Энергетический дефицит прежде всего проявляется в таких органах и тканях, как мозг, сердце и скелетные мышцы, которые больше всего зависят от аэробного метаболизма. Делеция митохондриальной ДНК при СКС вызывает определенный фенотип.

СКС характеризуется обязательным развитием наружной прогрессирующей офтальмоплегии, пигментной ретинопатии и дебютом болезни в возрасте до 20 лет [10, 11]. Также для постановки диагноза должен присутствовать хотя бы один из дополнительных признаков: нарушение проводящей функции сердца, мозжечковая атаксия или повышение уровня протеина в цереброспинальной жидкости [11, 12].

У представленного пациента выявлены двусторонний птоз, наружная офтальмоплегия, развившиеся в первую декаду жизни, а также прогрессирующее течение болезни с постепенным вовлечением других органов и систем (снижение слуха, изменения на электрокардиограмме). Результаты биопсии мышцы с последующим ультраструктурным анализом подтвердили наличие изменения митохондрий. К сожалению, в связи с отказом пациента от молекулярно-генетических методов исследования клинический диагноз не был подтвержден результатами доступного молекулярно-генетического исследования.

При изучении хронологии течения болезни обращает внимание неспецифичность симптомов в детском возрасте. Однако их возникновение после физической нагрузки, вероятно связанное с нарушением баланса между потребностями ткани в энергообеспе-

чении и уровнем анаэробного дыхания, должно было насторожить специалистов. Первые симптомы появились в 6–7 лет, когда в связи с посещением школы увеличилась физическая нагрузка. Возможность возникновения острых эпизодов болезни описана многими авторами и обуславливается увеличением потребности тканей в энергообеспечении (рост ребенка, половое созревание и др.) [9, 13–17].

Дифференциальная диагностика обычно проводится между состояниями, сопровождающимися офтальмоплегией (миастения, эндокринная офтальмопатия, окулофарингеальная мышечная дистрофия). В представленном наблюдении обращает внимание сложность подтверждения или исключения миастении. По данным литературы [1, 9, 17], при митохондриальной миопатии возможны легкие нарушения нервно-мышечной передачи и наличие слабopоложительной реакции на введение неостигмина метилсульфата. Проведенная прозериновая проба оказалась положительной, что позволило на начальном этапе заболевания поставить диагноз миастении, который в последующем был пересмотрен в связи с прогрессированием мышечных проявлений и снижением эффективности антихолинэстеразных препаратов. Аутоиммунное поражение нервно-мышечной передачи также было исключено в связи с отсутствием антител к рецепторам ацетилхолина.

Диагноз миопатии, без уточнения формы, был выставлен только в возрасте 19 лет, практически через 13 лет после первых проявлений болезни. Обращает внимание, что присоединение слабости мышц конечностей, сопутствующих поражений органов зрения и слуха отмечено только в возрасте 23 лет.

Клиническая гетерогенность митохондриальной патологии, выражающаяся в поражении мышечной, сердечно-сосудистой, центральной нервной и эндокринной систем, крайне затрудняет своевременную диагностику этих болезней [11]. Как показывает приведенный нами пример, пациенты долгое время могут обращаться к специалистам разного профиля и получать неадекватную терапию в связи с неверно выставленным диагнозом. Несмотря на то, что СКС, как и другие митохондриальные нервно-мышечные болезни, является нозологией неврологического спектра, впервые его признаки могут быть обнаружены не неврологом, а окулистом или педиатром [1, 14, 17]. Это, а также частый неблагоприятный прогноз со стороны сердечно-сосудистой системы обуславливают обязательную настороженность детских врачей в случаях возникновения у детей неспецифических полиорганных симптомов, особенно после физической нагрузки [1, 4, 9, 14, 17–19].

На сегодняшний день медикаментозной терапии с высоким уровнем доказательности при болезнях с поражением митохондрий не существует [18, 20, 21]. Снижение избыточной продукции свободных радикалов

и повышение выработки аденозинтрифосфата являются основными направлениями фармакотерапевтического воздействия. В лечении могут быть использованы следующие препараты:

- препараты, активизирующие перенос электронов в дыхательной цепи (коэнзим Q10, витамины К1 и К3, препараты янтарной кислоты, цитохром С);
- кофакторы энзимных реакций энергетического обмена (никотинамид, рибофлавин, карнитин, липоевая кислота и тиамин);
- средства, уменьшающие степень лактатацидоза (дихлорацетат, димефосфон);
- антиоксиданты (убихинон, витамины С и Е).

Препараты, ингибирующие энергообмен (барбитураты, хлорамфеникол), должны быть исключены [22].

В последнее время активно проводятся клинические испытания веществ, потенциально перспективных в качестве препаратов для лечения митохондриальных болезней: митохондриотропов – антиоксидантов в соединении с трифенилфосфониевым катионом (TPP): митохинона (MitoQ), MitoVitE, MitoTEMPOL, MitoPBN, SS-пептидов (Szeto-Schillerpeptides); антиоксидантов – тролокса; ресвератрола; препаратов, влияющих на сборку дыхательных комплексов, оптимизирующих обмен кальция, активаторов митохондриального биогенеза [20, 23] и др.

Перспективным является применение препаратов, содержащих факторы роста нервной ткани. Согласно современным представлениям нервная трофика контролирует структурную организацию и биохимические системы клеток для оптимизации их функциональной активности [24, 25].

При экспериментальной децентрализации и дегенерации органов-мишеней показано, что нейротрофическим действием обладает как соматическая, так и вегетативная нервная система. При изучении нервно-мышечного синапса показано, что изменение активности денервированных клеточных мембран обусловлено активностью веществ нейронального происхождения, отличных от медиатора ацетилхолина [24, 25].

Необходимость изучения общих закономерностей и механизмов патологии нейротрофического контроля обусловлена развитием таких областей практической медицины, как нейрореабилитология, физиотерапия и курортология, а также методологии оценки эффективности терапии и реабилитации патологии мышц при разных нервно-мышечных болезнях.

Достаточно новым и патогенетически обоснованным терапевтическим методом является препарат Целлекс, содержащий комплекс нейротрофических факторов. В ряде исследований доказано, что применение препарата Целлекс способствует восстановлению регенеративного потенциала клеток мозга (стимуляции экспрессии нейрональных генов, миграции нейрональных стволовых клеток и нейробластов к оча-

гу поражения) благодаря наличию органоспецифических сигнальных белков – факторов роста, факторов дифференцировки нервных клеток и регуляторных пептидов. Активация препаратом вторичной нейротрофической в виде стимуляции репликации ДНК и деления клеток (нейроны, глия), запуска синаптогенеза, восстановления сигналов аутофагии, улучшения тканевой иммунорегуляции с торможением иммуногенной цитотоксичности макрофагов, регуляции нейромедиации с торможением спилловера нейротрансмиттеров значительно расширяет показания к применению препарата в неврологии [26]. Подобно гормонам, нейротрофические факторы обладают широким спектром биологического действия на многие клетки – стимулируют или ингибируют митогенез, хемотаксис, дифференцировку. Большинство полипептидных факторов роста действует по паракринному или аутокринному типу. Однако отдельные факторы, такие как инсулиноподобный фактор роста (IGF), способны оказывать эндокринное действие [24, 25].

Показаны роль IGF-1 в увеличении мышечной массы и плотности костной ткани, повышение либо снижение его уровня в ответ на физические нагрузки в зависимости от их длительности. Существует предположение, что повышение уровня IGF-1 в крови после физической нагрузки обусловлено в большей степени его выбросом из внутриклеточных депо, связанным с гемодинамическими и метаболическими эффектами физических упражнений. При выполнении эксцентрических упражнений показано увеличение уровня матричной РНК IGF-1 в мышцах, что указывает на возможность модуляции этим фактором регенерационных процессов в мышцах после повреждений. Уровень IGF-1 регулируется гормоном роста, инсулином, другими гормонами, а максимальные его значения регистрируются в период полового созревания. Мотонейроны осуществляют трофический контроль мышечных волокон, определяя их функциональные свойства и тип при исследовании биоптата гистохимическими методами [24, 25].

Направленное таргетное применение нейротрофических факторов с учетом клинико-функциональных нарушений и выявленных структурно-функциональных и нейротрофических изменений состояния периферического нервомышечного аппарата позволит целесообразно использовать медикаментозные и реабилитационные методы при ведении больных данного профиля.

Заключение

Представленное клиническое наблюдение демонстрирует сложность диагностики и дифференцирования митохондриальных болезней. Для постановки диагноза и классификации митохондриальных болезней необходимы тщательный клинический, биохимический анализ, оценка результатов нейрорадиологических

и гистологических исследований, а также обязательное проведение молекулярно-генетического исследования. Командный подход специалистов разных специальностей обеспечивает своевременную раннюю диагностику и выработку адекватной тактики

ведения больного. Разработка новых нутритивных и фармакологических подходов к терапии митохондриальных нарушений может улучшить качество жизни пациента и не допустить развития фатальных осложнений.

ЛИТЕРАТУРА / REFERENCES

1. Вельтищев Е. Ю., Темин П. А. Наследственные болезни нервной системы. М.: Медицина, 1998. С. 346–368. [Vel'tishchev E. Yu., Temin P. A. Hereditary diseases of the nervous system. Moscow: Meditsina, 1998. Pp. 346–368. (In Russ.)].
2. Никитина Л. П., Гомбоева А. Ц., Соловьева Н. В., Кузнецова Н. С. Митохондриальные болезни. Часть 1. Генетический аппарат митохондрий. Забайкальский медицинский вестник 2011;(1):134–9. [Nikitina L. P., Gomboeva A. Ts., Solov'eva N. V., Kuznetsova N. S. Mitochondrial diseases. Part 1. Genetic apparatus of mitochondria. Zabaykal'skiy Meditsinskiy Vestnik = Zabaikalsky Medical Herald 2011;(1):134–9. (In Russ.)].
3. Сухоруков В. С. Очерки митохондриальной патологии. М.: Медпрактика-М, 2011. 288 с. [Sukhorukov V. S. Proceedings on mitochondrial pathology. Moscow: Medpraktika-M, 2011. 288 p. (In Russ.)].
4. DiMauro S. Mitochondrial diseases. Biochim Biophys Acta 2004;1658(1–2): 80–8. DOI: 10.1016/j.bbabi.2004.03.014. PMID: 15282178.
5. Поздняков О. М., Бабакова Л. Л., Гехт Б. М. Митохондриальные цитопатии. Журнал неврологии и психиатрии им. С. С. Корсакова 2007;2(107):64–9. [Pozdnyakov O. M., Babakova L. L., Gekht B. M. Mitochondrial cytopathy. Zhurnal nevrologii i psikiatrii im. S. S. Korsakova = S. S. Korsakov Journal of Neurology and Psychiatry 2007;2(107):64–9. (In Russ.)].
6. Евтушенко С. К., Морозова Т. М., Москаленко М. А. и др. Идентификация мутаций у ребенка с митохондриальной энцефаломиопатией. Международный неврологический журнал 2010;3(33):26–9. [Evtushenko S. K., Morozova T. M., Moskalenko M. A. et al. Identification of mutations in a child with mitochondrial encephalomyopathy. Mezhdunarodnyy nevrologicheskiy zhurnal = International Neurological Journal 2010;3(33):26–9. (In Russ.)].
7. Иллариошкин С. Н. Алгоритм диагностики митохондриальных энцефаломиопатий. Атмосфера. Нервные болезни 2007;(3):23–7. [Illarioshkin S. N. Algorithm how to diagnose mitochondrial encephalomyopathies. Atmosphere. Nervnye bolezni = Nervous Diseases 2007;(3):23–7. (In Russ.)].
8. Иллариошкин С. Н. ДНК-диагностика и медико-генетическое консультирование. М.: МИА, 2004. 207 с. [Illarioshkin S. N. DNA-diagnostics and medical genetic counselling. Moscow: MIA, 2004. 207 p. (In Russ.)].
9. Михайлова С. В., Захарова Е. Ю., Цыганкова П. Г. и др. Клинический полиморфизм митохондриальных энцефаломиопатий, обусловленных мутациями гена полимеразы гамма. Российский вестник перинатологии и педиатрии 2012;4(2):51–61. [Mikhailova S. V., Zakharova E. Yu., Tsygankova P. G. et al. Clinical polymorphism of mitochondrial encephalomyopathies caused by mutations of the gamma polymerase gene. Rossiyskiy vestnik perinatologii i pediatrii = Russian Herald of Perinatology and Pediatrics 2012;4(2):51–61. (In Russ.)].
10. Kearns T. P., Sayre G. P. Retinitis pigmentosa, external ophthalmoplegia, and complete heart block: unusual syndrome with histologic study in one of two cases. AMA Arch Ophthalmol 1958;60(2):280–9. DOI: 10.1001/archophth.1958.00940080296016. PMID: 13558799.
11. Khambatta S., Nguyen D. L., Beckman T. J. et al. Kearns–Sayre syndrome: a case series of 35 adults and children. Int J General Med 2014;7:325–32. DOI: 10.2147/IJGM.S65560. PMID: 25061332.
12. DiMauro S., Hirano M. Mitochondrial DNA Deletion Syndromes. DOI: 10.1007/springerreference_100944. PMID: 20301382. In: GeneReviews® [Internet]. Eds.: Adam M. P., Ardinger H. H., Pagon R. A. et al. Seattle (WA): University of Washington, Seattle, 1993–2018. Available at: <http://www.ncbi.nlm.nih.gov/books/NBK1203/>.
13. Николаева Е. А., Новиков П. В. Проблема диагностики и дифференциальной диагностики митохондриальных заболеваний у детей. Педиатрия. Журнал им. Г. Н. Сперанского 2014;(6):75–83. [Nikolaeva E. A., Novikov P. V. The problem of diagnosis and differential diagnosis of mitochondrial diseases in children. Pediatrics. Zhurnal im. G. N. Speranskogo = Journal named after G. N. Speransky 2014;(6):75–83. (In Russ.)].
14. Яблонская М. И., Николаева Е. А., Шаталов П. А., Харабадзе М. Н. Полиморфизм клинических проявлений прогрессирующей митохондриальной энцефаломиопатии, ассоциированной с мутацией гена POLG1. Российский вестник перинатологии и педиатрии 2016;(3):51–7. [Yablonskaya M. I., Nikolaeva E. A., Shatalov P. A., Kharabadze M. N. Polymorphism of clinical manifestations of progressive mitochondrial encephalomyopathy associated with the mutation of the POLG1 gene. Rossiyskiy vestnik perinatologii i pediatrii = Russian Herald of Perinatology and Pediatrics 2016;(3):51–7. (In Russ.)].
15. Ahmadian A., Ehh M., Hober S. Pyrosequencing: history, biochemistry and future. Clinica Chimica Acta 2006;336(1–2): 83–94. DOI: 10.1016/j.cccn.2005.04.038. PMID: 16165119.
16. Chinnery P. F., DiMauro S., Shanske S. et al. Risk of developing a mitochondrial DNA deletion disorder. Lancet 2004;364(9343):592–96.
17. Martikainen M. H., Chinnery P. F. Mitochondrial disease: mimics and chameleons. Pract Neurol 2015;15(6):424–35. DOI: 10.1136/practneurol-2015-001191. PMID: 26201977.
18. Сухоруков В. С. К разработке рациональных основ энерготропной терапии. Рациональная фармакотерапия 2007;(2):40–7. [Sukhorukov V. S. To the development of rational bases of energy therapy. Ratsional'naya farmakoterapiya = Rational Pharmacotherapy 2007;(2):40–7. (In Russ.)].
19. Miles M. V., Miles L., Tang P. H. et al. Systematic evaluation of muscle coenzyme Q10 content in children with mitochondrial respiratory chain enzyme deficiencies. Mitochondrion 2008;8(2): 70–80. DOI: 10.1016/j.mito.2008.01.003. PMID: 18313367.
20. Finsterer J., Bindu P. S. Therapeutic strategies for mitochondrial disorders. Pediatr Neurol 2015;52(3):302–13.

- DOI: 10.1016/j.pediatrneurol.2014.06.023. PMID: 25701186.
21. Koga Y., Akita Y., Nishioka J. et al. MELAS and L-arginine therapy. *Mitochondrion* 2007;7(1–2):133–9. DOI: 10.1016/j.mito.2006.11.006. PMID: 17276739.
 22. Федеральное руководство по использованию лекарственных средств (формулярная система). Выпуск XVI. М.: Эхо, 2015. [Federal guidelines on the use of medicines (formular system). Issue XVI. Moscow: Ekho, 2015. (In Russ.)].
 23. Rai P.K., Russell O.M., Lightowers R.N., Turnbull D.M. Potential compounds for the treatment of mitochondrial disease. *Br Med Bull* 2015;116:5–18. DOI: 10.1093/bmb/ldv046. PMID: 26590387.
 24. Bamman M.M., Shipp J.R., Jiang J. Mechanical load increases muscle IGF-1 and androgen receptor mRNA concentrations in humans. *Am J Physiol Endocrinol Metab* 2001;280(3):383–90. DOI: 10.1152/ajpendo.2001.280.3.E383. PMID: 11171591.
 25. Bermon S., Ferrari P., Bernard P. et al. Responses of total and free insulin-like growth factor-1 and insulinlike growth factor-1 binding protein-3 after resistance exercise and training in elderly subjects. *Acta Physiol Scand* 1999;165(1):51–6. DOI: 10.1046/j.1365-201x.1999.00471.x. PMID: 10072097.
 26. Пизова Н.В., Соколов М.А., Измайлов И.А. Целлекс в лечении больных с острым нарушением мозгового кровообращения: результаты российского многоцентрового сравнительного открытого клинического исследования. *Журнал неврологии и психиатрии им. С.С. Корсакова* 2014;(5):22–6. [Pizova N.V., Sokolov M.A., Izmailov I.A. Cellex in the treatment of patients with acute impairment of cerebral circulation: the proceedings of the Russian multicentre comparative open clinical examination. *Zhurnal nevrologii i psykiatrii im. S.S. Korsakova = S.S. Korsakov Journal of Neurology and Psychiatry* 2014;(5):22–6. (In Russ.)].

Вклад авторов

С.В. Власенко: разработка дизайна исследования, написание текста рукописи;
 Е.Н. Пономаренко: написание текста рукописи, анализ полученных данных;
 Г.М. Кушнир, Л.Л. Корсунская: анализ полученных данных;
 Н.В. Ларина: обзор публикаций по теме статьи;
 В.В. Шаланин: гистологическое исследование, анализ полученных результатов;
 Н.И. Усольцева: обзор публикаций по теме статьи и участие в разработке дизайна исследования.

Authors' contributions

S.V. Vlasenko: developing the research design, article writing;
 E.N. Ponomarenko: article writing, analysis of the obtained data;
 G.M. Kushnir, L.L. Korsunskaya: analysis of the obtained data;
 N.V. Larina: reviewing of publications of the article's theme;
 V.V. Shalanin: histological examination, analysis of the obtained data;
 N.I. Usolceva: reviewing of publications of the article's theme, participation in the developing the research design.

ORCID авторов/ORCID of authors

С.В. Власенко/S.V. Vlasenko: <http://orcid.org/0000-0002-1417-1164>
 Е.Н. Пономаренко/E.N. Ponomarenko: <http://orcid.org/0000-0003-0106-1625>
 Г.М. Кушнир/G.M. Kushnir: <http://orcid.org/0000-0002-9237-4629>
 Л.Л. Корсунская/L.L. Korsunskaya: <http://orcid.org/0000-0003-0958-130X>
 Н.В. Ларина/N.V. Larina: <http://orcid.org/0000-0002-6996-4823>
 В.В. Шаланин/V.V. Shalanin: <http://orcid.org/0000-0001-5380-2048>

Конфликт интересов. Авторы заявляют об отсутствии конфликта интересов.

Conflict of interest. The authors declare no conflict of interest.

Финансирование. Исследование проведено без спонсорской поддержки.

Financing. The study was performed without external funding.

Информированное согласие. Пациент подписал информированное согласие на публикацию своих данных.

Informed consent. The patient gave written informed consent to the publication of his data.