

## Синдром ригидного человека с дебютом в грудном возрасте

С.А. Мальмберг<sup>1</sup>, Е.Л. Дадали<sup>2</sup>, Д.Б. Жумаханов<sup>3</sup>, А.Х. Джаксыбаева<sup>3</sup>

<sup>1</sup> Кафедра клинической физиологии и функциональной диагностики Института повышения квалификации ФМБА России; Россия 115409, Москва, ул. Москворечье, 20, ФГБУЗ «Центральная детская клиническая больница» ФМБА России;

<sup>2</sup> ФГБНУ «Медико-генетический научный центр»; Россия, 115478, Москва, ул. Москворечье, 1;

<sup>3</sup> Национальный научный центр материнства и детства; Республика Казахстан, Астана, пр. Туран, 32

**Контакты:** Сергей Александрович Мальмберг [sergej.malmberg@gmail.com](mailto:sergej.malmberg@gmail.com)

Представлен случай синдрома ригидного человека с доброкачественным течением у подростка 16 лет. Дебют заболевания отмечен в грудном возрасте в виде задержки темпов формирования моторных функций и уплотнений скелетных мышц. Диагноз сформулирован в соответствии с общепринятыми клиническими и электромиографическими критериями. Обсуждены вопросы дифференциального диагноза и патогенеза, полиморфизма течения заболевания в случаях ранней манифестации симптомов.

**Ключевые слова:** синдром ригидного человека, мышечная ригидность, болезненные мышечные спазмы, ранний дебют, дифференциальный диагноз, аксиальная мускулатура, гиперактивность двигательных единиц, декарбоксилаза глутаминовой кислоты, гамма-аминомасляная кислота, электромиография

DOI: 10.17 650/2222-8721-2015-5-2-38-43

### Stiff-person syndrome with early onset in infancy

S.A. Malmberg<sup>1</sup>, E.L. Dadali<sup>2</sup>, D.B. Jumakchanov<sup>3</sup>, A.Kh. Djaksibaeva<sup>3</sup>

<sup>1</sup> Department of Clinical Physiology and Functional Diagnosis of Institute of Advanced Training at FMBA of Russia; 20, Moskvorechye Str., Moscow, 115409, Russia. Federal State Budget Healthcare Institution "Central Children Clinical Hospital" at FMBA of Russia;

<sup>2</sup> Federal State Budget Research Institution "Research Centre of Medical Genetics"; 1, Moskvorechye Str., Moscow, 115478, Russia;

<sup>3</sup> National Research Center for Maternal and Child Health; 32, pr. Turan, Astana, The Republic of Kazakhstan

The case of stiff-person syndrome with benign course in 16-years old patient is presented. The initial clinical signs of the disease were observed in infancy with retarded development of motor functions and skeleton muscle lumps. The diagnosis was made using generally accepted clinical and electromyographical criteria. Aspects of differential diagnosis, pathogenesis and clinical course polymorphism in early-onset cases of the disease are discussed.

**Key words:** stiff-person syndrome, muscle rigidity, painful muscle spasms, early-onset case, differential diagnosis, axial muscles, motor unit hyperactivity, glutamic acid decarboxylase, GABA, electromyography

Синдром ригидного человека (СРЧ), или stiff-person syndrome, представляет собой достаточно редкое и часто сложно диагностируемое иммунозависимое заболевание центральной нервной системы (ЦНС) с неизвестной этиологией, проявляющееся прогрессирующей мышечной ригидностью и болезненными мышечными спазмами, преимущественно вовлекающими аксиальную мускулатуру и проксимальные группы мышц конечностей. СРЧ впервые описан в 1956 г. американскими неврологами F.P. Moersch и H.W. Woltman, которые наблюдали 14 пациентов с типичной клинической картиной неизвестного ранее заболевания и предложили название болезни – stiff-man syndrome. В современном варианте правильнее называть этот синдром stiff-person syndrome, поскольку явных гендерных различий в заболеваемости СРЧ не прослеживается. Патогенез болезни связывают с выработкой аутоантител против декарбоксилазы глутаминовой кислоты (ДГК), фермента, играющего ключевую роль в синтезе основного

тормозного нейротрансмиттера в ЦНС, – гамма-аминомасляной кислоты (ГАМК). Вследствие развивающегося при этом дефицита ГАМК возникает выраженная гиперактивность двигательных единиц, которая и определяет основные клинические синдромы, возникающие при этом заболевании [1–3]. Распространенность СРЧ в различных популяциях остается неизвестной. Считается, что классический срок дебюта заболевания в типичных случаях относится к 3–5-му десятилетию жизни. По данным S.L. Clardy и соавт., дебют заболевания в детском возрасте отмечается достаточно редко и составляет не более 5 % всех случаев СРЧ, причем средний возраст начала проявления симптомов приходится на 11 лет с возможным диапазоном колебаний от 0 до 14 лет [4]. Описания СРЧ у детей в литературе единичны [5, 6]. По результатам прицельного поиска в PubMed нам удалось встретить единственное описание СРЧ с началом в грудном возрасте [7], поэтому приводим собственное наблюдение.

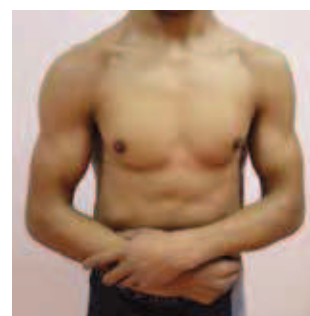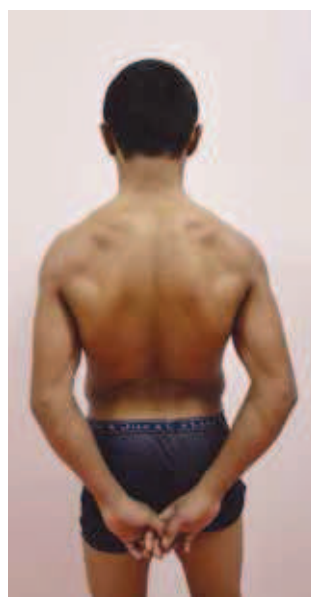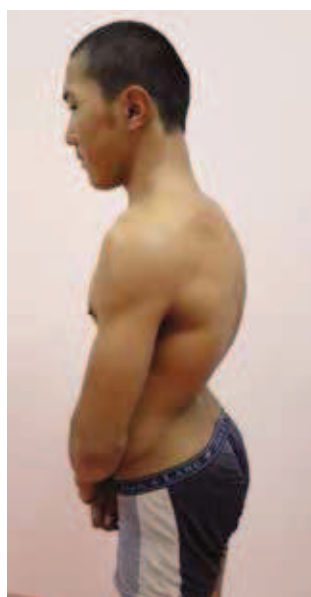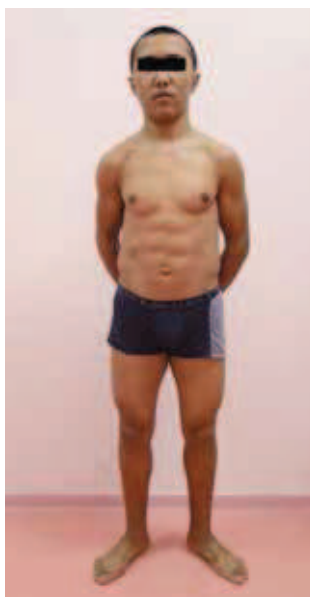
**Клиническое наблюдение**

**Пациент У.Б.,** 16 лет, житель сельской местности одного из районов южного Казахстана обратился с жалобами на общую скованность, ощущение постоянного напряжения мускулатуры, ограничения подвижности в поясничном отделе позвоночника, тазобедренных и коленных суставах. Эти нарушения затрудняли наклоны туловища вперед и приседания, мешали выполнять действия, направленные на повседневное самообслуживание (обувание, завязывание шнурков и т.п.). Не мог ходить на расстояния, обычные для его сверстников. Кроме того, отмечались болезненные мышечные спазмы в аксиальных мышцах туловища (спина, поясничный отдел) и проксимальных мышечных группах конечностей (преимущественно четырехглавые мышцы бедра) длительностью до нескольких секунд, которые возникали пароксизмально в покое, а также могли быть спровоцированы как началом произвольного движения в резком темпе, так и состояниями эмоционального напряжения, тревоги. Во время сна мышечные спазмы отсутствовали. Родителей подростка удивлял аномально выраженный рельеф скелетной мускулатуры мальчика, при том что он испытывал лишь обычные физические нагрузки и не занимался профессиональным спортом.

Из анамнеза известно, что пробанд родился от второй, физиологично протекавшей беременности и в доношенном сроке. Родители подростка клинически здоровы, в близкородственном браке не состоят. Первый ребенок в семье девочка, на 2 года старше брата, клинически здорова. До 1 года жизни пробанд был крупным ребенком, имел повышенную массу тела, его двигательная активность была снижена — практически не ползал, сел в 8 мес, самостоятельно сделал первые шаги в 1 год 2 мес. При плановой вакцинации медперсонал отмечал заметную при пальпации твердость, повышенную плотность мышц; чтобы ввести иглу в мышцу при вакцинации,

требовалось некоторое дополнительное усилие. Уже в раннем детстве мальчик предпочитал сидеть с вытянутыми вперед ногами, отмечалась трудность сгибания в коленных и голеностопных суставах, ел и пил в силу этого обстоятельства в основном лежа. На просьбы родителей вести себя как все дети упорно не соглашался, что трактовалось как особенность поведения и упрямство. С 5–6-летнего возраста стал заметен выраженный рельеф скелетной мускулатуры.

При неврологическом осмотре: контактен, общителен, несколько эйфоричен, когнитивные функции ориентировочно не снижены и соответствуют социальному окружению. Учится в общеобразовательной школе, успеваемость хорошая. Общезащитных и оболочечных знаков нет. Краниальные нервы интактные. Признаки поражения моторных ядер ствола мозга не определяются. В двигательной сфере обращают на себя внимание выраженные истинные мышечные гипертрофии, проявляющиеся чрезмерно ярким рельефом скелетной мускулатуры, особенно аксиальных туловищных мышц и проксимальных мышечных групп конечностей, а также абдоминальных мышц (см. рисунок). При пальпации мышцы очень плотные, вплоть до выраженной твердости. Сила мышц соответствует 5 баллам во всех мышечных группах. Пациент не может наклониться вперед, чтобы достать до пола кончиками пальцев, из-за скованности в поясничном отделе, не может присесть на корточки с полным сгибанием ног в тазобедренных и коленных суставах. Тонус мышц очень высокий — выраженная аксиальная ригидность в отсутствие проявлений спастичности и пирамидного синдрома, доскообразная ригидность живота. Сухожильные рефлексы не изменены, патологические стопные и кистевые пирамидные знаки, а также экстрапирамидные дистонические и дискинетические симптомы не выявляются. Симптомы акционной и перкуторной миотонии не обнаружены. При ходьбе прсле-



Пациент У.Б., 16 лет, с синдромом ригидного человека. Истинные мышечные гипертрофии аксиальных и проксимальных мышечных групп конечностей. Выраженный фиксированный поясничный гиперлордоз в сочетании с грудным кифозом

живается умеренная постуральная неустойчивость, широкая площадь опоры. В целом координация не нарушена, пальце-носовую и пяточно-коленную пробу выполняет уверенно, интенционное дрожание, дисметрия не определяются. В позе Ромберга устойчив, хотя отмечает легкое несистемное головокружение. В усложненной позе Ромберга испытывает значительные затруднения. Тандемная ходьба (ходьба по прямой линии при условии уменьшения площади опоры) невозможна. Нарушений поверхностной и глубоких видов чувствительности не выявляется. Тазовые функции контролирует произвольно. Видимые проявления вегетативной дисфункции не обнаруживаются. Выраженные грудной кифоз, фиксированный грубый поясничный гиперлордоз, не исчезающий в положении лежа. В соматическом статусе со стороны внутренних органов какие-либо патологические отклонения не определяются, соматических жалоб пациент не предъявляет.

При электронейромиографическом исследовании: скорость распространения возбуждения (СРВ) по моторным волокнам большеберцовых и малоберцовых нервов была на нижней границе нормы (39,3–42,2 м/с), показатели дистальной и резидуальной латенции в норме, амплитуды негативной части максимальных М-ответов с мышц стопы при стимуляции левого и правого большеберцовых нервов достаточны и составили 5,97 и 6,28 мВ соответственно. Форма М-ответов не изменена. Показатели F-волны при тестировании правого большеберцового нерва в пределах нормы (латенция от 52,0 до 63,0 мс, блоков и повторных волн нет, «гигантских» волн нет). Таким образом, данные, подтверждающие аксональное или демиелинизирующее поражение длинных нервов ног, не получены. Косвенных признаков нарастания антидромной возбудимости спинальных мотонейронов на уровне поясничного утолщения в условиях недостаточности пирамидного тракта не выявлено.

При локальном игольчатом исследовании латеральной головки четырехглавой мышцы бедра слева спонтанной активности мышечных волокон и двигательных единиц не зарегистрировано, возможно из-за наличия постоянной высокочастотной интерференционной тонической активности в покое, амплитудой до 150–200 мкВ. Миотонические и псевдомиотонические разряды не фиксируются. При произвольном напряжении возникает насыщенный интерференционный паттерн с нормальной картиной распределения облака значений амплитудно-частотных характеристик кривой на скатерграмме при турн-амплитудном анализе (в области биссектрисы угла нулевой отметки). Анализ морфофункциональной организации потенциалов действия двигательных единиц (ПДЕ) показал колебания длительности ПДЕ от 5,3 до 14,3 мс при среднем значении 9,3 мс, что соответствовало норме. Средняя амплитуда ПДЕ составила 340 мкВ, доля полифазных и псевдополифазных ПДЕ не превышала допустимые значения. Таким образом, данные игольчатой электромиографии (ЭМГ)

исключили миопатический и нейрогенный паттерны поражения с отсутствием признаков как денервации, так и реиннервации и определили продолженную тоническую активность двигательных единиц в покое.

При магнитно-резонансной томографии головы и позвоночника в режимах T1, T2 и FLAIR патологии структур головного и спинного мозга на всем протяжении не выявлено. Магнитно-резонансный (МР) ангиографический режим показал обычные анатомические характеристики сосудов вертебрально-базиллярного бассейна. Определены МР-признаки умеренной клиновидной деформации позвонков с наличием краевых синдесмофитов на уровне Th5–Th12 с уплотнением передней продольной связки и наличием грыж Шморля в телах позвонков Th5–Th11. Усиление физиологического кифоза на фоне правостороннего С-образного сколиоза в грудном отделе позвоночника. Указанные изменения позвоночника, вероятно, носили вторичный характер и были обусловлены выраженной аксиальной ригидностью и мышечными спазмами, которые и привели к дегенеративно-дистрофическим изменениям позвоночного столба и формированию стойкого фиксированного поясничного гиперлордоза.

Результаты эхографических исследований сердца и внутренних органов были в норме, как и параметры электрокардиограммы. Лабораторное исследование определило нормальную формулу крови, обычный уровень ферментов мышечного цитолиза (креатинфосфокиназы, лактатдегидрогеназы), отсутствие каких-либо отклонений в других биохимических параметрах крови и нормальные показатели гормонов щитовидной железы и паратгормона. Исследование уровня антител к ДГК не проводили.

Таким образом, наличие у больного медленно прогрессирующего синдрома истинной мышечной гипертрофии в сочетании с выраженной аксиальной ригидностью и постоянной активностью мышц в покое, регистрируемой при ЭМГ-исследовании, а также болевыми мышечными спазмами позволило нам диагностировать СРЧ.

### Обсуждение

В настоящее время диагностика СРЧ базируется на известном комплексе клинических, инструментальных и лабораторных исследований [2]. Выделяют 3 группы критериев этого заболевания.

**Клинические критерии:** постепенное начало болезни с болезненности и напряжения аксиальных мышц; медленное прогрессирование с постепенным вовлечением аксиальных мышц, проксимальных мышц ног и в меньшей степени рук, с появлением затруднений при ходьбе и выполнении сложных движений; постоянное напряжение тораколумбальных, параспинальных и абдоминальных мышц; патологический поясничный гиперлордоз; дискообразная ригидность мышц живота; исчезновение ригидности во сне; болезненные мышечные спазмы длительностью от нескольких секунд до нескольких минут, вызываемые

эмоциональными или сенсорными стимулами; отсутствие других неврологических симптомов; сохранение интеллекта; отсутствие вовлечения или минимальное вовлечение краниальных мышц.

В настоящее время накапливаются наблюдения СРЧ с дополнительными клиническими признаками, свидетельствующими о возможном клиническом полиморфизме болезни. За рамками общепринятых критериев пока остаются нетипичные редкие симптомы болезни, такие как глазодвигательные и мозжечковые расстройства [1, 3], а также изолированные проявления ригидности в ногах или мышцах тазового пояса [8, 9].

**ЭМГ-критерии** включают постоянную тоническую активность двигательных единиц в покое, исчезающую во сне или при внутривенном введении бензодиазепинов, блокаде периферических нервов или общей анестезии; нормальные СРВ по периферическим нервам; отсутствие признаков денервации и нормальные характеристики ПДЕ [2, 9].

**Дополнительные критерии:** наличие антител к антигенам ГАМКергических нейронов (особенно антител к ДГК); наличие коморбидных аутоиммунных эндокринопатий.

Спектр возможных нозологических форм для проведения дифференциального диагноза СРЧ достаточно хорошо представлен в современной литературе [2, 4]. Отсутствие клинических признаков поражения корковых отделов полушарий, ствола головного мозга, мозжечка, спинного мозга и периферических нервов: глазодвигательных, бульбарных, координаторных расстройств, нейросенсорной тугоухости, сегментарных и проводниковых нарушений чувствительности, пирамидного синдрома, когнитивных расстройств, а также отсутствие морфологических изменений в веществе головного и спинного мозга при нейровизуализации позволили исключить прогрессирующий энцефаломиелит с ригидностью. Нормальные показатели СРВ при нейрографии, наряду с отсутствием признаков нейрогенной перестройки ПДЕ и клинических симптомов полиневропатического синдрома (сохранность сухожильных рефлексов и отсутствие расстройств чувствительности), вовлечение в патологический процесс аксиальной и проксимальной, а не дистальной мускулатуры конечностей, наличие болевых, а не безболевых спазмов, исчезающих во сне, отсутствие миокимий и фасцикуляций позволили отвергнуть предположение о нейромиотонии. Отсутствие миотонических феноменов при движениях, перкуссии и ЭМГ-исследовании позволило исключить заболевания группы врожденных миотоний. Хотя при последних также формируются истинные мышечные гипертрофии и наблюдаются явления мышечной скованности, однако они не достигают столь выраженной степени, не сопровождаются болевыми спазмами и не приводят к формированию стойких деформаций позвоночника. Отсутствие дистонических гиперкинезов, дискинезий,

корректирующих жестов и вариабельности симптомов ригидности было нетипично для генерализованной дистонии (торсионной дистонии). Кроме того, генерализованная дистония у детей начинается, как правило, с локальных проявлений в виде дистонии стопы, а в дальнейшем следует распространение дистонических симптомов в восходящем направлении. При этом спазмы в мышцах, ригидность и дистонические позы ослабевают в положении больного лежа, а дистонические атаки у детей редко сопровождаются болевыми ощущениями [11]. Для гипокальциемии свойственно вовлечение дистальных мышечных групп конечностей, что приводит к развитию карпопедальных спазмов, а не аксиальной ригидности. Для тетании также характерно повышение механовозбудимости мышц, в том числе мимической мускулатуры (симптом Хвостека), и положительный эффект препаратов кальция.

В патогенезе СРЧ ведущую роль играет снижение нормальной продукции ГАМК в корковых мотонейронах, приводящее к угнетению процессов опосредованного ГАМК постсинаптического торможения сегментарного спинального аппарата, а также нарушению функционирования ГАМК-рецепторов на пресинаптической мембране. Дефицит синтеза ГАМК возникает вследствие выработки антител к ДГК. Избыточная продукция антител к ДГК регистрируется в крови у 60–65 % пациентов с СРЧ. Кроме того, вероятно, существенное влияние могут оказывать антитела к ГАМКергическим нейронам эфферентных стволово-спинальных путей и антитела к ГАМК-ассоциированному белку в области постсинаптических ГАМК-рецепторов. Морфологические исследования показали, что дефицит ГАМК наблюдается в медиальных отделах передних рогов спинного мозга, где топографически на альфа-мотонейронах замыкаются нисходящие ретикулоспинальные и вестибулоспинальные пути, а также в центральной области передних рогов, где расположены вставочные мотонейроны [1–3]. Это приводит к гипервозбудимости альфа-мотонейронов и соответствующих двигательных единиц преимущественно аксиальной мускулатуры. Отсутствие «гигантских» F-волн при ЭМГ-исследовании нашего пациента, которые отражают повышение антидромной возбудимости спинальных мотонейронов и часто наблюдаются у пациентов с недостаточностью пирамидного тракта, возможно, служат подтверждением вовлеченности иных эфферентных тормозных систем. Существенным в патогенезе СРЧ, по-видимому, является развивающийся функциональный дисбаланс между тормозной ГАМКергической и стимулирующей норадренергической системами [2]. При СРЧ может развиваться экстраневральная коморбидная патология, обусловленная экстраневральной экспрессией антител к ДГК в клетках тимуса, бета-клетках поджелудочной железы, клетках щитовидной железы и других органов. Поэтому известны комбинации проявлений СРЧ с различными забо-

леваниями, в генезе которых играют роль аутоиммунные механизмы: инсулинзависимый сахарный диабет, аутоиммунный тиреоидит, тиреоидит Хашимото, гипотиреоз, тиреотоксикоз, пернициозная анемия, миастения, системная красная волчанка и некоторые другие нозологические формы. Реже прослеживается взаимосвязь СРЧ с некоторыми паранеопластическими заболеваниями, такими как тимома, мелкоклеточная карцинома легких, лимфогранулематоз, рак прямой и ободочной кишки, злокачественная мезотелиома, что диктует необходимость онкологической настороженности и обязательного углубленного диагностического поиска у каждого больного СРЧ с целью исключения вероятных неоплазий [2, 12–15].

Уровни антител к ДГК в мозге и периферической крови и их патогенетическое значение могут существенно различаться, поэтому развитие перечисленных иммунозависимых заболеваний не является обязательным признаком СРЧ. У нашего больного подобные сопутствующие заболевания были исключены, что могло свидетельствовать о том, что аутоиммунной агрессии в том или ином виде подвергнута исключительно церебральная ГАМКергическая система. Подобные серонегативные пациенты в отношении антител к ДГК в периферической крови могут составлять до 35–40 % всех случаев СРЧ. Следует отметить, что наличие антител к ДГК не является специфичным признаком только СРЧ. Подобные антитела могут встречаться при церебеллярных атаках, эпилепсии, лимбическом энцефалите [16].

Клинические и ЭМГ-признаки СРЧ в полной мере присутствовали в приведенном нами наблюдении, что и позволило поставить правильный диагноз. Наряду с этим были отмечены и некоторые особенности течения заболевания у подростка.

1. Ранний возраст дебюта инициальных клинических симптомов и их стертость на первом году жизни. Фактически наблюдались лишь явления плотности скелетных мышц, а также несколько позже отмечено появление самостоятельной ходьбы.

2. Отсутствие миалгий и крампи в аксиальной мускулатуре в инициальных стадиях болезни на первом году жизни и в раннем детском возрасте. Эти симптомы, свойственные в дебюте заболевания у взрослых, присоединились позднее на фоне развития скованности и истинных мышечных гипертрофий.

3. Медленное доброкачественное течение с отсутствием описываемых при СРЧ у взрослых флуктуаций болезни, а также отсутствием грубых инвалидизирующих двигательных нарушений, которые ограничивали бы социализацию подростка. Такое естественное

течение болезни без какого-либо лечения наблюдалось на протяжении всех 16 лет жизни пациента.

Таким образом, течение СРЧ с дебютом в грудном и раннем детском возрасте, вероятно, может отличаться значительным своеобразием по сравнению с болезнью у взрослых. Наряду с ранними детскими формами с манифестным прогрессирующим течением, могут встречаться случаи с медленным доброкачественным течением. Примером первого варианта служит наблюдение V.P. Udani и соавт., которые приводят случай наиболее раннего дебюта СРЧ в доступной литературе [7]. Исследователи описали СРЧ у 14-месячной девочки, у которой с 3-месячного возраста отмечались внезапные эпизоды нарушений дыхания вследствие спазмов мышц грудной клетки и конечностей, что приводило к цианотическим приступам с утратой сознания. Клинические симптомы и ЭМГ-данные соответствовали критериям СРЧ, а положительный эффект высоких доз диазепама и баклофена подтвердил диагноз.

Примером доброкачественного течения заболевания у пациента с дебютом СРЧ в грудном возрасте служит наблюдение, приведенное в данной статье, возможно одно из первых в отечественной литературе. Ввиду низкой комплаентности семьи и пациента в отношении к медикаментозному лечению рекомендованная терапия препаратами бензодиазепинового ряда, а также иммуносупрессивная терапия не проводилась. Несмотря на это обстоятельство, заболевание по-прежнему протекало доброкачественно и даже прослеживалась некоторая стабилизация в виде адаптации моторных функций к предъявляемым нагрузкам. Катамнестическое наблюдение спустя 3 года показало, что пациент стал в меньшей степени ощущать мышечную скованность и мышечное напряжение, успешно учится в высшем учебном заведении. Интенсивность мышечных спазмов и миалгий, а также их частота и распространенность уменьшились. Спазмы стали возникать только в четырехглавых мышцах бедра и иногда в мышцах голени. Выраженность спазмов напрямую зависела от интенсивности предшествующей физической нагрузки, в связи с чем потребовалось освобождение подростка от занятий физической культурой в институте. Приведенный клинический пример СРЧ согласуется с позицией группы японских исследователей, которые считают, что в большинстве случаев СРЧ с дебютом в детском возрасте заболевание протекает доброкачественно, чаще является серонегативным по отношению к антителам к ДГК и может иметь отличия в патологическом механизме развития основных нарушений от взрослой формы болезни [17].

## ЛИТЕРАТУРА

1. Зиновьева О.Е., Катушкина Э.А., Мозолевский Ю.В. и др. Синдром ригидного человека: вопросы патогенеза и лечения. Неврол журн 2009;(1):11–17. [Zinovyeva O.E., Katushkina E.A., Mozolevsky Y.V. et al. Stiff-man syndrome: considerations of pathogenic mechanism and treatment. *Nevrologicheskiy journal = Journal of Neurology* 2009;(1):11–17. (In Russ.)].
2. Левин О.С. Синдром ригидного человека. Экстрапирамидные расстройства: Руководство по диагностике и лечению. Под ред. В.Н. Штока, И.А. Ивановой-Смоленской, О.С. Левина. М.: Медпресс-информ, 2002. С. 435–444. [Levin O.S. Stiff-man syndrome. *Extrapyramidal disorders: Guideline on diagnosis and treatment*. Edited by V.N. Shtok, I.A. Ivanova-Smolenskaya, O.S. Levin. M.: Medpress-inform, 2002. p. 435–444. (In Russ.)].
3. Яхно Н.Н., Голубева В.В., Мозолевский Ю.В. и др. Синдром ригидного человека с глазодвигательными и мозжечковыми нарушениями. *Анналы клин и эксперим неврологии* 2007;(4): 15–22. [Yakhno N.N., Golubeva V.V., Mozolevsky Y.V. et al. Stiff-man syndrome with oculomotor and cerebellar disorders. *Annali clinicheskoy i experimentalnoy neurologii = Annals of clinical and experimental neurology* 2007;(4):15–22. (In Russ.)].
4. Clardy S.L., Lennon V.A., Dalmau J. et al. Childhood onset of stiff-man syndrome. *JAMA Neurol* 2013;12:1531–6.
5. Garzo C., Pérez-Sotelo M., Traba A. et al. Stiff-man syndrome in a child. *Mov Disord* 1998;13(2):365–8.
6. Markandeyulu V., Joseph T.P., Solomon T. et al. Stiff-man syndrome in childhood. *J R Soc Med* 2001;94(6):296–7.
7. Udani V.P., Dharnidharka V.R., Gajendragadkar A.R., Udani S.V. Sporadic Stiff man syndrome in a young girl. *Pediatr Neurol* 1997;17(1):58–60.
8. Fiol M., Cammarota A., Rivero A. et al. Focal stiff-person syndrome. *Neurologia* 2001;16(2):89–91.
9. Hajjioui A., Benbouazza K., Faris Mel A. et al. Stiff limb syndrome: a case report. *Cases J* 2010;12(3):60.
10. Lorenzoni P.J., Scola R.H., Kay C.S. et al. Electrophysiological characteristics in four patients from Brazil with stiff person syndrome. *J Clin Neurosci* 2012;6:889–91.
11. Мальмберг С.А. Торсионная дистония в детском возрасте. Неврол журн 1997;(6): 23–9. [Malmberg S.A. Torsion dystonia in childhood. *Nevrologicheskiy journal = Journal of neurology* 1997;(6):23–9. (In Russ.)].
12. Koca I., Ucar M., Kalender M.E., Alkan S. The horses are the first thought but one must not forget the zebras even if they are rare: Stiff person syndrome associated with malignant mesothelioma. *BMJ Case Rep* 2014; Apr 7; bcr2013203455.
13. Kelly P.A., Kuberski C. Stiff person syndrome: a case report. *Clin J Oncol Nurs* 2014;4:465–7.
14. Enuh H., Park M., Ghodasara A. et al. Stiff man syndrome: a diagnostic dilemma in a young female with diabetes mellitus and thyroiditis. *Clin Med Insights Case Rep* 2014;7:139–41.
15. Szűcs A., Barcs G., Winkler G. et al. Anti glutamate-decarboxylase antibodies: a liaison between localisation related epilepsy, stiff-person syndrome and type-1 diabetes mellitus. *Ideggyogy Sz* 2014;67(7–8):269–71.
16. Gresa-Arribas N., Ariño H., Martínez-Hernández E. et al. Antibodies to inhibitory synaptic proteins in neurological syndromes associated with glutamic acid decarboxylase autoimmunity. *PLoS One* 2015;16;10(3): e0121364. doi: 10.1371/journal.pone.0121364.
17. Sanefuji M., Torisu H., Kira R. et al. A case of childhood stiff-person syndrome with striatal lesions: a possible entity distinct from the classical adult form. *Brain Dev* 2013;35(6):575–8.