

Возможности навигационной транскраниальной магнитной стимуляции в сложных диагностических случаях вовлечения верхнего мотонейрона: клиническое наблюдение

И.С. Бакулин, А.В. Червяков, М.Н. Захарова, Н.А. Супонева, М.А. Пирадов
ФГБНУ «Научный центр неврологии»; Россия, 125367, Москва, Волоколамское шоссе, 80

Контакты: Илья Сергеевич Бакулин bakulinilya@gmail.com

Боковой амиотрофический склероз (БАС) – нейродегенеративное заболевание, характеризующееся поражением как верхнего, так и нижнего мотонейронов. Согласно современным критериям диагностики для выявления поражения верхнего мотонейрона при БАС используют только клинические признаки, что нередко вызывает значительные трудности. Отсутствие пирамидного синдрома не позволяет диагностировать БАС, и в этих случаях ставится диагноз прогрессирующей мышечной атрофии. Описан случай пациентки с изолированным генерализованным поражением нижнего мотонейрона, у которой признаки поражения корковых мотонейронов были выявлены при проведении навигационной транскраниальной магнитной стимуляции. Обсуждаются возможные причины сложностей выявления пирамидного синдрома, а также необходимость разработки критериев инструментальной диагностики поражения верхнего мотонейрона при БАС.

Ключевые слова: боковой амиотрофический склероз, навигационная транскраниальная магнитная стимуляция, прогрессирующая мышечная атрофия, болезнь двигательного нейрона, нейродегенерация

DOI: 10.17650/2222-8721-2015-5-2-32-37

Navigated transcranial magnetic stimulation possibilities in difficult diagnostic cases upper motor neuron lesions – case report

*I.S. Bakulin, A.V. Chervyakov, M.N. Zakharova, N.A. Suponeva, M.A. Piradov
Research Center of Neurology; 80, Volokolamskoe Shosse, Moscow, 125367, Russia*

Amyotrophic lateral sclerosis (ALS) is a neurodegenerative disease characterized with lesions of both upper and lower motor neurons. In accordance with modern diagnostics criteria, only clinical symptoms are used for revealing lesions of the upper motor neuron with the ALS, which often causes serious difficulties. Absence of the pyramidal syndrome does not allow diagnosing ALS, and the diagnosis of progressive muscular atrophy should be set in these cases. We describe a case of an isolated generalized lesion of the lower motor neuron with the signs of cortical motor neurons lesion revealed in the course of navigational transcranial magnetic stimulation. Possible reasons for difficulties in detecting pyramidal syndrome are discussed together with the necessity of working out the criteria of instrumental diagnostics of lesions of the upper motor neuron in ALS.

Key words: amyotrophic lateral sclerosis, navigated transcranial magnetic stimulation, progressive muscular atrophy, motor neuron disease, neurodegeneration

Боковой амиотрофический склероз (БАС) – нейродегенеративное заболевание, характеризующееся генерализованным поражением верхнего (центрального) и нижнего (периферического) мотонейронов, проявляющееся прогрессирующими смешанными (спастико-атрофическими) парезами и неизбежно приводящее к летальному исходу, как правило, вследствие дыхательных нарушений [1, 2].

Сегодня «золотым стандартом» диагностики БАС по-прежнему остаются пересмотренные критерии El Escorial, опубликованные в 2000 г. [3]. Для постановки диагноза БАС необходимо наличие симптомов поражения верхнего (по клиническим данным) и нижнего (по клиническим и электрофизиологическим данным)

мотонейронов, доказательство прогрессирования заболевания при условии исключения всех других возможных причин патологии по результатам электромиографии (ЭМГ) и нейровизуализационных исследований. Диагноз БАС устанавливается с различной степенью достоверности, что определяется числом вовлеченных в патологический процесс уровней цереброспинальной оси по данным клинического обследования и ЭМГ (табл. 1).

В типичных случаях диагностика БАС обычно не вызывает трудностей, особенно на развернутых стадиях заболевания. Сложнее установить диагноз болезни двигательного нейрона с уточнением ее нозологической формы при неполном соответствии критериям El

Таблица 1. Диагностические категории достоверности диагноза БАС (согласно пересмотренным критериям El Escorial) [3]

Диагностическая категория	Требования
Клинически достоверный БАС	Признаки поражения НМН и ВМН в бульбарном и 2 спинальных регионах или в 3 спинальных регионах
Клинически вероятный БАС	Признаки поражения НМН и ВМН в 2 регионах (некоторые признаки поражения ВМН роstralнее (выше) признаков поражения НМН)
Клинически вероятный лабораторно подтвержденный БАС	Признаки поражения НМН и ВМН только в 1 регионе (или только признаки поражения ВМН в 1 регионе) и ЭМГ-признаки поражения НМН в 2 регионах
Возможный БАС	Признаки поражения НМН и ВМН только в 1 регионе, или только признаки поражения ВМН в 2 и более регионах, или признаки поражения ВМН роstralнее признаков поражения НМН

Примечание. НМН – нижний (периферический) мотонейрон, ВМН – верхний (центральный) мотонейрон.

Escorial. К таким случаям относится, например, прогрессирующая мышечная атрофия (ПМА), при которой определяются только признаки поражения нижнего мотонейрона [4]. Сегодня ПМА не относят к варианту БАС, а рассматривают как самостоятельную нозологическую форму болезни двигательного нейрона, хотя не все специалисты поддерживают данное мнение [3]. В репрезентативном исследовании показано, что для ПМА характерно более позднее начало и благоприятное течение по сравнению с БАС [5], что поддерживает гипотезу о нозологической самостоятельности данной формы болезни двигательного нейрона. Но в патоморфологических, нейровизуализационных, электрофизиологических исследованиях, несмотря на очевидное и преимущественное поражение сегментарных мотонейронов, в значительной части случаев ПМА выявлено вовлечение в нейродегенеративный процесс пирамидных путей и моторной коры [6–8]. Это позволяет обсуждать ПМА как одну из форм БАС [1, 3, 9]. Среди инструментальных методов оценки состояния верхнего мотонейрона наибольшее распространение получила транскраниальная магнитная стимуляция (ТМС).

Приводим пример редкого случая пациентки с дебютом заболевания в виде длительного изолированного бульбарного паралича и клинической картиной селективного поражения периферических мотонейронов, у которой выраженное поражение верхнего мотонейрона не проявлялось клинически, а было верифицировано лишь с помощью навигационной ТМС (нТМС). Данный метод позволяет определить стандартные нейрофизиологические показатели, используемые для оценки возбудимости моторной коры и проводящей функции кортикоспинального тракта, а также картировать корковое представительство с расчетом объема карт мышцы-мишени, что в совокупности дает клиницисту больше информации о функциональном состоянии верхнего мотонейрона [10, 11].

Пациентка И., 55 лет, находилась на стационарном лечении в 6-м неврологическом отделении Научного центра неврологии в ноябре 2012 г. При поступлении: жалобы на нечеткость речи, осиплость голоса, поперхивание при глотании, слюнотечение, слабость в руках, большие

правой, произвольные подергивания в мышцах предплечий и правой кисти.

Анамнез заболевания: считает себя больной с лета 2006 г., когда появились трудности выговаривания слов, через полгода появилось периодическое поперхивание при глотании жидкой пищи. Неоднократно проходила курсы стационарного лечения с диагнозом: хроническая ишемия головного мозга; проводилась нейрометаболическая терапия – без эффекта. Нарушения речи и глотания медленно прогрессировали. С 2010 г. появилось постоянное выраженное слюнотечение. Летом 2012 г. состояние ухудшилось: выросли речевые нарушения, стала поперхиваться твердой пищей, появилась слабость в правой кисти. В течение последнего месяца перед госпитализацией присоединились слабость и неловкость в левой кисти, больная стала быстро уставать при ходьбе. За время болезни (около 6 лет) масса тела снизилась на 10 кг.

Наследственный анамнез не отягощен.

В неврологическом статусе: сознание ясное, высшие корковые функции не нарушены. Зрачковых, глазодвигательных нарушений нет. Двустороннее снижение силы жевательных и мимических мышц. Нижнечелюстной рефлекс средней живости. Грубая дизартрия, назолалия, мягкое небо минимально подвижно при фонации. Эпизодическая дисфагия. Гиперсаливация. Глоточный, нёбный рефлекс снижены. Рефлексов орального автоматизма нет. Язык выссовывает до края нижней губы, гипотрофия мышц языка, единичные фибриллярные подергивания.

Вялый тетрапарез со снижением силы проксимальных отделов рук до 4 баллов, правой кисти – до 3 баллов, левой – до 4 баллов, проксимальных отделов ног – до 4 баллов. Атрофия правой 1-й межкостной мышцы и мышцы возвышения большого пальца правой кисти; симметричная гипотрофия мышц плечевого пояса с 2 сторон. Единичные фасцикуляции в мышцах предплечий и правой кисти. Мышечный тонус в руках незначительно снижен, в ногах – нормальный. Сухожильные рефлексы: с рук – низкие, симметричные; коленные и ахилловы – средней живости, симметричные. Патологических рефлексов, клонусов нет. Чувствительных, мозжечковых, тазовых нарушений нет. Походка не изменена.

В общем, биохимическом анализе крови, общем анализе мочи патологии не выявлено.

Гормоны щитовидной железы, паратгормон – в пределах нормы.

Данные магнитно-резонансной томографии (МРТ) головного мозга, шейного отдела позвоночника: без патологии.

Для исключения паранеопластического генеза заболевания проведен онкологический поиск. Онкомаркеры (α -фетопротеин, раково-эмбриональный антиген, СА 15-3, СА 125, СА 19-9) – в пределах нормы. Ультразвуковое исследование брюшной полости, малого таза, маммография, рентгенография органов грудной полости диагностически значимых изменений не выявили.

Кислотно-щелочное состояние и газовый состав капиллярной крови: рН 7,4 (норма 7,35–7,45); $pCO_2 = 44$ мм рт. ст. (норма 34–45 мм рт. ст.), $pO_2 = 70$ мм рт. ст. (норма 80–100 мм рт. ст.), $sO_2 = 94$ %.

Жизненная емкость легких – 1,64 л, что составляет 44,3 % от должных величин.

При проведении игольчатой ЭМГ выявлена спонтанная активность (потенциалы фибрилляций, потенциалы фасцикуляций) в *m. sternocleidomastoideus sin.* (С2–С4) и *m. lingualis (n. hypoglossus)*; в исследованных мышцах зарегистрированы потенциалы действия двигательных единиц длительностью от 4,0 до 9,4 мс (норма: *m. sternocleidomastoideus* – до 9,8 мс; *m. lingualis* – до 8,3 мс), амплитудой от 0,28 до 0,9 мВ (норма 0,5–0,7 мВ). Полифазных потенциалов – 10 % (норма до 15 %). Таким образом, данные исследования свидетельствуют о текущем преимущественно денервационном процессе с поражением нижних мотонейронов на 2 уровнях цереброспинальной оси (ядра продолговатого мозга и спинного мозга на шейном уровне).

В представленном случае наличие клинических (на 3 уровнях) и нейрофизиологических (на 2 уровнях) признаков поражения нижнего мотонейрона, отсутствие признаков поражения верхнего мотонейрона, прогрессирующее течение заболевания, отсутствие данных за альтернативные причины позволили диагностировать болезнь двигательного нейрона, ПМА.

Для уточнения состояния и возможного субклинического вовлечения верхнего мотонейрона в патологический процесс проведена нТМС. Отведение вызванных моторных ответов (ВМО) проводили с *m. abductor pollicis brevis* (С8–Т1) с обеих сторон. В ответ на стимуляцию левого полушария для правой руки зарегистрирован пассивный порог ВМО – 90 % (норма 35–67 %), средняя амплитуда ВМО – 208,3 мкВ (норма 227,2–1136,8 мкВ), минимальная латентность – 20,0 мс (норма 19,3–23,0 мс); форма ВМО – полифазная, время центрального моторного проведения (ВЦМП) – 7,0 мс (норма до 10 мс); при стимуляции левого полушария ВМО не получены.

Для верификации поражения верхнего мотонейрона проведено картирование зоны коркового представительства *m. abductor pollicis brevis* слева на приборе NBS eXimia Nexstim (Финляндия). На полученные

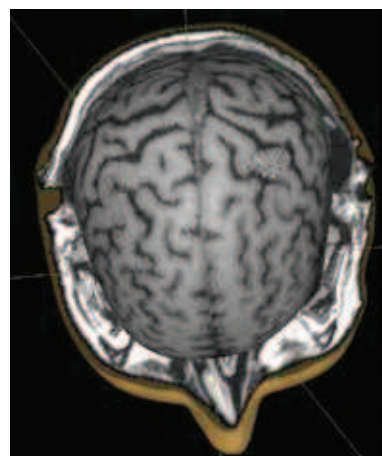


Рис. 1. Карта коркового представительства *m. abductor pollicis brevis* пациентки И. Порог ВМО слева – 90 %; при стимуляции правого полушария ВМО не вызываются. Здесь и на рис. 2: белым цветом отмечены точки, при стимуляции которых регистрируется ВМО, серым – при стимуляции которых ВМО не регистрируется

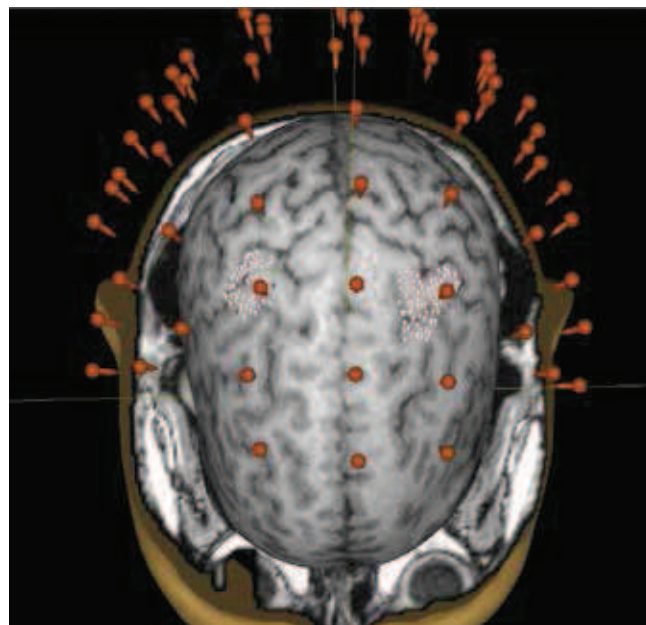


Рис. 2. Карта коркового представительства правой *m. abductor pollicis brevis* у здорового добровольца (26 лет). Порог ВМО справа – 43 %, слева – 41 %

МР-изображения головного мозга были нанесены точки, при стимуляции которых с интенсивностью магнитного поля 110 % от индивидуального пассивного порога ВМО регистрировались ВМО с амплитудой более 50 мкВ (стандартный протокол проведения исследования – см. [12]). Выявлено значительное уменьшение объема карты коркового представительства исследуемой мышцы относительно нормы (рис. 1 и 2).

Таким образом, при проведении нТМС выявлены: при стимуляции левого полушария увеличение порога покоя и снижение средней амплитуды ВМО, уменьшение площади карты коркового представительства *m. abductor pollicis brevis*; при стимуляции правого по-

Таблица 2. Сопоставление характерных признаков БАС и ПМА с особенностями заболевания пациентки И.

Признак	БАС	Пациентка И. (собственное наблюдение)	ПМА
Клинические признаки поражения нижнего мотонейрона	+	+	+
ЭМГ-признаки поражения нижнего мотонейрона	+	+	+
Клинические признаки поражения верхнего мотонейрона	+	–	–
ТМС-признаки поражения верхнего мотонейрона (не включено в критерии диагностики БАС, 2000)	+	+	–
Прогрессирование заболевания при наблюдении	+	+	+
Исключение других причин патологии	+	+	+

лушария ВМО не получены. Полученные данные демонстрируют наличие у пациентки дегенерации верхнего мотонейрона в исследуемой зоне, что проявляется уменьшением объема карты коркового представительства исследуемой мышцы, несмотря на сохранность проводников пирамидного тракта (ВЦМП в пределах нормы).

В последующем (контакт поддерживался с родственниками больной по телефону) отмечалось быстрое прогрессирование заболевания с развитием грубого тетрапареза, анартрии, выраженной дисфагии. В мае 2013 г. появились выраженная одышка в положении лежа, эпизоды удушья, сопровождающиеся психическим возбуждением. В январе 2014 г. пациентка скончалась в условиях прогрессирующей дыхательной недостаточности на фоне присоединившихся инфекционных осложнений.

Обсуждение

В приведенном наблюдении представлена пациентка с картиной поражения нижнего мотонейрона (клинически на 3 уровнях; нейрофизиологически – на 2 уровнях цереброспинальной оси) без клинических признаков вовлечения верхнего мотонейрона, что соответствует диагнозу ПМА. При проведении клинико-инструментального и лабораторного обследования были исключены синдромы поражения нижнего мотонейрона, обусловленные моторной мультифокальной невропатией (признаки бульбарного синдрома являются критерием исключения), бульбоспинальной амиотрофией Кеннеди (женский пол), паранеопластическим синдромом, токсическим и метаболическим поражением (отсутствие значимых изменений в общеклинических анализах крови, нормальные уровни гормонов щитовидной железы и паратгормона). Однако углубленный анализ функционального состояния верхнего мотонейрона с использованием нТМС поставил под сомнение правильность диагноза ПМА. При этом для пересмотра диагноза в настоящее время также нет оснований в связи с неполным соответствием случая критериям БАС. Таким образом, случаи с субклиническим поражением верхнего мотонейрона,

выявляемым, в частности, при проведении ТМС, в настоящее время не имеют четкой нозологической принадлежности (табл. 2).

Вопрос вовлечения в патологический процесс верхнего мотонейрона при ПМА, так же как и патогенетические особенности нейродегенеративного процесса, определяющие его относительную интактность, остаются не до конца решенным. По данным литературы, поражение верхнего мотонейрона обнаруживается не у всех пациентов с ПМА даже при использовании новейших методов исследования. Патоморфологически дегенерация пирамидного тракта выявляется в 50 % случаев [6], магнитно-резонансная спектроскопия выявляет поражение корковых мотонейронов у 60 % пациентов [7], нейрофизиологические методы (рутинная ТМС) – у 27–50 % [8,13, 14]. Эти случаи ПМА являются, вероятно, вариантом БАС с субклиническим поражением верхнего мотонейрона. Подтверждением этого может быть обнаружение у части пациентов с ПМА убиквитинсодержащих включений и телец Бунной, характерных для БАС [6]. Кроме того, в части случаев у пациентов с дебютом болезни мотонейрона в виде ПМА в последующем развиваются клинические признаки поражения верхнего мотонейрона (обычно в течение года после начала заболевания) [5], что позволяет отнести эти случаи к БАС в полном соответствии с пересмотренными критериями El Escorial.

Сложность клинического выявления признаков пирамидного синдрома при БАС обусловлена его развитием на фоне поражения сегментарно-ядерного аппарата ствола и спинного мозга [15]. Мышечная слабость при БАС может быть обусловлена поражением как верхнего, так и нижнего мотонейрона, при этом разделить вклад этих 2 составляющих часто не представляется возможным. Классические признаки пирамидного синдрома – спастичность, сухожильная гиперрефлексия, клонусы – могут не выявляться при выраженном поражении мотонейронов переднего рога и развившейся атрофии мышц [15, 16]. Кроме того, их возникновение может быть связано не только с ослаблением влияния на сегментарный аппарат спинного мозга нисходящих двигательных путей,

но и с гибелью тормозных интернейронов в пределах спинного мозга, в частности глицинергических клеток Реншоу, что продемонстрировано в патоморфологических исследованиях [17]. Характерной особенностью БАС является редкое выявление патологического рефлекса Бабинского, он регистрируется только у 42–50 % больных [16]. Возможная причина этого – выраженное поражение переднероговых мотонейронов мышцы-разгибателя большого пальца или преобладание мышечного тонуса в сгибателях стопы и пальцев. При БАС также нередко остаются сохраненными кожные брюшные рефлексы, даже при наличии иной выраженной пирамидной симптоматики.

Особенностью описанного случая также является дебют заболевания с изолированных бульбарных нарушений, что при ПМА наблюдается крайне редко. R.M. Van den Berg-Vos и соавт. [18] при анализе 47 случаев sporadicческой болезни нижнего мотонейрона (этот термин авторы использовали как синоним ПМА) бульбарный дебют выявили только у 2 пациентов. По мере развития заболевания бульбарные нарушения развиваются, по данным разных авторов, в 9–27 % случаев ПМА [5, 19]. Считают, что прогрессивный бульбарный паралич является бульбарным дебютом БАС, поскольку во всех случаях по мере прогрессирования заболевания появляются признаки, позволяющие диагностировать классический БАС в соответствии с критериями El Escorial [20]. Это дает дополнительные основания предполагать развитие в описанном случае БАС, а не ПМА.

Отмеченные выше сложности клинического определения вовлеченности верхнего мотонейрона служат основной причиной попыток разработки надежных инструментальных маркеров определения поражения корковых мотонейронов и пирамидных путей в диагностически неясных случаях. Для этой цели предлагается использование прежде всего нейровизуализационных методов и ТМС [7, 21–23]. Очевидно, что применение инструментальных маркеров способствует выявлению большего количества случаев БАС на ранних стадиях заболевания, включению их в клинические исследования новых терапевтических методов, а также определению более точного прогноза прогрессирования заболевания для адекватного и рационального планирования паллиативной помощи [24]. При этом нельзя отрицать, что у пациентов с субклиническими признаками поражения верхнего мотонейрона могут иметься различия в реализации нейродегенеративного процесса по сравнению с классическими случаями БАС,

что влияет на прогноз заболевания. Например, даже в тех случаях ПМА, когда по мере развития заболевания появляются признаки поражения верхнего мотонейрона и диагностируется БАС, выживаемость статистически значимо больше, чем в случаях классического БАС [5]. В представленном случае также обращает на себя внимание длительное течение заболевания с продолжительностью около 8,5 года, значительно превышающей медиану выживаемости при БАС (2,9 года) [25].

Описанное наблюдение демонстрирует возможность прижизненного определения поражения верхнего мотонейрона при отсутствии клинических признаков пирамидного синдрома с использованием диагностической технологии нТМС. Отмечена связь между изменением электрофизиологических показателей и клиническими особенностями течения заболевания: при стимуляции левого полушария нам не удалось получить ВМО с правой *m. abductor pollicis brevis*, что соответствует более раннему появлению слабости и более выраженному парезу в правой кисти, чем в левой. Выявленные при проведении нТМС изменения, такие как увеличение пассивного порога ВМО при стимуляции левого полушария и невозбудимость правого, не могут быть объяснены поражением периферических мотонейронов, поскольку при их изолированном поражении параметры возбудимости моторной коры не меняются [26]. Однако отсутствие клинических признаков поражения верхнего мотонейрона не позволяет в данном случае диагностировать БАС в соответствии с пересмотренными критериями El Escorial. Подобных случаев в клинической практике немало, что говорит о необходимости совершенствования взглядов и подходов к диагностике разных форм болезни двигательного нейрона.

Используемые в настоящее время критерии не позволяют в большинстве случаев дифференцировать ПМА и БАС в связи с частым развитием при ПМА субклинического поражения верхнего мотонейрона, выявляемого при проведении нейровизуализации или ТМС, не имеющих согласно критериям El Escorial самостоятельной диагностической значимости. Уточнение диагностических возможностей нТМС при разных формах болезни двигательного нейрона и включение этого инструментального метода в международные критерии выявления поражения верхнего мотонейрона могут позволить уточнить нозологическую принадлежность заболевания в неясных случаях и, что немаловажно, способствовать более точной и ранней диагностике [27].

ЛИТЕРАТУРА

- Kiernan M.C., Vucic S., Cheah B.C. et al. Amyotrophic lateral sclerosis. *Lancet* 2011;377(9769):942–55.
- Bäumer D., Talbot K., Turner M.R. Advances in motor neuron disease. *J R Soc Med* 2014;107(1):14–21.
- Brooks B.R., Miller R.G., Swash M. El Escorial revisited: revised criteria for the diagnosis of amyotrophic lateral sclerosis. *Amyotroph Lateral Scler Other Motor Neuron Disord* 2000;1(5):293–9.
- Rowland L.P. Progressive muscular atrophy and other lower motor neuron syndromes of adults. *Muscle Nerve* 2010;41(2):161–5.
- Kim W.K., Liu X., Sandner J. et al. Study of 962 patients indicates progressive muscular atrophy is a form of ALS. *Neurology* 2009;73(20):1686–92.
- Ince P.G., Evans J., Knopp M. Corticospinal tract degeneration in the progressive muscular atrophy variant of ALS. *Neurology* 2003;60(8):1252–8.
- Kaufmann P., Pullman S.L., Shungu D.C. Objective tests for upper motor neuron involvement in amyotrophic lateral sclerosis (ALS). *Neurology* 2004;62(10):1753–7.
- Floyd A.G., Yu Q.P., Piboolnurak P. Transcranial magnetic stimulation in ALS: utility of central motor conduction tests. *Neurology* 2009;72(6):498–504.
- Wijesekera L.C., Leigh P.N. Amyotrophic lateral sclerosis. *Orphanet J Rare Dis* 2009;4:3–25.
- Ruohonen J., Karhu J. Navigated transcranial magnetic stimulation. *Neurophysiol Clin* 2010;40(1):7–17.
- Червяков А.В., Пирадов М.А., Савицкая Н.Г. и др. Новый шаг к персонализированной медицине. Навигационная система транскраниальной магнитной стимуляции NBS eXimia Nexstim. *Анналы клинической и экспериментальной неврологии* 2012;6(1):37–47. [Chervyakov A.V., Piradov M.A., Savitskaya N.G. et al. A new step to personified medicine. navigational NBS eXimia Nexstim system of transcranial magnetic stimulation. *Annali klinicheskoy i experimentalnoy neurologii = Annals of Clinical and Experimental Neurology* 2012;6(1):37–47. (In Russ.)].
- Червяков А.В., Пирадов М.А., Назарова М.А. и др. Картирование моторного представления m. abductor pollicis brevis у здоровых добровольцев с применением навигационной транскраниальной магнитной стимуляции NBS eXimia Nexstim. *Анналы клинической и экспериментальной неврологии* 2012;6(3):14–7. [Chervyakov A.V., Piradov M.A., Nazarova M.A. et al. Mapping of motor representation m. abductor pollicis brevis with healthy subjects with application of NBS eXimia Nexstim System of transcranial magnetic stimulation. *Annali Clinicheskoy i experimentalnoy neurologii = Annals of Clinical and Experimental Neurology* 2012;6(3):14–7. (In Russ.)].
- Triggs W.J., Menkes D., Onorato J. et al. Transcranial magnetic stimulation identifies upper motor neuron involvement in motor neuron disease. *Neurology* 1999;53:605–11.
- Рушкевич Ю.Н., Забродец Г.В., Лихачев С.А. Ультразвуковая визуализация мышц в диагностике бокового амиотрофического склероза. *Нервно-мышечные болезни* 2014;(1):30–6. [Rushkevich Yu.N., Zabdets G.V., Likhachev S.A. Ultrasonic imaging of muscles in the course of diagnostics of lateral amyotrophic sclerosis. *Nervno-myshechnye bolezni = Neuromuscular Diseases* 2014;(1):30–6. (In Russ.)].
- Swash M. Why are upper motor neuron signs difficult to elicit in amyotrophic lateral sclerosis? *J Neurol Neurosurg Psychiatry* 2012;83(6):659–62.
- Боковой амиотрофический склероз. Под ред. И.А. Завалишина. М.: Евразия+, 2007. С. 51–131. [Lateral Amyotrophic Sclerosis. I.A. Zavalishin (ed.). Moscow: Eurasia+, 2007. pp. 51–131. (In Russ.)].
- Stephens B., Guilloff R.J., Navarette R. et al. Widespread loss of neuronal populations in the spinal ventral horn in motor neuron disease. *J Neurol Sci* 2006;244:41–58.
- Van den Berg-Vos R.M., Visser J., Franssen H. Sporadic lower motor neuron disease with adult onset: classification of subtypes. *Brain* 2003;126(Pt 5):1036–47.
- Visser J., van den Berg-Vos R.M., Franssen H. Disease course and prognostic factors of progressive muscular atrophy. *Arch Neurol* 2007;64(4):522–8.
- Karam C., Scelsa S.N., Macgowan D.J. The clinical course of progressive bulbar palsy. *Amyotroph Lateral Scler* 2010;11(4):364–8.
- Bowser R., Turner M., Shefner J. Biomarkers in amyotrophic lateral sclerosis: opportunities and limitations. *Nat Rev Neurol* 2011;7(11):631–8.
- Wang S., Melhem E.R., Poptani H. et al. Neuroimaging in amyotrophic lateral sclerosis. *Neurotherapeutics* 2011;8(1):63–71.
- Vucic S., Ziemann U., Eisen A. et al. Transcranial magnetic stimulation and amyotrophic lateral sclerosis: pathophysiological insights. *J Neurol Neurosurg Psychiatry* 2013;84(10):1161–70.
- Захарова М.Н., Авдюнина И.А., Лысогорская Е.В. и др. Рекомендации по оказанию паллиативной помощи при боковом амиотрофическом склерозе. *Нервно-мышечные болезни* 2014;(4):4–11. [Zakharova M.N., Avdyunina I.A., Lysogorskaya E.V. et al. Recommendations for palliative care with lateral amyotrophic sclerosis. *Nervno-myshechnye bolezni = Neuromuscular Diseases* 2014;4:4–11. (In Russ.)].
- Testa D., Lovati R., Ferrarini M. et al. Survival of 793 patients with amyotrophic lateral sclerosis diagnosed over a 28-year period. *Amyotroph Lateral Scler Other Motor Neuron Disord* 2004;5(4):208–12.
- Vucic S., Cheah B.C., Yiannikas C. et al. Cortical excitability distinguishes ALS from mimic disorders. *Clin Neurophysiol* 2011;122(9):1860–6.
- Chervyakov A.V., Bakulin I.S., Savitskaya N.G. et al. Navigated transcranial magnetic stimulation in amyotrophic lateral sclerosis. *Muscle Nerve* 2015;51:125–31.